DIE DOPPELBILDUNGEN

UND

ANGEBORNEN

GESCHWÜLSTE DER KREUZBEINGEGEND

IN

ANATOMISCHER UND KLINISCHER BEZIEHUNG.

VON

Dr. WILHELM BRAUNE,

ASSISTENZARZT AN DER CHIRURG. KLINIK UND PRIVATDOCENT IN LEIPZIG.

MIT 20 LITHOGRAPHIRTEN TAFELN.

LEIPZIG,

VERLAG VON WILHELM ENGELMANN.

1862.

Digitized by the Internet Archive
in 2015

https://archive.org/details/b21715105

R33728

HERRN

D^R. G. B. GÜNTHER,

PROFESSOR DER CHIRURGIE UND DIRECTOR DER CHIRURGISCHEN KLINIK IN LEIPZIG,
GEH. MEDIZ. RATH, RITTER ETC.

ZUGEEIGNET

VOM VERFASSER.

VORWORT.

Als ich bei Gelegenheit eines Falles von congenitaler Sacralgeschwulst, die auf der GÜNTHER'schen Klinik von mir beobachtet und operirt wurde, die darauf bezügliche Literatur durchging, glaubte ich, es sei an der Zeit, anstatt durch unvollständige Recapitulationen ähnlicher Fälle die Literatur zu belasten, nach allen Richtungen hin das reiche Material möglichst vollständig zu sammeln und von Neuem unter Feststellung der Ergebnisse an die Beantwortung der noch offenstehenden Fragen auf diesem Gebiete zu gehen. Ich sammelte zu dem Zwecke die reichhaltige, aber sehr zerstreute Literatur, und untersuchte auf den Museen zu Leipzig, Halle, Jena, Dresden, Göttingen und Berlin die darauf bezüglichen Präparate.

Die liberale Unterstützung, die mir hierbei von allen Seiten gewährt wurde, das Vertrauen, womit mir die hervorragendsten Chirurgen und Anatomen eigene Beobachtungen zur Verfügung stellten und kostbare Präparate zur Untersuchung überliessen, haben mir die Arbeit nicht nur erleichtert, sondern es mir auch ermöglicht, eine reichhaltige Casuistik dieser seltenen Bildungen herzustellen.

Wenn ich nun auch im allgemeinen Theile möglichst genau die gewonnenen Resultate wiedergegeben habe, und dadurch auf dem von LOTZBECK, SCHULTZE und SCHWARZ angebahnten Wege ein Stück vorwärts gekommen zu sein hoffe, so

hielt ich es doch nicht für unnöthig, die einzelnen Beobachtungen als Belege dazuzusetzen und habe sie deshalb mit den fast unentbehrlichen Abbildungen möglichst genau wiedergegeben. Es erschien mir bei dem Stande und Gange unserer Wissenschaft nothwendig, sich nicht mit allgemeinen Besprechungen zu begnügen, deren Werth mit dem Charakter der Anschauungen jeder Zeitperiode wechseln wird. Es wird bei der täglich mehr anschwellenden Literaturmenge ein zeitweises Sammeln und Sichten des Beobachtungsmateriales schon deshalb geboten, damit das ermüdende Zurückgreifen in frühere Zeiten erleichtert, wo möglich unnöthig gemacht werde.

Leipzig, im Sommer 1862.

Der Verfasser.

INHALT.

Seite

Einleitung 1

Erster Theil.

Historisches.

Erster Abschnitt. Doppelbildungen 3
Zweiter Abschnitt. Geschwülste 7
Eintheilung 10

Zweiter Theil.

Casuistik.

Erster Abschnitt. Doppelbildungen 11
Erstes Capitel. Vollkommene Doppelbildungen 11
Zweites Capitel. Unvollkommene Doppelbildungen. Parasiten 14
A. Freie Parasiten 14
Tripodieen 17
B. Subcutane und freigewordene Parasiten 19
I. Extremitätenhaltige 20
II. Darmhaltige 27
III. Kopf- und Stammskelethaltige 32
Anhang. Fälle, die nicht mit Sicherheit zu den Doppelbildungen gerechnet werden können, aber doch damit die grösste Aehnlichkeit haben 39
Zweiter Abschnitt. Sacralgeschwülste. *Neoplasmata sacralia congenita* 40
Erstes Capitel. Die eigentlichen Steissbeingeschwülste der Autoren 40
A. Tumoren, deren Zusammenhang mit dem Spinalcanal erwiesen ist 40
B. Tumoren, die nicht mit dem Spinalcanale in Zusammenhang stehen; Degenerationen der Luschka'schen Drüse (?) 47
C. Tumoren, deren Beziehung zum Spinalcanal oder zur Luschka'schen Drüse nicht festzustellen war 52
Zweites Capitel. Sacralhygrome 65
Anhang. Hydrorrhachissäcke 72
Drittes Capitel. Schwanzbildungen und lipomatöse Anhänge 75
A. Schwanzbildungen mit knöcherner Grundlage 75
B. Schwanzbildungen ohne knöcherne Grundlage und Lipome 76
Viertes Capitel. Geschwülste an Erwachsenen, wahrscheinlich congenitaler Natur 78
Dritter Abschnitt. Tabellarische Uebersicht der Casuistik 84

Dritter Theil.

Resultate.

Seite

Erster Abschnitt. Doppelbildungen 90
Anatomische und physiologische Charaktere. Aetiologie 91
Symptome. Verlauf und Ausgang. Geburtsverhältnisse 96
Diagnose 101
Prognose. 103
Therapie. 104
Zweiter Abschnitt. Geschwülste 108
Anatomische Charaktere. Entwicklungsvorgang. Aetiologie 109
Symptome. Verlauf und Ausgang. Geburtsverhältnisse 116
Diagnose. 119
Prognose 121
Therapie. 121

Vierter Theil.

Beiträge zur pathologischen Entwickelungsgeschichte.

Doppelmonstrum eines Menschen 125
Doppelmonstrum eines Schafes 129
Skelet eines Hahnes mit überzähligen Extremitäten 130
Skelet eines Hahnes mit überzähligen Extremitäten 131
Tripodieen an Vögeln 132
Ueberzählige dritte unvollkommene Extremität in der Bauchhöhle eines Kindes 133
Lebendes Kalb mit zwei Köpfen 137
Nachtrag zu No. 93.$_3$, pag. 79. 140

Fünfter Theil.

Literatur. Seite 144.

Sechster Theil.

Erklärung der Abbildungen. Seite 147.

Die topographische Bearbeitung der Krankheiten hat in den chirurgischen Schriften neuerer Zeit immer mehr sich geltend gemacht; man hat es vorgezogen, die verschiedenen Erkrankungen und Laesionen eines Organs zusammenzustellen, anstatt, ohne Rücksicht auf die Localität, die Anomalieen nach ihrer Entstehung und Art zu ordnen. Der Vortheil eines solchen Verfahrens liegt auf der Hand; denn abgesehen von dem Einflusse, den die Localität, das betroffene Organ auf den Verlauf der Affection ausübt, so wird auch die Anschauung und Behandlung des Arztes zum grossen Theile dadurch bedingt. Allein auch eben nur so weit, als dies der Fall ist, hat die topographische Bearbeitung ihre Berechtigung. Man würde keinen wesentlichen Vortheil bieten, wenn man sie bis auf die äusserste Grenze ausdehnen wollte, wenn man z. B. die Lipome des Rückens von denen der Sacralgegend trennte, wenn man die Lehre von der *Spina bifida* und *Hydrorrhachis* in Monographieen der Sacral-, Rücken-, und Cervicalgegend zerstreuen würde. So war es auch nur eine nothwendige Consequenz, wenn Wernher, der die angebornen Sacralgeschwülste auf kein praeexistirendes Organ bezog, dieselben nicht besonders, sondern gemeinsam mit den angebornen Hygromen anderer Gegenden behandelte.

Wenn ich es nun versuche, die angebornen Gewächse der Sacralgegend trotzdem monographisch zu behandeln, so folgt schon aus dem eben Gesagten, dass ich nicht jede am Kreuzbeine vorkommende Geschwulst in den Kreis meiner Betrachtung gezogen habe, sondern nur solche berücksichtigen konnte, die sich wesentlich von denen andrer Gegenden unterscheiden.

Die an der Kreuzbeingegend vorkommenden Tumoren sind entweder herniöse Vorlagerungen benachbarter Theile (Darmbrüche, Hydrorrhachissäcke), oder Gewächse.

Die ersteren unterscheiden sich nicht wesentlich von denselben Formen andrer Gegenden und kommen auch an anderen Stellen häufiger vor. So gross daher die Wichtigkeit ihrer Kenntniss bei der Differentialdiagnose ist, so habe ich es doch aus den oben erwähnten Gründen für zweckmässiger gehalten, hier nicht weiter auf sie einzugehen, sondern habe mein Gebiet auf die Gewächse, die Doppelbildungen und Neubildungen im engeren Sinne beschränkt.

Beide aber mussten deshalb zusammengestellt werden, weil Combinationen und Uebergänge hier so häufig und so gradweise vorkommen, dass Förster sogar die Möglichkeit einer gemeinsamen Entstehungsursache annimmt.

Beide konnten aber auch von den Doppelbildungen und Gewächsen anderer Gegenden wieder abgetrennt werden, da die ersten (pygopage Formen) durch ein bestimmtes Verhältniss der Achsengebilde bereits im Ei charakterisirt sind, und die Sacralgeschwülste so bestimmte Verhältnisse zeigen, dass ihre Entstehung aus bestimmten Organen nicht unwahrscheinlich ist.

Bei der Zusammenstellung der Doppelbildungen habe ich die vollkommenen, (Steisszwillinge) und die unvollkommenen, (Parasiten), in gleicher Weise behandelt. Wenn auch die erste Reihe dem äussern Ansehen nach von der andern wesentlich differirt, da sie keine Geschwülste an der Sacralgegend bringt, sondern 2 Individuen zeigt, die hinten mit einander zusammenhängen, so ist der Unterschied doch mehr ein gradweiser, als ein wesentlicher. Die vollkommenen Doppelbildungen entstehen nämlich aus derselben Ursache, wie die unvollkommenen, sie geben, wie jene, ein Hinderniss bei der Geburt und eine Störung der Entwickelung während des Lebens ab, und können, wie jene, Anlass einer operativen Behandlung werden.

Bei Behandlung der Geschwülste im engeren Sinne, der eigentlichen Neubildungen, wurden vornehmlich die *Tumores coccygei* berücksichtigt, da sie in Bezug auf Sitz, Gestalt, Bau eine grosse Uebereinstimmung zeigen, und wohl eben deshalb die verschiedenen monographischen Darstellungen zuerst angeregt haben. Doch glaubte ich um so mehr auch andere Geschwülste an sie anreihen zu müssen, als Uebergänge vorkommen, und auch andere Sacralgeschwulstreihen bei grosser Constanz der äussern Erscheinung ebenfalls vielleicht als Degeneration eines bestimmten Organes aufgefasst werden können.

Der Plan der Bearbeitung ist so angelegt, dass zuerst eine kurze historische Uebersicht gegeben wurde, aus der sich am besten die noch offen stehenden Fragen erkennen lassen. Darauf folgt dann die Reihe der einzelnen Beobachtungen, die fremden im Auszuge mitgetheilt, die eigenen an betreffender Stelle eingereiht, am Schlusse die allgemeinen Resultate in Bezug auf Aetiologie, Diagnose, Prognose, Therapie. Der Anhang enthält Beiträge zur pathologischen Entwickelungsgeschichte überhaupt, die strenggenommen zwar ausserhalb der Grenzen dieser Arbeit liegen, die aber zur Erklärung und zum Verständniss des vorliegenden Materiales wesentlich mit beitragen

Erster Theil.

Historisches.

Nachdem bis zu Anfange unsers Jahrhunderts die Missbildungen unter vielfacher Entstellung und Uebertreibung nur als Curiositäten betrachtet worden waren, begann Meckel in Halle als einer der Ersten die Teratologie zur pathologischen Entwickelungsgeschichte zu erheben. Später hat dann diese junge Wissenschaft im engsten Zusammenhange mit der normalen Entwickelungsgeschichte grosse Fortschritte gemacht, und einen befruchtenden Einfluss auch auf die Lehre von den Sacralgeschwülsten ausgeübt, so dass von den 30er Jahren an nicht nur Monographieen und Journalartikel über Sacraltumoren sich schnell folgten, sondern auch mit der wachsenden Grösse der Literatur fast im proportionalen Verhältnisse der Umfang und die Klarheit dieses dunklen Capitels zunahmen.

Erster Abschnitt.

Doppelbildungen.

Trotz des innigen Zusammenhanges der eigentlichen Steissgeschwülste mit den freien und includirten sacralen Doppelbildungen wird es nothwendig sein, zuerst eine kurze Uebersicht der Doppelbildungen zu geben, und dann erst auf die Lehre von den eigentlichen Tumoren überzugehen. Ich darf mich dabei kurz fassen; denn abgesehen von der erst kürzlich erfolgten Debatte über Doppelmissbildungen in der französischen Akademie (16. April 1855) haben Himly, B. Schultze, Schwarz, Förster und Andere den Stand der Frage gründlich dargestellt.

Lebert führte bereits die Geschwülste mit epidermoidalen Producten, Haaren, Zähnen etc., die man früher als Säcke mit zeugungsähnlichem Inhalte zu den Doppelbildungen mitgerechnet hatte, auf ihre wahre Stellung zurück, so dass man jetzt allgemein für die Annahme einer Doppelbildung die Anwesenheit eines Organes höherer Ordnung verlangt. Später ist die Frage noch praeciser gestellt worden. Man ist fast allgemein darin übereingekommen, den Begriff der Doppelmonstra auf diejenigen Doppelbildungen zu beschränken, welche auf einer anomalen Duplicität der Achsenanlage beruhen, gleichviel, ob sie frei oder eingeschlossen, ob sie vollkommen oder unvollkommen sind.

Die Zahl derer ist sehr klein, welche jede Verdoppelung, auch wenn sie nicht die Achsenorgane betrifft, also z. B. ein drittes Bein auf ein zweites Individuum beziehen, und doch kann, wie sich noch später zeigen wird, diese Ansicht noch nicht vollständig verworfen werden.

Dem äusseren Verhalten nach hat man die Doppelbildungen unterschieden

1) in vollkommene und unvollkommene (Parasiten);
2) in freie und subcutane (*Foetus in foetu*, *Intrafoetation*, *Inclusion* etc.).

Ueber die Entstehung der Doppelmonstren hat lange Zeit hindurch grosser Streit geherrscht. Die Autoren zerfielen in zwei Parteien, in die Vertheidiger der Verwachsungstheorie und deren Gegner. Ist nun auch die frühere, lange Zeit hindurch herrschende Ansicht, wonach zwei Foeten, aus verschiedenen Eiern stammend, im *Uterus* nachträglich mit einander zu Doppelmonstren verwachsen sollten, jetzt als widerlegt anzusehen, so ist damit doch die Verwachsungstheorie noch nicht völlig verlassen. Es ist dieselbe vielmehr nur auf das Gebiet eines Eies zurückgedrängt, und es handelt sich hier wiederum um die Frage, ob ursprünglich ein Keim angelegt ist, der durch Spaltung, oder wenn man will, durch übermässige Wucherung die überzähligen Theile hervorbringe, oder ob von vornherein zwei Keime (Keimbläschen) vorhanden sind.

Besondere Verdienste um die Aufhellung dieses dunklen Capitels haben Bär, B. Schultze, Förster u. A. Bär (*Mém. de l'acad. de Petersb.* 1845.) hat Beobachtungen über die Achsenbildung bei Doppelmonstren aus Eiern der frühesten Entwickelungsperiode gegeben; B. Schultze (Virchow's Archiv VII. p. 197. Monatsschrift für Geburtskunde VII. p. 247.) hat weiteres Material geliefert, und namentlich auf die Beschaffenheit des *Chorion*, als einer Verwachsung zweier Eier hinderlich, aufmerksam gemacht.

Förster hebt besonders das Gesetz der Analogie hervor, als einer nachträglichen Verwachsung widersprechend. Da man nämlich nur gleichnamige Theile, selbst Eingeweide, mit einander zusammenhängend findet (mit *Situs perversus viscerum* des einen Individuum), so ist damit eine tief eingreifende Symmetrie bei den Doppelbildungen gegeben, die nicht als zufällige Nebenerscheinung betrachtet werden darf.

Während aber die Entstehung aus einem Ei erwiesen und fast allgemein angenommen ist, so herrschen noch grosse Differenzen über die ersten Ursachen und Entwickelungsvorgänge im Ei selbst. B. Schultze spricht sich gegen die Möglichkeit einer Spaltung aus, da eine solche alles Leben im Fruchthofe vernichten müsse und es ist sein Bedenken wohl auch gegründet für die Zeit nach Entwickelung des Gefässblattes. Er nimmt, fussend auf das Vorkommen von zwei Keimbläschen im Ei überhaupt (Max Schultze, Beiträge zur Naturgeschichte der *Turbellarien*, 1851. Tab. IV. Fig. 2.), zwei Bildungscentra an, aus denen sich zwei confluirende Fruchthöfe entwickeln. Doch dürften die Keime nicht zu weit von einander entfernt sein. Zwei am Ei einander gegenüberstehende Keime könnten beim Menschen wohl Zwillinge mit gemeinsamem *Chorion* geben, aber nicht Doppelmonstren wie bei Vögeln. Bei den Vögeln werde nämlich der Dottersack in die Bauchhöhle hineingezogen, während er beim Menschen

ausserhalb derselben liegen bleibe und ein Hinderniss für die Verwachsung abgebe. Doch scheint dieser Annahme die Beobachtung von Bär zu widersprechen (*Mém. de l'acad.* 1845. *VI. p.* 170.), wonach bei gewissen menschlichen Doppelmonstren es Regel sei, dass das Nabelbläschen (Dottersack) in der Bauchhöhle liege; der ferner bei einem sogenannten *Gastrodidymus* einen aus zwei Abtheilungen bestehenden Dottersack nachwies.

Doch nimmt auch Schultze für gewisse Fälle die Möglichkeit einer Spaltung an, so für die Extremitätenkeime bei den sogenannten *Tripodieen* und überzähligen Fingern, und construirt für die Doppelmonstren, wo nur das eine Körperende verdoppelt ist, eine von vornherein gablig angelegte Achse, was die stillschweigende Annahme einer frühzeitigen Spaltung oder sogenannten übermässigen Proliferation (Förster, pag. 20.) voraussetzt.

Andere nehmen, gestützt auf Valentin's Versuche, der durch mechanische Einwirkung bei der künstlichen Befruchtung von Fischeiern Doppelbildungen zu erzeugen glaubte, die Möglichkeit einer Spaltung der Keimanlage an, oder halten sich an die Analogie der Spaltung und Sprossenbildung niederer Thiere (Leuckart). — Die Frage ist jedenfalls noch nicht vollständig in's Reine gebracht; soviel steht aber fest, dass die Doppelbildungen aus einer Anomalie der Keimanlage eines Eies hervorgehen und dass schon in der frühesten Zeit die Doppelbildung an den Achsentheilen sichtbar ist, welche die spätere Entwickelung der Körpertheile am Monstrum bedingen.

Die schematischen Zeichnungen von Schultze sind in dieser Beziehung besonders lehrreich und charakterisiren die Classen der verschiedenen Doppelbildungen

Während die drei Hauptclassen, die Schultze aufgestellt hat, vorderes, hinteres, paralleles Doppeltsein, durch Achsenstellung und Zusammenhang von vornherein gegeben sind und sich später nicht mehr ändern können, so können doch Modificationen eintreten, welche verschiedene Gestaltungen und Entwickelungsgrade einer Classe hervorrufen. So können bei den sogenannten Steisszwillingen, den *Pygopagen*, entweder beide Individuen gleich vollkommen entwickelt werden, oder das eine als unvollkommenes (*Parasit*) in der Entwickelung zurückbleiben und dann entweder frei oder subcutan an seinem Träger, dem sogenannten *Autositen*, anhängen. Die Lage der Achsen zu einander bestimmt also die Art der Doppelbildung, das spätere Wachsthumsverhältniss den Grad der Ausbildung. Welches sind nun die Bedingungen, die diese Modificationen in der Erscheinung zu Wege bringen?

H. Meckel suchte die Veranlassung zum *Parasitismus* in einer Zusammendrehung beider Nabelschnuren, und glaubte, dass in Folge davon der eine Steisszwilling in der Ernährung gehindert werde und verkümmere, während ein Theil desselben durch seine Verwachsung mit dem Träger unter Bildung eines Collateralkreislaufes erhalten bliebe.

Schultze und Schwarz weisen die Unhaltbarkeit dieser Ansicht nach, welche weder erklärt, wie gerade der eine Nabelstrang unwegsam wird, noch die Inclusion des Parasiten, eine so häufige Nebenerscheinung, in Betracht zieht. Schultze hebt namentlich das zweite Moment hervor. Während er die einseitige Verkümmerung als Folge eines relativen Dottermangels an-

sieht, erklärt er den Modus der Inclusion durch das Hinüberwachsen des stärkeren Individuums mit seinem Schwanzende über das schwächere.

Schwarz (Beitrag zur Geschichte des *foetus in foetu*. Marburg, 1860.) schliesst sich der Ansicht Schultze's über das Zustandekommen der Inclusion an, weicht dagegen von ihm ab in der über die Ursachen der Verkümmerung.

Seiner Ansicht nach liegt derselben nicht ein relativer Dottermangel zu Grunde, sondern sie kommt durch eine Anastomose der Embryonalgefässe zu Stande, die bei ihrer Entstehung auf einander stiessen. „Das von zwei Centren herströmende Blut wird in den anastomosirenden Gefässen seine Bewegungsrichtung von dem stärkeren Drucke erhalten, so dass dann auf der Seite der geringeren Triebkraft die Hemmung am grössten ausfällt, und allmählich zum Stillstand und endlichen Untergang des schwächeren Centralapparates führt."

Schwarz giebt selbst an, dass er namentlich durch die von Claudius gelieferte Darstellung der Entwickelung der *Acardiaci* auf seine Ansicht geführt worden sei, und dass auch Panum auf einen solchen Vorgang hingewiesen habe. Es zeigt sich aus seinen Beobachtungen, dass die parasitischen Gefässe, wenn sie auch ihr Blut von den erweiterten Beckenarterien, namentlich der *Sacralis media* des Trägers empfangen, doch nicht ausschliesslich dem Träger angehören, sondern zum Theil ursprünglich vom Parasiten geliefert werden.

Dies ist in Kurzem der Stand der Frage. Wenn auch schon viel geleistet worden ist, so steht doch noch viel zu beantworten, und noch mehr durch directe Beobachtung zu bestätigen.

Zunächst käme es darauf an, weitere Beobachtungen über den ersten Entwickelungsvorgang der Doppelachsen zu machen, sowie namentlich die Valentin'schen Experimente zu wiederholen. Es wäre ferner wichtig, die Verhältnisse des Dottersackes bei Doppelmissbildungen genauer in's Auge zu fassen, welche, soviel mir bekannt, nur in einem Falle (siehe unten No. 9.) von Bär bestimmt sind. Es würde dies namentlich zur Erhellung der Frage mit beitragen, ob auch einander am Ei gegenüberstehende Keime confluiren können, ein Entstehungsmodus, der beim Menschen bis jetzt noch geläugnet wurde, auf Grund des ausserhalb der Bauchhöhle liegen bleibenden und einer Verwachsung hinderlichen Dottersackes (Schultze). Doch ist schon oben an der Richtigkeit dieses Argumentes gezweifelt worden, da nach Bär's Angabe (a. a. O. 170.) sich nicht nur in manchen Fällen von Doppelbildung das Nabelbläschen (Dottersack) innerhalb der Bauchhöhle findet, sondern auch im vorliegenden Falle, der als *Gastrodidymus* bezeichnet werden kann, ein gemeinsames Nabelbläschen mit zwei Abtheilungen vorhanden war, von denen die grössere dem *Autositen*, die kleinere dem *Parasiten* zugeschrieben wurde (*Ibidem, Tab. IX. Fig.* 4.).

Solche Untersuchungen und Entscheidungen müssen natürlich den Fachleuten überlassen bleiben. Dagegen giebt es noch Nebenfragen, wenn man so sagen darf, die ebenfalls beantwortet werden müssen. Zwei solche sind die nach dem Wesen und der Bedeutung der sogenannten *Tripodieen* und nach den operativen Verhältnissen der Doppelbildungen überhaupt. Beide habe ich im Folgenden zu beantworten versucht.

Die erste hat bis jetzt nur wenig Berücksichtigung gefunden. Während d'Alton und

Andere jeden sechsten Finger, jeden dritten Fuss auf ein zweites Individuum bezogen haben wollten, hat man die Nothwendigkeit einer solchen Annahme neuerdings geläugnet, und nur für einige Fälle anomaler Stellung zugelassen.

Die zweite, von der operativen Behandlung der Doppelbildungen, ward selbst von Wernher noch dahin beantwortet, dass sie nicht zulässig sei; und erst in neuerer Zeit hat man mit Glück begonnen auch hier operativ einzuschreiten. Genauere Angaben fehlen jedoch. Schwarz, der vorzüglichste Autor über die pygopagen Doppelbildungen, erwähnt nur in einer Anmerkung die günstigen Resultate, ebenso spricht sich Simpson nur vorübergehend über die Nothwendigkeit und den Nutzen einer Operation aus.

Zweiter Abschnitt.

Geschwülste.

Die den Doppelbildungen nahe verwandten Sacralgeschwülste im engern Sinne haben ein anderes Schicksal gehabt als diese. Sie, die gerade die schlechtesten Operationsresultate geben, wurden, wenn sie nicht schon im Mutterleibe dem Leben des Kindes ein Ende gemacht hatten, einer gefährlichen Operation unterworfen. Die glücklichen Operationsresultate, die in neuerer Zeit bekannt gemacht wurden, betreffen nur einfache Cystengeschwülste, die vielleicht von den eigentlichen Steissbeingeschwülsten ihrer Entstehung nach zu trennen sind.

Bereits 1812 gab Meckel in seiner pathologischen Anatomie (I. p. 373.) eine Reihe von Beobachtungen, denen er eigene beifügte. Er verglich die Geschwulst mit einem zweiten Kopfe, und bezog sie auf ein Streben des untern Endes der Wirbelsäule und des Markes, sich auf eine dem Kopfende analoge Weise zu entwickeln. Es ist schon soviel hierüber gesprochen worden, dass es unnöthig erscheint, nochmals auf das Gewagte einer solchen Annahme genauer einzugehen. Es genüge, einen Punkt nur hervorzuheben, der bis jetzt nicht hinlänglich berücksichtigt wurde. Es scheint nämlich weniger wichtig, gewisse Aehnlichkeiten, die manche Bindegewebsmassen mit einem fötalen Hirne haben, zu urgiren, als eine dem vordern Ende analoge Blasen- oder Höhlenbildung zu constatiren, mit der die Hirnbildung bekanntlich beginnt. Es ist möglich, dass Meckel auch die herniöse Vorbuchtung der Meningen in der Geschwulst, die er beobachtete, dafür nahm und dass er dadurch zu seiner barock erscheinenden Annahme gebracht wurde.

Nach Himly 1831, der in seiner Geschichte des *Foetus in foetu* die Sacraltumoren ebenfalls berührte, nahm Ammon 1840 diesen Gegenstand wieder auf, und behandelte als Steissgeschwülste die vier Reihen: der *Hernien*, der *Hydrorrhachis*, der *Intrafoetation* und *Neoplasmen*. Er bringt zwei Fälle von Steissbeingeschwülsten, und spricht sich dahin aus, dass man eine Neubildung vor sich habe, die durch Umhüllungsmembranen überkleidet werde, ein Heilungsvorgang, durch den die Natur den *Tumor* abkapsele und unschädlich zu machen suche.

Bisher hatte man sich darauf beschränkt, ohne Rücksicht auf den feinern Bau und die praktischen Verhältnisse mehr vereinzelte Beobachtungen zu publiciren. Da erschien 1843 das Werk von Wernher über die angeborenen Cystenhygrome, in welchem der Verfasser nicht nur alles bisher Bekannte zusammenfasst (er bringt 15 Fälle) und mit eigenen Beobachtungen bereichert, sondern auch in erschöpfender und lichtvoller Weise die Symptomatologie, Diagnose, Prognose und Therapie der Sacralgeschwülste neben denen der Hals-, Nacken- und Axillargegend feststellt. Er erkennt bereits ihre meist sarkomatöse Natur, stellt sie aber mit ähnlichen Geschwülsten anderer Gegenden zusammen, weil sie auf kein bestimmtes Organ als Ausgangspunkt zu beziehen seien.

Aehnlich der Wernher'schen Arbeit ist die von Veling (*Essai sur les tumeurs enkystées etc. Strassbourg* 1846.); wenn auch nicht so vollständig und durchgreifend in der Darstellung, bringt sie doch wesentliche Bereicherungen. Auch Veling glaubt diese Tumoren nicht auf gewisse Organe beziehen zu dürfen.

Es hatte sich inzwischen bei den Franzosen die Lehre von der operativen Behandlung der *Hydrorrhachis* und *Spina bifida* sehr ausgebildet. (Man findet einen Hauptartikel darüber bei *Malgaigne, Journal de chirurgie* 1845, *III. p.* 38.) Bei der Beobachtung des Zusammenhanges einzelner Sacralgeschwülste mit den Umhüllungen des Rückenmarks kam man auf die Ansicht, dass die Sacraltumoren überhaupt als Folgen der *Hydrorrhachis* und *Spina bifida* anzusehen seien, dass die Cysten in der Sacralgegend durch Abschnürung und Verödung des Stieles, der sie ursprünglich mit den Meningen verband, als isolirte Bildungen zurückblieben.

Schon Luschka (Virchow's Archiv XIII.) greift diese Ansicht an, da viele Sacralgeschwülste mit den Meningen in gar keinem Zusammenhange stünden; auf keinen Fall hat sie allgemeine Gültigkeit.

Nachdem Förster in den Würzburger Verhandlungen, Bd. X, bei Gelegenheit eines neuen Falles, eine Uebersicht und Eintheilung der Sacralgeschwülste überhaupt gegeben hatte, erschien 1858 das Werk von Lotzbeck über die angeborenen Geschwülste der Kreuzbeingegend, ein Werk, welches ebenso durch zahlreiche neue Beobachtungen, als durch Berücksichtigung des vorhandenen Materiales sich auszeichnet. Lotzbeck behandelt das Gebiet in derselben Ausdehnung, wie Ammon, da er die *Spina bifida* am Kreuzbeine sowohl als die dort vorkommenden Hernien mit berücksichtigt. Es bezeichnet sein Werk aber namentlich die Fortschritte der Histologie, die hier zum ersten Male in grösserer Ausdehnung auch unter den Sacralgeschwülsten aufräumt, und als Eintheilungsprincip auftritt. Nach dieser Eintheilung zerfallen die *Neoplasmata sacralia congenita* in Fettgeschwülste, Knorpelgeschwülste, Knochengeschwülste, Gefässgeschwülste, Faser- und Cystengeschwülste, Zellengeschwülste.

In Bezug auf die Entstehung folgt er der Ansicht von Wernher. „Die Entstehung der Neubildungen ist als ein selbstständiger Vorgang aufzufassen, der von der Entwicklung der benachbarten Theile im Rückenmark, Wirbelsäule, Geschlechtstheilen etc. oder von Leiden solcher Organe vollkommen unabhängig ist.“ (p. 52.) Dagegen behandelt er ausführlich die

verschiedenen angewandten und anwendbaren Operationsmethoden, unter denen freilich die Galvanokaustik zu wenig berücksichtigt wird.

Wenn ich auch gern die Schwierigkeit anerkenne, die man bei der Classificirung der Geschwülste überhaupt, als auch namentlich der congenitalen sacralen Sarkome findet, so kann ich mich doch nicht mit Lotzbeck's Eintheilung einverstanden erklären. Dieselbe weicht von der allgemein gebräuchlichen vorzüglich darin ab, dass sie weniger den Bau, das Verhältniss des *Stroma* zum Masseninhalte, als das Baumaterial, wenn man so sagen darf, berücksichtigt. Nun wäre es ganz gut und sehr bequem, wenn man damit durchkäme, wenn man reine Knorpel- und Knochengeschwülste etc. hätte, wenn die malignen Tumoren vorzüglich aus Zellen, die nicht malignen vorzugsweise aus Fasern beständen. Allein die Sache ist nicht so einfach. Abgesehen davon, dass man nicht gern „Zellengeschwülste" den „Knorpel- und Knochengeschwülsten" gegenüberstellen wird, da ja auch diese aus Zellen bestehen, so würde man auch die Carcinome und Sarkome nicht als Zellen- und Fasergeschwülste schlechthin bezeichnen können; man müsste denn die zelligen Sarkome geradezu negiren. Ich sehe deshalb keinen Vortheil, die Nomenclatur, wie sie Rokitansky, Virchow, Förster noch fortführen, zu verlassen und habe sie deshalb auch beibehalten.

Im Jahre 1861 erschien das umfangreiche Werk von Förster über die Missbildungen, in welchem auch die Sacralgeschwülste im Anhange zu den pygopagen Formen der Doppelbildungen eingehende Besprechung erfuhren. Förster erklärt sie für Neubildungen, die möglicher Weise parasitischen Ursprungs sind, in der Weise, dass ein fötaler Rest den Anstoss zu einer Neubildung gebe, selbst aber später spurlos verschwinde, und stellt sie in dieser Beziehung als pygopage Tumoren den analogen epignathen am Halse gegenüber.

Nachdem man bisher vergebens gesucht hatte, die Entstehungsweise der Sacralgeschwülste festzustellen, entdeckte Luschka ein Organ in der Nähe des Steissbeines, das wie gerufen erschien, um ausser anderem namentlich die Steissbeingeschwülste zu erklären. (Virchow's Archiv 1860. XVIII. p. 106. und Luschka, Die Steissdrüse des Menschen, Berlin, 1861.). Es ist dies ein drüsiges, aus geschlossenen Follikeln bestehendes Gebilde, welches mit den Strängen des *Sympathicus* im Zusammenhange steht, von einem Endästchen der *Art. sacralis media* ernährt wird, und in einer Lücke des *Levator ani* unter dem Steissbein so gelagert ist, dass es sich bei einer Vergrösserung sowohl ausserhalb als auch innerhalb des Beckendiaphragma ausbreiten könnte. Die Existenz dieser Drüse ist bereits von Zenker, Krause u. A. bestätigt worden. Ihre Lage ist so constant, und die Luschka'sche Beschreibung so klar, dass selbst mir ihre Auffindung unter 7 Malen 6 Mal glückte. Ihre Lage in Bezug auf die Beckenfascien, die Sacralarterie, das Steissbein macht es sehr verlockend, die Sacralgeschwülste aus einer Degeneration derselben abzuleiten, jedoch ist der directe Nachweis bis jetzt noch nicht geliefert. Der einzige Fall von Hypertrophie derselben ist der von Heschl (No. 66); ein zweiter, den man mit grosser Wahrscheinlichkeit als Degeneration dieser Drüse ansehen kann, der von Wittich und Wohlgemuth (No. 67), da hier ausser einer Verdrängung des Steissbeines nach hinten gleichzeitig eine Anschwellung der untern Ganglien des *Sympathicus* sich vorfand. Es

ist dies zugleich der einzige Fall, in welchem bei der Untersuchung auf den *Sympathicus* Rücksicht genommen wurde.

Es ergiebt sich aus dem Vorhergehenden, dass trotz der zahlreichen und tüchtigen Arbeiten noch manche Fragen der Erledigung harren:

1. ist die Entstehung der Sacralgeschwülste noch dunkel;
2. ist die Diagnose, Prognose und Therapie derselben noch nicht abgeschlossen, da die Steissgeschwülste bisher immer nur in Gemeinschaft anderer ihnen fremdartiger Gebilde abgehandelt wurden.

Wenn ich auch durch den folgenden Versuch der Eintheilung, die namentlich auf die Entstehung dieser Gebilde begründet ist, die theilweise Beantwortung der ersten Frage schon anticipire, so muss ich doch späterhin noch einmal darauf zurückkommen, um die Gründe dafür ausführlicher zu entwickeln. Es erschien mir aber dem Entwickelungsgange der Arbeit entsprechend, zuerst das Material, aus dem die Resultate sich ergeben haben, aufzuführen, und letztere erst nach diesem ausführlicher mitzutheilen.

Eintheilung.

Die erste Classe, welche durch eine Reihe von Uebergangsformen an die zweite gebunden ist, enthält die Doppelbildungen, letztere die Neubildungen ohne Foetustheile.

Die Doppelbildungen zerfallen in die vollkommenen und unvollkommenen Formen, die sich nicht nur durch Zahl und Bedeutung der Skelettheile, sondern auch durch die Verhältnisse der Blutgefässe von einander unterscheiden.

Da die Annahme der blossen Sprossenbildung für Verdoppelung von Extremitäten noch nicht hinreichend erwiesen ist, so habe ich auch bis auf Weiteres die sogenannten Tripodieen an entsprechender Stelle unter die Doppelbildungen mit eingereiht.

Die eigentlichen Sacralgeschwülste zerfallen in drei Unterabtheilungen, nämlich in die

1., *Tumores coccygei* der Autoren, die meist eine maligne Neubildung in Gestalt einer birnförmigen oder kugligen Geschwulst am unteren Stammesende darstellen, und bestimmte Lage zu Mastdarm und Beckenfascien zeigen;
2., in einfache Cystenbildungen von weniger constanter Lage, meist an der hintern Kreuzbeinfläche;
3., in Schwanzbildungen und Lipome.

Zweiter Theil.

Casuistik.

Erster Abschnitt.

Doppelbildungen.

Erstes Capitel.

Vollkommene Doppelbildungen.

Zwei am Steisse mit einander zusammenhängende Individuen, einerlei Geschlechts, jedes mit einem eigenen Kreislauf. Der Zusammenhang betrifft entweder die Weichtheile, oder die Wirbelsäule, oder selbst das Rückenmark.

No. 1. Torcos. Zwei mit einander zusammenhängende Mädchen, die längere Zeit hindurch lebten. — *Philosophical transactions* 1757. vol. 50. p. 311. Behrend und Hildebrand, Journal für Kinderkrankheiten 1846. Förster, Missbildungen. p. 26. — Meckel, path. Anat. II. p. 63. Werther, *De monstr. hungaric. Dissertatio. Lips.*, 1707.

Die beiden Schwestern, Helena und Judith, wurden 1701 in Ungarn geboren. Helena war die Aeltere; sie kam zuerst zum Vorschein, wurde aber erst nach drei Stunden vollständig entwickelt, da ihre Beine durch die daran hängende Judith zurückgehalten wurden. Ausser dieser Verzögerung scheint die Geburt keine wesentlichen Störungen erlitten zu haben.

Beide Schwestern hingen an der Kreuzbeingegend mit einander zusammen, und schienen ausser der *Vulva* und dem After keine gemeinschaftlichen Theile zu haben. Sie erreichten das Alter von 22 Jahren, hatten getrenntes geistiges Leben, verschiedenes Temperament, und überstanden sogar ausser Masern und Pocken, die sie gemeinsam durchmachten, verschiedene Krankheiten. Judith wurde später gelähmt.

Sie menstruirten jede für sich, an Zeit und Menge verschieden. Nach dem Tode, der gleichzeitig für beide eintrat, wies die Section Herz- und Lungenaffectionen bei Judith nach, die Helena fehlten. Die Untersuchung zeigte ferner, dass die Kreuzbeine in ihrer unteren Hälfte mit einander verschmolzen waren und in ein gemeinsames Steissbein ausliefen. Die Mastdärme vereinigten sich unten zu einem gemeinsamen Canale. Leider fand ich keine Angaben über die Verhältnisse des Rückenmarks. — Vergl. Tab. I. Fig. 1.

No. 2. Treyling. — Zwei zusammenhängende Mädchen. Application eines Causticum an der Verbindungsstelle. Tod. *Acta physico-medica Acad. Leopold.* T. V. p. 415. obs. 133. Förster, a. a. O. p. 27.

Im Jahre 1700 wurden zwei Mädchen nach Wien gebracht, die an der Steissbeingegend mit einander verwachsen waren. Man legte, um die Trennung beider Individuen zu bewirken, auf die Vereinigungsstelle ein ringförmiges *Causticum*, das den Tod beider Kinder zur Folge hatte. Derselbe erfolgte im 4. Monate des Lebens.

Bei der Section des Doppelmonstrums fand man alle Organe doppelt und normal; nur die Enden des Darmes mündeten in einen gemeinsamen After, ebenso liefen die Kreuzbeine in ein gemeinsames Steissbein aus.

No. 3. Ramsbotham. *A description of the united african twins. Med. Times* 1855. No. 274; — Canstatt's Jahresbericht für 1855. IV. p. 8. Förster, a. a. O. p. 26.

Es wurden zwei Mädchen aus Afrika in London gezeigt, die fünf Jahr alt und gut genährt waren. Die Vereinigungsstelle hatte einen Umfang von 16 Zoll, ging vom unteren Ende des ersten Kreuzbeinwirbels bis zum Steissbeinende herab, hielt jedoch nicht genau die Mittellinie ein. Es liessen sich vier getrennte Sitzbeinhöcker, ein After, zwei *Recta*, doppelte *Clitoris*, *Hymen* und Harnröhre erkennen. Die grossen Schamlippen waren untereinander verschmolzen. Die Kinder gingen recht gut, da sie etwas seitlich zu einander standen; wenn sie lagen, ruhte eins auf dem Rücken, das andere auf der Seite. Die Functionen waren getrennt, der Puls nicht synchronisch. — Daraus, dass die Berührung der Genitalien nicht von beiden gefühlt wurde, sondern dass jede ihre eigene Tastgrenze hatte, schloss R., dass die *Medullae* nicht confluirt wären. Jedoch konnte er wohl daraus noch keinen solchen Schluss machen, da, wie der folgende Fall zeigt, aus dem gemeinsamen Theile der beiden *Medullae* keine Nerven abzugehen brauchen.

No. 4. Walter. *Museum anatom. Berolini*, 1805. p. 128. No. 2997. — Barkow, *Monstra animal. duplic.* 1828. I. p. 1. — Förster, a. a. O. p. 26.

Da beide Autoren dieselbe Museums-Nummer des Präparates, No. 2997, angeben, so kann man wohl nicht zwei Fälle daraus machen, wie es Förster (a. a. O. p. 27.) gethan zu haben scheint.

Zwei neunmonatliche Mädchen, nach Art der beiden Ungarinnen mit einander zusammenhängend. Der After, den Walter gemeinsam nennt, ist durch ein vielleicht von ihm übersehenes *Septum* doppelt; die *Vulva* zum Theil gemeinsam, aus drei grossen, vier kleinen Schamlippen bestehend. Es findet sich keine knöcherne Vereinigung durch einen gemeinsamen Knochen; nur ligamentöse Masse nimmt die Stelle der fehlenden unteren Kreuzbeinwirbel ein; der Sacralcanal des Einen hängt mit dem des Andern zusammen, *Musc. levator. ani* und *Sphinct. ani ext.* gemeinsam.

Wichtig ist, dass bei jedem *Foetus* nur je eine grosse Niere vorhanden ist; die des rechten *Foetus* liegt auf der linken Seite der Wirbelsäule, die des linken rechts, jede mit zwei Ureteren. An Leber, Herz, Lungen etc. ist nichts von einer analogen Symmetrie angegeben, nur bei der *Arteria umbilic.* tritt sie wieder auf, da jeder *Foetus* nur eine hat, nämlich der rechte nur eine rechte, der linke nur eine linke. Ebenso findet sie sich bei Geschlechtstheilen. Blase und Ausführungsgängen der Harnorgane.

Die *Medullae spinales* hängen im gemeinsamen Theile des Wirbelcanales mit einander zusammen: aus dem gemeinsamen Stücke kommen keine Nerven hervor, auch finden sich keine Anastomosen der Nerven in der Mittellinie, ausser bei zwei dünnen Aesten, welche in der vordern grossen Schamlippe (es sind deren überhaupt nur drei da) zusammenkommen. Es wurde keine Vereinigung

der sympathischen Nerven gefunden, doch giebt Barkow an, dass er nur beim rechten *Foetus* ein *Ganglion coccygeum* entdecken konnte. Die Abbildung zeigt übrigens, dass das eine *Os coccygis* ziemlich genau in der Mitte liegt, und ist es wohl möglich, dass es ein gemeinsames aus zweien verschmolzenes Schwanzbein gewesen ist.

Mastdarm beiderseits an einander gewachsen, das *Lumen* aber durch ein *Septum* getrennt. Beachtenswerth ist die Beschreibung eines in der Mittellinie liegenden Gebildes, welches Barkow als *Penis* deutet, und welches er bei der Doppelbildung eines Lammes ebenfalls beobachtete. Es führte nämlich eine an der vordern Vereinigungsseite gelegene feine Oeffnung in einen $7\frac{1}{2}'''$ langen, von Fett umgebenen Canal, der sich schliesslich in drei Theile theilte, mit dem mittlern Theile aber, der eigentlichen Fortsetzung, bis an die *Dura mater medullae spin.* reichte. Es fehlte freilich das cavernöse Gewebe der Schwellkörper, sowie die normale Lage. Die seitlichen Ausläufer wurden für rudimentäre Schwellkörper gehalten, der mittlere Canal für eine *Urethra*.

Die Verschmelzung der *Medullae* entspricht der Schultze'schen Anschauung V; die Symmetrie eines Theiles der Eingeweide stimmt mit der bei seitlichen Doppelbildungen überein, wie denn überhaupt auch diese pygopage Doppelbildung eine Neigung nach einer Seite hin mit zeigt.

Die Abbildungen des räthselhaften Penisgebildes wurden beigefügt, da ich keine Beurtheilung von Fachmännern über diesen merkwürdigen Befund gefunden habe, und die Sache mir doch zu wichtig erschien, um sie mit Stillschweigen übergehen zu können. (Vergl. Tab. I. Fig. 2. 3. 4. 5. 6. 7.)

No. 5. Wolff (*Acta Academ. imperial. Petropolit. pr. a.* 1778. P. I. p. 41. *Petrop.*, 1780.)

berichtet über eine ganz ähnliche Doppelbildung von zwei Mädchen, die das Alter von zwei Monaten erreichten. Sie hingen nur mit dem hintern untern Theile des Körpers zusammen, und hatten einen gemeinsamen After. Die anatomische Untersuchung liess keine einfache Verwachsung von Zwillingen annehmen. Jede genauere Angabe darüber fehlt aber.

No. 6. Normand. (*Bullet. de la faculté de méd.* 1818. No. I. p. 1. — Förster, a. a. O. p. 26.)

Eine Frau, Namens Naudin, kam unter heftigen Schmerzen mit zwei am Kreuze verwachsenen Knaben nieder, von denen der zweite kleinere, so viel sich ermitteln liess, in zusammengeknickter Lage dem ersten, der mit dem Kopfe voran geboren ward, nachfolgte. Es war eine gemeinsame *Placenta* vorhanden, von der ein Nabelstrang ausging, der sich erst am Ende in zwei Stränge theilte. Die Knaben hingen am Kreuzbeine zusammen, welches beiden gemeinsam zu sein schien, und hatten nur ein *Os coccygis*. Sie kehrten sich einander die Rücken zu, und waren ausgetragen.

In der Mitte der vier Hinterbacken ein sehr grosses *Scrotum*, in dessen Mitte ein *Penis*. Zwischen *Scrotum* und Steissbein ein gemeinsamer *Anus*. Pierre ist etwas grösser und stärker, als Louis, letzterer war zu Anfang schwach, erholte sich aber bald. Neun Tage nach der Geburt erfolgte der Tod; eine Ursache dazu ist nicht angegeben; die Section wurde nicht gemacht.

No. 7. Paré (*Oeuvres. Lyon*, 1664. p. 647.)

bildet zwei Mädchen ab, die sich nur dadurch von den beiden Ungarinnen unterscheiden, dass die Verwachsung noch etwas höher hinaufreicht. Die Mädchen wurden 1475 in Verona geboren, und liessen sich, da die Eltern arm waren, für Geld sehen; sie müssen also jedenfalls längere Zeit gelebt haben.

Licetus (*De monstror. causis. etc.* Padua, 1634. p. 80)

giebt die Abbildung von zwei Knaben, die am unteren Theile des Rückens bis herunter mit einander zusammenhingen; sie seien 1486 bei Heidelberg im Dorfe Rosbach geboren worden.

Ferner gehören noch hierher die Citate von Osiander, Entbindungskunst I. Abtheilung II. p. 754., und die von du Verney, *Académie des sciences de Paris* 1750, welche nur kurze Notizen geben.

Nach Hohl, Geburten missstalteter Kinder, p. 96., sah Molitor (Beobachtungen aus dem Gebiete der ges. prakt. Heilkunde V.) Zwillinge, die am Kreuzbeine mit einander verwachsen waren, ähnlich dem von Normand beobachteten Falle. Ebenso Montfort (Gumbrecht's Hamburg. Magazin für die ausl. Literatur. Juli 1818. p. 66.)

Zweites Capitel.

Unvollkommene Doppelbildungen. Parasiten.

Das eine Individuum ist in der Entwickelung zurückgeblieben und bildet ein Anhängsel an der Kreuzbeingegend des ausgebildeten Individuum. Es befindet sich im Zustande eines *Acardiacus*, erhält das Ernährungsmaterial durch communicirende Gefässe vom Hauptindividuum, hat also keinen eigenen Kreislauf. Diese Formen stellen entweder frei herabhängende Körpertheile dar, oder erscheinen als geschwulstförmige von der Haut des Trägers eingeschlossene Masse, meist fibröser und lipomatöser Beschaffenheit, in welche Bruchstücke von Skelet, Darmcanal, Extremitäten eingebettet liegen.

A. Freie Parasiten und freie überzählige Extremitäten (Tripodieen).

Der Grund, warum die Tripodieen hier mit eingeschaltet werden durften, ist bereits oben erwähnt worden; ihre grosse Aehnlichkeit in der äusseren Erscheinung machte ihre Zusammenstellung mit den freien Parasiten sogar zweckmässig. — Die Beobachtung von Chabelard, der auf dem letzten Rückenwirbel eines sonst wohlgestalteten Kindes einen parasitischen Kopf mit einem zwei querfingerbreiten Halse, das Gesicht zur Erde gewandt, angeheftet sah, konnte ich nicht in der Originalmittheilung, *Mém. de l'acad. royal. des sc.* 1746. T. 27. p. 68, nachlesen. (Der Anheftungsstelle nach würde es auch nicht hieher gehören, trotzdem dass der Fall von Andern mit hieher gerechnet wird.)

No. 8/1 Gorré. Knabe mit überzähligen Beinen an der Kreuzbeingegend. *Archives génér.* 1846. suppl. 231.

Am 5. Septb. 1845 wurde zu Quinta de Corveiros von einer gesunden 22jährigen Mutter ein ausgetragener Knabe leicht und ohne Kunsthülfe geboren. Die Schwangerschaft war normal verlaufen, durch keine Aufregung, durch keinen Schlag gestört worden. Bei der letzten Beobachtung war der Knabe bereits acht Monate alt, gesund und lebhaft, und bis auf die betreffende Missbildung normal gebaut. Die Beine selbst befinden sich an normaler Stelle. Das überzählige Bein ist aus zweien zusammengesetzt. Es ist in der Mittellinie, hinten, am unteren Stammesende angeheftet, so dass es in der Rückenlage des Kindes durch die beiden anderen ganz verdeckt wird. Es hat gleiche Länge mit jenen, ist aber in seiner oberen Hälfte doppelt so dick. Der aecessorische Fuss hat zehn Zehen, von denen die grossen Zehen mit einander verwachsen sind, was auf eine Verschmelzung der Beine an ihrer Innenfläche hinweist. Die Richtung war nach hinten gekehrt, wie Schwarz

angiebt, was mir übrigens beim Durchlesen der Originalmittheilung nicht deutlich genug bezeichnet erschien. Das Bein selbst ist schlaff, bewegungslos, kühl, fast gefühllos. Die Anheftung wird durch einen knöchernen, von Haut umgebenen, Stiel vermittelt, der 3—4 cm. breit und 2—3 cm. lang ist. Derselbe geht in das Becken hinein, ist ziemlich beweglich und aus rudimentären Kreuzbeinwirbeln, so viel man fühlen kann, gebildet. Auf der Vorderseite des Unterleibes sitzen zwei getrennte *Penes*, etwa 4 cm. von einander abstehend; in dem getheilten *Scrotum* je ein Hode. Jeder *Penis* hat eine *Urethra*, die in eine gemeinsame Harnblase führt, da beim Uriniren der Strahl jedesmal gleichzeitig zum Vorschein kommt.

Die beiden folgenden Beispiele von *Dipygus parasiticus* gehören strenggenommen nicht in die Reihe der hier aufgeführten Fälle. Sie wurden aber mit aufgenommen, weil die accessorischen Theile mit in die Steissgegend hinüberreichten, und die Bezeichnung des Pygopagen auch auf andere Steissparasiten bei genauerer Untersuchung nicht zulässig sein dürfte, die aber trotzdem, des äusseren Ansehens halber, auch von Anderen mit hier eingereiht wurden. Namentlich zeigte der erstere, von Bär beschriebene so interessante Verhältnisse vorzüglich in Beziehung auf die Nabeltheile, dass dadurch schon seine Herbeiziehung gerechtfertigt erscheint.

No. 9./2 Bär, *Dipygus parasiticus*. Das Kind war bald nach der Geburt gestorben. *Mém. de l'acad. de Petersb. Sc. natur.* VI. 6. 1845. p. 166. — Förster, a. a. O. Tab. V. Fig. 13. 14.

An einem völlig ausgetragenen und grossen Kinde, das einige Zeit nach der Geburt gelebt haben musste, fanden sich zwei überzählige Beine in der Gegend des Schambogens angeheftet. Sie waren den normalen entgegengekehrt; das eine von ihnen vollständig ausgebildet, das andere verkümmert. Von hinten gesehen, zeigte sich an der Verbindungsstelle eine doppelte Schamspalte; sämmtliche Ausführungsgänge waren doppelt vorhanden, die des Parasiten aber kleiner.

Der Nabel zeigte nicht den gewöhnlichen kreisförmigen Wulst, überhaupt keine deutliche Spur von Vernarbung, sondern bildete nur eine erbsengrosse Vorragung, welche, wie sich nach Abtrennung der Haut zeigte, ein comprimirtes Bläschen von zwei Linien Durchmesser enthielt, das durch einen inneren Vorsprung in zwei Nebensäckchen getheilt war. Die innere Fläche desselben war überall mit deutlichen, dem unbewaffneten Auge schon kenntlichen, Zotten besetzt, wie sie im Dottersacke oder Nabelbläschen in späterer Zeit gewöhnlich vorkommen. Dadurch erwies sich dasselbe als der noch in der Bauchwand zurückgebliebene Dottersaek. Dessen grössere Abtheilung musste dem Stammkörper, die kleinere dem Parasiten zugeschrieben werden. Auch schien die Lage des Gebildes dieser Vermuthung zu entsprechen; denn die kleinere Abtheilung lag unmittelbar unter der Bauchhaut, also vom Stammkörper abgewendet. Eine Verbindung war aber weder mit dem Parasiten noch mit dem Stammkörper zu erkennen. Unter dem Dottersacke verlief nämlich die sehnige Haut, welche in diesem Falle die *Linea alba* darstellte, ohne Unterbrechung. In Bezug auf die Bauchwände war hier eine bedeutende Abweichung von der gewöhnlichen Bildung vorhanden, eine Abweichung wie sie aber bei allen Embryonen, die an der Bauchfläche einen Parasiten tragen, Regel zu sein scheint. Die Bauchmuskeln standen weit von einander, liessen also eine grosse Lücke zwischen sich. Schon bei ihrem Ursprunge waren die geraden Bauchmuskeln weiter von einander entfernt, als gewöhnlich. Damit hing die Breite vom Bauchende des *Thorax* und der breitgabel-

förmig gespreizte Schwertknorpel zusammen. Nach dem Becken zu liefen diese geraden Bauchmuskeln immer weiter auseinander und hefteten sich dann an ganz seitlich gestellte Vorragungen, die sich als die verkürzten Schambeine später ergaben. Statt eines sehnigen Streifens, *Linea alba*, war die Lücke zwischen beiden geraden Bauchmuskeln durch eine breite Aponeurose ausgefüllt, die seitlich auf die gewöhnliche Weise in die Scheiden der genannten Muskeln überging, über dem Nabel ziemlich derb, unter ihm aber dünn und durchsichtig war. Dagegen war hier noch eine zweite mehr oberflächliche Aponeurose kenntlich, welche auch die rudimentäre Bauchhöhle des Parasiten bedeckte. Nach Entfernung der oberflächlichen Aponeurose sah man durch den unteren verdünnten Theil der tieferen Sehnenhaut vier gegen den Nabel aufsteigende Gefässe und die Harnblase durchschimmern. Die vier Gefässe hatten das Ansehen, als ob sie alle vier Nabelarterien wären. Diesen Namen verdienten aber nur die beiden äusseren. Sie waren die beiden Verlängerungen der *Aorta*. Die beiden inneren Gefässstämme standen dagegen in nächster Beziehung zum Parasiten, obgleich der eine von ihnen eine Fortsetzung der *Vena hypogastrica* des Stammkörpers war. Dieser Stamm nahm aber auch die Venen aus dem Parasiten auf, wandte sich dann gegen den Nabel, indem seine Wände in die Derbheit und Textur einer Arterie übergingen; der andere Stamm gab die Arterien für den Parasiten ab. Beide Stämme hatten sich vor der Geburt ohne Zweifel durch die Nabelschnur in den Mutterkuchen fortgesetzt. Jetzt waren sie aber in der Nabelgegend abgeflacht und schon völlig geschlossen. Der Parasit konnte also durch seine ursprünglichen Arterien gar nicht mehr ernährt werden, weswegen sie denn auch sehr eng erschienen, obgleich sie innerhalb der Extremitäten noch alle offen waren. Ohne Zweifel werden sich beim Schlusse ihres Stammes andere Zweige aus den Arterien des Stammkörpers auszubilden angefangen haben. Für den Stammkörper war die gewöhnliche Nabelvene vorhanden.

(Es wurde dieses höchst eigenthümliche Gefässverhältniss so wörtlich und ausführlich als möglich aus der Bär'schen Beschreibung wiedergegeben. Ob nun der Parasit sein Blut unmittelbar aus dem Fruchtkuchen durch eine Arterie erhielt, ob er sein dunkles Blut durch ein ähnliches Gefäss dahin absendete oder in den Stammkörper, ob sich die Verbindung seiner Venen mit denen des Stammkörpers erst später ausgebildet hatte, oder nicht, das sind Fragen, die Bär noch unbeantwortet lässt.)

Der knöcherne Ring des Beckens vom Stammkörper wurde auf der Bauchseite nicht durch gewöhnliche Schambeine gebildet, sondern durch zwei sehr unregelmässige, in einen Kamm vereinigte Knochenmassen, die man für zwei supernumeräre in der Mittellinie verwachsene Hüftbeine halten musste. Sie bildeten demnach ein parasitisches Becken, an welchem die Beine des Parasiten befestigt waren, dem aber das Kreuzbein fehlte.

Die parasitischen Beine selbst waren grösstentheils mit Fett ausgefüllt, doch fehlte es nicht ganz an Muskelsubstanz.

In der einen, mehr ausgebildeten, parasitischen Extremität fand sich ein dünner Nervenfaden, der für den *Nervus cruralis* gehalten werden musste. Eine Verbindung desselben mit dem Stammkörper konnte nicht nachgewiesen werden, da er am oberen Ende durchgeschnitten worden war, doch lag die Vermuthung am nächsten, dass er ein Zweig des gegenüberliegenden *Nervus cruralis* sei.

Ausserdem hatte der Parasit ein Darmstück, das ein stumpfes, stark gewundenes Ende hatte und an einer Art Gekröse befestigt war, in welchem Blutgefässe verliefen. Es war in einem eigenen serösen Sacke eingeschlossen, der vom Bauchfelle des Stammkörpers ganz getrennt war, und mündete mit einer engen Afteröffnung in der Kerbe des Parasiten nach aussen.

Innere Geschlechtstheile fanden sich für den Parasiten nicht, nur „ein Schein von einem *uterus*" war vorhanden. Ebenso fehlte eine eigene Harnblase. Dafür aber zeigte die ungemein breite Harnblase des Stammkörpers zwei Ausmündungen, von denen die eine sich bald verengte und in die Oeffnung auslief, welche man für die Harnöffnung des Parasiten halten musste.

No. 10./3 Acton. *Med. Chir. transactions.* vol. 29. — Behrend's Journal für Kinderkrankheiten 1846. 6, 397. 7, 399. — Förster, Atlas. Tab. III. 1. 2. — Canstatt's Jahresbericht für 1846. 1. 18. — *Lancet*, März 1845. — *Compt. rendus* XXII.

Dieser Fall verhält sich fast genau so, wie No. 8. Spaltung der Genitalien. Die accessorische Extremität ist aus zwei verschmolzenen Beinen gebildet; Streckseite nach hinten gerichtet. Anheftung durch einen kurzen Stiel vermittelt, der an die Schambeinäste geht. An dem oberen Ende Steissformation mit Afteröffnung.

Das Kind hiess Johann Baptiste dos Santos, geb. d. 5. Septb. 1845, hatte gesunde Eltern und Geschwister. Geburt und Schwangerschaft regelmässig. Bei der Untersuchung sechs Monate alt, gesund und kräftig.

Bei der Debatte über die Operation entschied man sich gegen dieselbe wegen der Blutung. (Tab. I. Fig. 8 und 9.)

No. 11./4 Tarler. Oesterr. med. Wochenschr. 1842. 4. Qu. p. 1120. Mädchen, mit einem freien Steissparasiten, längere Zeit lebend.

Ein Mädchen trug in der linken Lendengegend bis gegen den Steiss hin ein zweites Becken mit untern Extremitäten, wodurch die untere Körperhälfte doppelt erschien. Das Becken war dem normalen an Grösse gleich, und mit vollen gerundeten Hinterbacken und Hüften versehen. In der Kerbe der Hinterbacken fand sich eine $\frac{1}{2}''$ tiefe, blindendigende Afteröffnung. Das Steissbein war deutlich zu fühlen; der Schamberg gerundet; an Stelle der Genitalien nur Hautfalten. Oberschenkel, Kniescheibe, Unterschenkel normal. Klumpfüsse. Das accessorische Becken ist durch Bandmasse verschiebbar angeheftet. Das Wachsthum geht im Autositen und Parasiten gleichmässig vorwärts.

No. 12./5 Berigny. *Gazette méd. de Paris.* 1844. XII. p. 518. *Archives génér.* 1846. 4. *Sér.* T. VI. p. 119.

Kurze Notiz über ein zweiundzwanzig Tage altes, sonst gut gebildetes Mädchen, welches am unteren Stammesende ein zweites verkümmertes Individuum trug. Der Parasit hatte Darm, Afteröffnung, Klumpfüsse.

Tripodieen.

No. 13./6 Behn, *Diss. inaugur. de monopod.* Berlin, 1827. Ein Knabe mit drei untern Extremitäten, von denen zwei miteinander verwachsen sind. Todtgeboren.

Auf der rechten Körperseite des Knaben befanden sich die sirenenartig an ihrer Fibularseite verschmolzenen und nach hinten gekehrten Beine, in deren Inguinalgegend vorn die Genitalien wie seitlich verschoben sitzen. Links, an der Seite der einfachen Wirbelsäule und des Beckens ein rudimentäres einfaches Bein. Dieses hält Behn für das accessorische. Es bestand aus Beckenknochen, *a*, *a*, (Tab. II. Fig. 2.), die seitlich an die Wirbelsäule in normaler Weise angeheftet sind, einem *Femur*, *b*, einer *Patella*, *c*, und rudimentärer *Tibia*, *d*. Diese Extremität zeigt dieselbe Verdrehung um die Längsachse, wie die beiden andern.

Leber, Magen, Milz normal. Darm mit dem *S romanum* blindendigend, und an das *Urachus*-ähnliche Ende der Harnblase angeheftet. Also *Atresia ani* und Defect des *Rectum*, wie es meist bei der Sirenenbildung vorzukommen pflegt. — Keine Nieren. Hoden noch im Bauche.

Behn hat sich wohl in der Bestimmung des accessorischen Beines geirrt, und ist vielleicht durch die Lage der Genitalien und die Verschmelzung der beiden Hauptextremitäten zu seiner Annahme gebracht worden. Derselben steht aber ein wichtiges Moment in der Anheftungsstelle entgegen. Da nämlich die Extremitätenkeime von den Bauchplatten seitlich und symmetrisch zur Wirbelsäule hervorwachsen, so ist eine Verschiebung des Beckentheiles mit dazu gehörigem Beine nicht gut denkbar. Ein solches an abnormer Stelle befindliches Bein muss vielmehr einer abnormen Bildung zugesprochen und deshalb für das accessorische angesehen werden. Ich stehe demnach nicht an, das mittlere Bein für das accessorische zu halten, wenn es auch die Drehung und Verwachsung mit dem rechten eingegangen ist.

Der Stumpf würde somit für das linke Bein des Individuums gelten und stellt durch seine Drehung mit dem rechten jenen ersten Grad oder vielmehr jenen Uebergang zur *Sympodie* dar, wie ihn Vrolik (*Tab. ad embryogenesin.* Amsterdam, 1849. Taf. 71.) beobachtet hat und wie er sich auch in dem von mir beschriebenen Skelete (Anhang No. 1.) findet.

Ich fand später zu meiner Genugthuung, dass auch Geoffroy St. Hilaire (*Histoire des anomalies III. p.* 269.) die Behn'sche Annahme nicht für richtig hält, wenn auch ohne weitere Angaben hinzuzufügen. — Vergl. Tab. II. Fig. 1 und 2.

No. 14./7 Schmerbach. Dreibeiniger Knabe, längere Zeit hindurch lebend. Würzburger med. Zeitschr. 1860. I. Heft 6. p. 369. Förster, a. a. O. p. 43.

Georg Lippert, 14 Jahre alt, von gesunden Eltern stammend, hat eine accessorische untere Extremität, welche oben in der Steissgegend beweglich eingelenkt und zum Theil mit dem rechten Oberschenkel häutig verwachsen ist. Der Unterschenkel ist stark flectirt; keine *Patella* vorhanden; der Unterschenkel scheint zwei *Tibia*-artige Knochen zu enthalten. Muskulatur wadenförmig angeordnet. Der unförmliche Fuss welcher, eine Contractur im Tarsalgelenke zeigt, trägt sechs Zehen.

Der rechte Oberschenkel ist bis auf die Verwachsung mit dem accessorischen Beine normal; der Unterschenkel aber atrophisch. Der unförmige Hackenfuss hat nur drei Zehen und wird wie ein Stelzfuss gebraucht.

Der *Penis* normal. Im Hodensacke nur ein Hoden, der linke. — Vergl. Tab. II. Fig. 3. 4. 5.

No. 15./8 Bär. Doppelleibige Missgeburten. Petersburg, 1845. p. 79. Canstatt's Jahresbericht für 1845. 4.

Ein ausgetragener *Hemicephalus* hatte ein drittes Bein, sonst keine Zeichen von Verdoppelung. Das Bein ist kein mittleres, sondern ein überzähliges rechtes, das auf der Rückenfläche des Beckens sitzt, und eine Wiederholung des rechten Beines in kleinerem Maassstabe darstellt. Es ist nicht dem regelmässigen entgegengesetzt, sondern gleich gelagert; denn seine innere Seite ist der äusseren des rechten Beines zugekehrt. Die Fusssohle etwas nach aussen gedreht. Der Fuss bis auf die unvollständigen Zehen ziemlich ausgebildet. Das überzählige Bein hat viel Fett, wie der feiste *Hemicephalus* selbst, aber auch gut entwickelte Muskeln und Nerven. Das Knochengerüst besteht aus einem accessorischen Hüftbeine, das sich an die Seitenfläche des Kreuzbeines ansetzt, steht aber mit keinem Sitz- oder Schambeine in Verbindung. Unter ihm liegt das Hüftbein des rechten Schenkels. Am Kreuzbein eine Rinne, welche es in zwei Hälften theilt.

An das Hüftbein schliesst sich ohne Gelenkverbindung ein rudimentärer, unten in Bandmasse

auslaufender *Femur,* an diesen eine unförmliche *Tibia* mit rudimentärer *Fibula* an. Am Fusse finden sich Sprung-, Fersenbein und Vorderfuss.

Die *Medulla spinalis,* welche weder Verdoppelung noch Spaltung zeigt, ist im Kreuzbeintheile rechts etwas dicker als links; der zweite *Nerv. sacralis* etwas dicker, als der linke, giebt einen *N. ischiadicus* zur accessorischen Extremität.

Ausserdem findet sich in der Inguinalgegend dieses Beines ein Hode oder Eierstock; und drei Milchdrüsenartige Gebilde. — Vergl. Tab. II. Fig. 6. 7.

Bär bemerkt dabei: „Bekannter Weise kommen bei Thieren an der Basis überzähliger Hinterfüsse sehr oft accessorische Milchdrüsen vor. Beim Menschen sind die Inguinalmilchdrüsen sehr selten, aber keineswegs ganz unerhört. Es haben sogar solche Drüsen zur Ernährung von Kindern gedient. Therese Ventre, deren Mutter eine dritte überzählige Warze auf der rechten Seite des *Thorax* hatte, besass selbst ausser den gewöhnlichen Warzen an der Brust eine am Schenkel, die auf einer so reichlich Milch secernirenden Drüse sass, dass sie sechs Jahre hindurch drei fremde Kinder neben den eigenen säugte. (Robert, in Magendie's, *Journal d. phys.* T. VII. No. 2.) Ihr Sohn pflegte unter die Röcke der Mutter zu kriechen, um dort stehend oder knieend sich zu sättigen.

Kürzere Mittheilungen über Tripodicen geben: Virchow, Monatsschrift für Geburtskunde IX. p. 259. Er sah im Spessart einen achtzehnjährigen Menschen, der ein drittes Bein in der Sacralgegend hatte, welches beim Sitzen untergeschoben werden musste.

Haller, *Opera min.* III. p. 50, erwähnt acht Fälle von Tripodie mit kurzen Worten.

Geoffroy St. Hilaire (Hohl, a. a. O. p. 78) sah ein lebendes Kind, an dessen normalem Becken sich das Rudiment eines zweiten Beckens mit verschmolzenen Oberschenkeln und doppelten Unterschenkeln befand. Er giebt in seiner *Histoire des anomalies III. p.* 268 ausserdem an, dass

Plancus, *De monstris* p. 50, ein accessorisches Bein beobachtete, welches aufwärts gerichtet war; dass ferner

Duméril, *Bulletin des sciences p. l. soc. phil.* No. 49, eine zweifelhafte kurze Notiz über ein dreibeiniges, 14 Jahre altes Kind gebe.

Licetus, *De monstris.* Padua, 1634 hat auf p. 97 eine Tripodie abgebildet.

Harté, *Recueil périodique de méd.* 1755. T. II. p. 227. beobachtete eine überzählige untere Extremität, die in der rechten *Regio iliaca* eingefügt war.

B. Subcutane und freigewordene Parasiten.

Diese Fälle sind häufiger als die freien. Man findet in der Kreuzbeingegend eine Gesehwulst, in der man beim Aufschneiden eine Masse entdeekt, welehe deutliche, fötale Organe enthält. Die Parasiten liegen aber darin nicht frei, wie etwa ein *Foetus* in seinen Eihäuten, sondern sie hängen mit den nächsten Umgebungen zusammen, sind auch oft mit Kreuz- und Steissbein fest verbunden und ragen zuweilen in Becken- und Bauchhöhle hinein. Die Parasiten zeigen nieht den regelmässigen Bau wie die vorige Classe, sondern bestehen meist aus unvollkommenen und unförmliehen Extremitäten- und Stammtheilen, oder auch nur aus rudimentären Darmstücken. Zuweilen finden sich daneben auch Cysten und eystosarkomatöse Geschwulstmassen.

Zu dieser Abtheilung habe ich auch die Fälle gerechnet, wo es sicher war, dass erst durch nachmalige Berstung der Hautdecke die fötalen Theile frei wurden, so wie diejenigen wo auch bei theilweiser Hervorragung eines Fingers oder einer Zehe doch der Haupttheil in einer Geschwulst eingebettet lag.

Es muss überhaupt zugestanden werden, dass bei der Mangelhaftigkeit der älteren Angaben eine strenge Scheidung zwischen freiem und subcutanem Parasitismus im einzelnen Falle nicht immer möglich ist.

I. Extremitätenhaltige.

No. 16./1 Pitha. Mädchen, mit einer Saeralgeschwulst geboren, die sich später öffnete und ein überzähliges Bein hervortreten liess. Operation. Heilung. — Prager Vierteljahrschrift 1850. Bd. 25. p. 74. Behrend's Journal für Kinderkrankheiten. 1846. Bd. VI. p. 75. Ammon, Angeb. chirurg. Krankhtn., Berlin, 1842, Tab. 34. Fig. 1 u. 2. Ammon, Monatsschrift III. p. 615.

Ausserdem von Lotzbeck, Schwarz, Förster erwähnt. (Vergl. Tab. III. Fig. 1. 2. 3.) Fig. 1 ist aus Ammon genommen, und stellt das Mädchen im Alter von 10 Jahren dar; Fig. 2. (aus Behrend's Journal) zeigt sie im Alter von 16 Jahren; Fig. 3. (aus Pitha's Beschreibung) im Alter von 20 Jahren.

Da die Abbildungen an und für sich schon genügenden Aufschluss geben, ausserdem an den betreffenden Stellen genaue Beschreibungen zu finden sind, so sei hier nur Weniges über den Fall erwähnt.

Anna Marie Przesomyl, aus Böhmen, kam fast wohlgestaltet zur Welt; eine kleine Geschwulst entwickelte sich bald nach der Geburt am Kreuze, brach im dritten Lebensjahre auf, und liess unter Entleerung von wässeriger Flüssigkeit das monströse Bein hervortreten. Dasselbe wuchs allmählich in gleichem Maasse, wie das sonst wohlgebildete Mädchen. Auf den Reisen, die das Kind unternahm, besuchte es Deutschland, Holland, Belgien, Dänemark etc. Dieffenbach war der Einzige, der einen Vorschlag zur Operation machte. Zuletzt kam sie nach Prag, des Umherreisens müde, und liess sich von Pitha operiren. Dieser gab folgenden Befund: „Die Extremität erscheint als aus zweien verschmolzen, der *Femur*, der aus einer nischenförmigen Oeffnung herauskommt, scheint sich durch ein Nussgelenk mit dem Stamme zu verbinden. Das genauere Verhältniss konnte nicht eruirt werden. Das Kreuzbein erschien etwas nach links gedrängt. Isochronische Pulsationen des Parasiten mit dem Autositen. Gefühllosigkeit." — Die Geschwulst am Oberschenkel hielt Pitha anfänglich für eine *Mamma*, sie erwies sich aber bei der späteren Untersuchung als einfache Bindegewebshypertrophie.

Von Achsentheilen wurde Nichts gefunden. (Wollte man daher bei Beurtheilung und Eintheilung der Doppelbildungen rigorös verfahren, so müsste auch dieser Fall mit zu den einfachen Tripodieen gerechnet werden.) Da sich über die Anheftung nichts Genaues ermitteln liess, so schlug Pitha die Methode ein, in der Continuität zu amputiren. Er machte einen Lappenschnitt und fand bei der Operation keine besonderen Schwierigkeiten.

Die *Prima intentio* gelang nicht, es wurde aber vollständige Heilung und ein bequemer Zustand für das Mädchen erzielt, nachdem später noch mit der Kettensäge Knochenstücke aus der Tiefe entfernt worden waren. Die Untersuchung des abgesetzten Stückes unternahm Dietrich. Derselbe fand

nur speckige Masse mit vielen Gefässen, und einen Unterschenkel, der aus einer *Tibia* und zwei Wadenbeinen gebildet war, was darauf schliessen lässt, dass die beiden Beine mit ihrer innern Fläche mit einander verschmolzen waren.

(Da aus der Krankengeschichte erhellt, dass das accessorische Bein früher subcutan war, und erst später durch Berstung der Geschwulst frei geworden ist, so habe ich diesen Fall nicht wie Förster unter die freien Parasiten gestellt, sondern unter die subcutanen, und auch noch mehre analoge Parasiten ihrer Aehnlichkeit halber mit hieher gezogen, von denen sich nicht so sicher entscheiden liess, ob sie in früherer Zeit subcutan gewesen. Auch Schwarz, der sehr genau die einzelnen Fälle untersucht und bestimmt hat, giebt an, dass der Gorré'sche Fall (vergl. No. 8) der einzige ihm bekannte, vollkommen freie sei.)

No 17./$_2$ Hesselbach, Beschreibung der Würzburger Präparate, p. 237. No. 393. Todtgebornes Kind, mit einer Steissgeschwulst, aus der Extremitäten hervorragen. (Dureh eine Zusehrift des Herrn Dr. Eberth in Würzburg, der die Gefälligkeit hatte, das Präparat für mieh zu untersuehen, bin ieh in den Stand gesetzt, folgende Mittheilungen zu geben, welehe die kurzen Angaben Hesselbach's ergänzen).

Das etwas kleine Kind trägt in der Steissgegend einen über faustgrossen lappigen *Tumor*, der von den letzten Kreuzbeinwirbeln beginnt, die ganze Beckengegend einnimmt, und selbst ziemlich weit nach unten und vorn ragt, so dass der *Anus* unter die Symphyse verschoben ist. An der Oberfläche der Geschwulst ragt nach hinten und links ein etwas rudimentärer Fuss hervor, ein zweiter findet sich an der Innenfläche des rechten Schenkels hoch oben unter der Symphyse. Nach Eröffnung der Rückenwirbelsäule gelingt es leicht mit einer feinen Sonde von dem Rückenmarkscanale aus in der Gegend des vierten Kreuzbeinwirbels in die Geschwulstmasse hineinzugelangen. Letztere ist von sehr verschiedenem Baue. In einem mehr weichen Gewebe liegen grössere bis haselnussgrosse Cysten, deren Inhalt, wie es scheint, flüssig war. Ihre Wand ist vorzugsweise glatt. An anderen Stellen ist das Gewebe derber. Ausserdem trifft man in der Geschwulstmasse noch einen länglichen unentwickelten Knochen. *Spina bifida* scheint nicht vorhanden zu sein.

Aehnlich sind die Beobachtungen von Puchstein, und Liesching und Dennenberger.

Puchstein, Preuss. Medicinalzeitung 1861. No. 17. p. 134, beobachtete 1859 einen Knaben, der von gesunden Eltern stammte, und ein Vierteljahr alt wurde. Ausser Defecten an den Genitalien hatte er Sarkome am *Perinaeum* und eine Fleischmasse auf der rechten unteren Seite, die zwei Beine enthielt, von denen die Plattfüsse nach unten frei vorragten.

Liesching und Dennenberger (*Tripes heisterbacensis.* Tübingen, 1755.) beobachteten eine Steissgeschwulst, wahrscheinlich sarkomatöser Beschaffenheit, aus welcher rudimentäre Extremitäten vorragten. Die Originalmittheilung konnte ich mir leider nicht verschaffen, sie wird von Förster, a. a. O. p. 42 citirt.

No. 18./$_3$ Pacini. Mädchen, bald nach der Geburt gestorben, mit accessorischen Extremitäten an der Kreuzbeingegend. *Omodei, Ann. Univ. di Med., Giugno* 1843, Bericht an Dr. Panizza, Schmidt's Jahrb. Bd. 41. 1844. p 312.

Im April 1843 wurde bei Lucca ein achtmonatliches Mädchen geboren, das nur wenige Minuten lebte, und durch seine Monstrosität die Geburt langwierig und schwierig gemacht hatte. Es hatte ausser einer voluminösen höckrigen Geschwulst am Nabel, an der Dammgegend die untere Hälfte eines zweiten *Foetus* angeheftet: sie bestand aus zwei Beinen und dem Darmbein, die zum Theil unter dem *Perinaeum* verborgen waren, und dort mit einer Cyste zusammenhingen, welche sich aus der Beckenhöhle bis in den Bauch hinauf erstreckte, von der innern Fläche des Kreuzbeins entsprang und oben die Geschwulst am Nabel gebildet hatte. Die Cyste enthielt auf ihrer Innenfläche Cotyledonen, (?) welche eine *Placenta*, wie sie bei Wiederkäuern sich findet, darzustellen schien. (Dieses Gebilde ist wahrscheinlich falsch gedeutet worden, wie man überhaupt früher öfter solche Placenten zu finden glaubte, und daraus einen Schluss auf die Entstehung des zweiten *Foetus* sich erlaubte. Es sind wahrscheinlich nur gefässreiche Villositäten gewesen, wie sie sich öfters an der Innenwand von Cysten finden, und wie sie sich auch im Wutzer'schen und Luschka'schen Falle als solche erwiesen.)

No. 19./4 Arthur Jacob. *Account of a remarkable production, resembling a tail, which was attached to the extremity of the vertebral column of a man. Dublin Hospital reports.* Bd. IV. 1827. p. 571. Steissparasit. Operation. Heilung.

Ein junger Mann hatte seit seiner Geburt eine faustgrosse Geschwulst am unteren Ende des *Os sacrum*, zwischen den *Nates* herabhängend. Auf der Höhe ihrer Convexität fand sich eine fingergrosse Oeffnung, aus der ein resistenter Körper zum Theil hervorragte. Es wurde mit Erfolg operirt. Bei der Untersuchung der Geschwulst zeigte sich der Körper ähnlich dem Knochen einer grossen Zehe. Die knöcherne Verbindung mit dem Mutterkörper musste bei der Operation gelöst werden.

No. 20./5 Richardson. Steissparasit. Operation. Heilung. *Med. Times*, July 1859. p. 5.

Die angeborene ovale Geschwulst, 6″ lang, 4″ breit, war durch einen gefäss- und nervenhaltigen zolldicken Stiel an die Kreuzbeingegend angeheftet. Der Hauptinhalt derselben bestand aus einem Knochen mit Periost ohne bestimmte Form, einer *Tibia* noch am ähnlichsten. Man konnte ihn durch die Geschwulstdecken hindurch von unten her, wo sich eine Depression fand, fühlen; an der oberen Seite der Geschwulst ragte eine aus zwei Phalangen und einem Nagel bestehende kleine Extremität hervor. Die Umgebung des *Tumor* war einer Schleimhaut ähnlich.

Richardson legte eine Ligatur an, und schnitt dann den *Tumor* ab. Geringe Blutung; nur eine Arterie musste unterbunden werden. Das sonst gesunde Kind vertrug die Operation gut. Ausser dem Knochen, der fast die Länge der Geschwulst einnahm, und an dessen einem Ende das Gewebe fester und röther, fast muskelartig war, fand sich viel Fett vor, in welchem mehrere Gefässe und Nerven verliefen. — Vergl. Tab. III. Fig. 4.

No. 21./6 Naudin. Steissparasit. Erschwerte Geburt. Tod bald nachher. *Journ. génér. de méd. ou recueil périod.* 1816. T. 55. p. 342.

Naudin wurde 1814 zu einer Frau gerufen, die seit vier Stunden ein Kind nicht gebären konnte, das schon mit Kopf und Schultern herausgetreten war. Er fand als Geburtshinderniss einen Saeraltumor, und konnte nur mit Mühe das Kind entwickeln. Die Frau hatte schon vorher ein gesundes Kind normal geboren, auch in der letzten Schwangerschaft keine Störung erlitten. Dieselbe dauerte

nur 7½ Monat; das Kind starb wenige Minuten nach der Geburt. Der *Tumor* war fast grösser, als der *Truncus* seines Trägers, nämlich 7″ 3‴ lang, und hatte einen Umfang von 13″ 5‴. Er war durch eine circuläre Einziehung in zwei Hälften getheilt; die obere war von den Hautdecken des *Foetus* umgeben, und hatte vorn den *Anus;* die untere war von einer dünnen, zelligen Membran umkleidet, und liess vorn eine fleischige Masse hervortreten. An der linken Seite ragten, ziemlich ausgebildet, ein Fuss und eine Hand vor, darunter fand sich ein zweiter Fuss mit nur drei Zehen, und ausserdem drei Finger. Daneben bildete die Geschwulst eine kopfartige, solide Rundung. Beim Präpariren fand man die den Extremitäten zugehörigen Knochen noch im knorpeligen Zustande, und an die hintere Fläche des Kreuzbeins angeheftet. Dazwischen lag eine weiche, mit fibrösen Strängen durchsetzte gefässhaltige Masse, Muskelsubstanz, Knorpel und vielleicht Gehirn. Die Geschwulst kam aus dem kleinen Becken heraus, und hatte nach Durchbohrung des *Perinaeum* auch die äussere Haut durchbrochen. Die Gefässe stammten von den Aesten der *A. hypogastrica.*

No. 22./$_7$ Otto. Ueberzähliger Finger (?) am Steisse eines Mädchens. Operation. Heilung. *Monstrorum sexcent. descriptio anatom.*, Breslau, 1841. No. 115.

Ein drei Monate altes Mädchen, das zweite, sonst kräftige und wohlgebildete Kind gesunder Eltern, bekam beim Liegen auf dem Kreuze Schmerzen. Otto bemerkte am *Os coccygis* hinter dem After einen überzähligen Finger, der nicht eigentlich in der Mitte, sondern etwas nach rechts sass, und so gerichtet war, als ob sich das Kind damit den *Anus* oder die *Vulva* kratzen wollte. Er sass auf einem runden, *Lipom*-artigen *Tumor*, die Haut, welche den Finger bedeckte, bildete durch Umschlag an seiner Basis einen freien Rand, einem *Praeputium* vergleichbar. Der Finger selbst war 1½″ lang, aus drei Phalangen gebildet, hatte einen Nagel, war aber nur passiv beweglich. Auf der linken Seite der Fingerbasis eine Canalsöffnung, aus der mitunter etwas Schleim austrat, in die man aber mit einer Sonde nicht weit eindringen konnte. Der Finger wurde später mit dem *Tumor* von Dr. Rothe exstirpirt; die Operation ging gut von statten, das Kind wurde völlig geheilt. Rothe fand dabei den schon erwähnten Canal 2″ weit nach innen gehend, scheinbar bis zum Dickdarm reichend. Otto, an den Rothe den Finger schickte, fand drei normale Phalangen ohne Muskeln und Sehnen. Die erste Phalanx schien durch fibröse Masse an das *Os coccygis* angeheftet gewesen zu sein. Der Canalrest war mit einer Schleimhaut ausgekleidet, der *Tumor* bestand aus reinem Fett.

Förster, Schwarz und Schultze haben diesen Fall mit zu den Doppelbildungen gerechnet, weil ein Finger nicht aus dem Keime der unteren Extremitäten entstehen könne, weil also hier ein untergegangener Centraltheil supponirt werden müsse; und haben dadurch diesen Fall seiner genetischen Bedeutung nach noch über den von Behn gestellt. Ich glaube nicht, dass dies mit Recht geschehen ist. Abgesehen davon, dass auch ein einfaches Zehenglied als Rest einer Doppelbildung angesehen werden könnte, ist die äussere Gestalt gar nicht entscheidend für die Annahme eines Fingers. Die Aehnlichkeit der Zehen und Finger ist so gross, dass sich bei einem einzelnen pathologen fötalen Gebilde nicht mit Sicherheit entscheiden lässt, ob man einen Finger oder eine Zehe vor sich habe. Man braucht nur eine Verlängerung der Metacarpalknochen mit Verkürzung der Phalangen zu nehmen und würde so aus der Form eines Fingers die einer Zehe erhalten. Solche Fuss-ähnliche Bildung der Hände kommt übrigens auch vor; ich habe selbst

in Dresden auf dem Museum der chir. Acad. einen solchen Fall gesehen, wo noch dazu die missstalteten Hände durch Adductionsstellung einen *Pes varus* simulirten, der auch auf der Etikette als „ein vierfüssiger Mensch" angezeigt war. Die Missbildung bestand einfach in einer sehr grossen Verlängerung der Metacarpalknochen mit Verkürzung der Phalangen und der Vorderarmknochen.

No. 23./$_8$ Charvet. *Archives génér.* 3. *Sér.* T. III. p. 265. Paris, Novbr. 1838. Zeitschrift für Geburtskunde IX. 1840. p. 113.

Ein weiblicher, achtmonatlicher *Foetus*, der mehre Tage vor der Geburt gestorben war, hatte an der hinteren Seite des Beckens eine Geschwulst mit einer Hand, Schulterblatt etc., auch war eine Cyste dabei.

No. 24./$_9$ J. D., Sacraltumor mit Foetaltheilen. Spontane Eröffnung. Heilung. *Gentleman's Magazine*, vol. XVIII. London, Decbr. 1748. p. 535. Himly, Geschichte etc. p. 10.

1748 wurde ein Mädchen mit einer Geschwulst geboren, die vom Gesäss bis zu den Füssen hinabhing, von dünner *Cutis* bedeckt war und eine Flüssigkeit enthielt. Das Kind war sonst gesund und normal gebildet. Nach einigen Tagen platzte die Haut; man sah in der Geschwulst eine Fleischmasse, die zum Theil sich ins Becken hinauf erstreckte und bis zu der *Spina ilei* hinauf reichte. Im Innern der Fleischmasse entdeckte man durch das Gefühl Knochen; an ihrer äussern Fläche wurde später eine Hand und ein Fuss sichtbar; an der Hand befanden sich fünf Finger, darunter ein Daumen, am Fusse fünf Zehen. Der Berichterstatter meint, der Kopf des *Foetus* habe nach dem Umfange und der Ungleichheit der Theile zu schliessen, irgendwo noch verborgen gesteckt. Nach Entleerung und Losstossung des Geschwulstinhaltes heilte die offene Stelle und es wurde noch nach zwei Monaten das Kind als wohlauf beobachtet.

No. 25./$_{10}$ Geller, Fingerhaltige Sacralgeschwulst. Operation. Heilung. *Dissert. de tumore coccyg. foetus rudiment. c.* Bonn, 1856. Weber, Virchow's Archiv. VI. p. 520.

Ein Knabe, der 1853 ohne Kunsthülfe geboren wurde, brachte an der hinteren Fläche des Kreuzbeines eine Geschwulst mit zur Welt, die orangengross, von Haut bedeckt, auf der einen Seite zwei mit Nägeln versehene Finger trug; dieselben glichen einem Zeige- und Mittelfinger und machten beim Bewegen dem Kinde keinen Schmerz. Da die Geschwulst wuchs, und die Haut, die schon Entzündung und beginnende Gangrän zeigte, zu bersten drohte, so übernahm Wutzer acht Wochen nach der Geburt die Operation.

Bei der Exstirpation wurde ein Knochen durchgeschnitten, auf dem die Finger sassen, und dessen eine Hälfte durch ein Gelenk mit dem Kreuzbeine verbunden erschien. Dies Knochenstück wurde zurückgelassen. — Heilung nach 5 Wochen.

Die Geschwulst ergab sich als Lipom mit Foetusresten und einer Paralbumin- haltenden Cyste. Die Cystenflüssigkeit gab weder mit Essigsäure noch mit Alaun einen Niederschlag; wurde von Salzsäure kaum merklich getrübt. Beim Kochen mit Essigsäure wurde die Flüssigkeit kleisterartig, blieb jedoch klar. Sie enthielt Paralbumin, das schon bei einfachem Zusatz von Salpetersäure, Galläpfeltinctur, Kaliumeisencyanür unter Zusatz von etwas Essigsäure gefällt wurde. Die quantitative Analyse ergab:

3,1	Paralbumin
0,0	Extractivstoffe
0,8	Unorganische Salze
96,1	Wasser
100,0	

Vergl. Tab. III. Fig. 5 und 6.

No. 26./11 Wagner. Geschwulst mit Extremitäten. Todnach 1½ Jahren. — Fränk. Sammlungen. Bd. II. p. 343. Bd. V. p. 195. Nürnbg., 1757—1760. — Meckel, pathol. Anat. II., 1. p. 64.

Ein Mädchen, zu Plech in Baireuth 1756 geboren, hatte am Gesässe einen Beutel, der bis in die Kniekehle hinabreichte, 5¼″ lang, 4″ breit war; an der inneren Seite des Gewächses lag der After, am obern und äussern Theile sass ein Arm mit zwei Fingern, an der entgegengesetzten Seite der Geschwulst zwei warzenförmige Erhabenheiten. Das Kind starb 1½ Jahr alt. Bis zu dieser Zeit waren die accessorischen Theile etwas, aber doch nicht in demselben Verhältnisse wie die übrigen fortgewachsen.

Section: Leber doppelt so gross als gewöhnlich, mit der Milz verwachsen, Unterleibsorgane ohne Zusammenhang mit dem Anhange. Die Vorderarmknochen des accessorischen Armes waren in der Ellenbogengegend sehr verunstaltet, auch die Oberarmknochen auffallend krumm und breit, die Muskeln fehlten ganz. Der ganze Anhang liess sich leicht vom Becken absondern, hing ohne Blutgefässe und Nerven mit ihm zusammen (?); er enthielt auch Knorpelmasse und Knochen, die vielleicht Ansätze zu Rückenwirbeln waren, und zwischen denen sich mit Gallerte angefüllte Höhlen befanden.

No. 27./12 Kubitz. Todtgebornes Mädchen, mit einer angebornen extremitätenhaltigen Sacralgeschwulst. Prochasca, Medicin. Jahrb. des österr. Staates, Bd. II. 1814. p. 83. Himly, Geschichte etc. p. 42.

Ein Mädchen, geboren 1796 in Haslau bei Eger, vom Kopfe bis gegen die Scham- und Hüftgegend gut gebildet, hatte am Stammesende eine Geschwulst, welche einem aus der Cutis gebildeten Fusssacke glich, in dem die unteren Glieder verborgen waren, und der vom *mons Veneris* weit über die eingeschlossenen Füsse hinab, sowie an der hinteren Seite bis an die *Ossa ilei* hinaufreichte. Die Länge des eiförmigen Sackes übertraf die des übrigen Körpers; an seiner vordern Fläche unter den *Ossa pubis* befand sich die *Vulva* und unter dieser der *Anus*. Er hatte gegen fünf Pfund Wasser enthalten, die während der Geburt abgeflossen waren. Bei der Untersuchung kam eine der *Placenta* ähnliche, mit feiner Haut überzogene, mit unzähligen Hydatiden versehene Masse zum Vorschein; die der *Placenta* ähnliche Masse lag am Boden des Sackes, in welchem kleine Bruchstücke von Händen und Füssen nebst mannichfaltigen Knochenfragmenten sich vorfanden.

No. 28./13 Dr. Michael Reiner. Glücklich vorgenommene unblutige Trennung zweier zwischen Sitzknorren und Steisse mit einander verwachsener Kinder. Wiener medic. Wochenschr. 1858. No. 31. 32. 33. Canstatt's Jahresbericht für 1859. Bd. IV. p. 3.

Im October 1857 wurde ein Kind geboren, dessen Geburt durch eine Steissgeschwulst erschwert wurde. Die Geschwulst war gestielt, und von beträchtlicher Länge. Sie enthielt einen zweiten unentwickelten *Foetus* etwa aus der Epoche, in der noch die prototype Kopfblase als solche existirt und

Knorpel- und Knochenbildung noch nicht vorhanden ist. An der Kopfblase fehlten sämmtliche Höhlen und Vorrichtungen für die edleren Sinnesorgane, nur die Nasengegend war durch eine linsengrosse granulirte rothe Warze angedeutet. Hals, Sprachorgane, obere Extremitäten fehlten; Brust- und Bauchhöhle nicht von einander getrennt, ohne Eingeweide; die Nabelschnur nur durch eine Membran angedeutet, der Mutterkuchen fehlte; ausser zwei rudimentären Knochenstückchen fanden sich keine knöchernen Theile; die Geschlechtstheile nur durch eine seichte Spalte angedeutet; an Stelle der unteren Extremitäten fand sich eine glatte, spindelförmige Blase vor. Mit ihrem oberen Ende hing diese Blase dem Rumpfe an, während von ihrem untern ein verkümmerter Fuss abging. Da die Geschwulst zu wachsen begann und die Kräfte des Kindes abnahmen, so wurde am 49. Lebenstage zur Operation geschritten.

Man legte eine Seidenligatur um den Stiel und zog dieselbe bis zum vierten Tage immer fester an, bis der höchste Grad der Zusammenschnürung erreicht war. Convulsionen traten nicht ein. Die Geschwulst färbte sich stark blauroth, und liess sich einige Stunden nach dem letzten Zusammenziehen ohne Schmerz und ohne die geringste Blutung unter der Ligatur abschneiden. Die Handtellergrosse Wundfläche wurde mit Charpie bedeckt; vierzehntägiges Fieber; nach vier Wochen fast vollständige Heilung.

No. 29./14 Garcia Lopez. *Foetus in foetu; Spina bifida.* Operation. Tod. *El Siglo méd.* Febr. 1857. p. 163.

Ein rechtzeitig gebornes, starkes, wohlgebildetes Kind trug am Vereinigungspunkte des *Os sacrum* mit dem letzten Lendenwirbel eine runde, sich weich anfühlende, dunkel fluctuirende, an einem 1 cm. dicken Stiele befindliche Geschwulst von 5 cm. Durchmesser, welche von normaler Haut bedeckt war. Die Geschwulst schien einen soliden, weichen Körper zu enthalten und bei Druck schmerzhaft zu sein. Trotz Compressionsverbandes hatte sie sich einen Monat später ein wenig vergrössert. Das Kind war noch munter, aber magerer geworden. Die Geschwulst wurde für eine Cyste gehalten und unterbunden; das Kind wurde zwar etwas unruhiger, zeigte aber sonst keine auffallende Erscheinung. Der Stiel der Geschwulst wurde runzlig und nach brandiger Zerstörung eines Theiles entleerte sich einige Tage später seröse Flüssigkeit. Die abgefallene Geschwulst enthielt einen unvollständig entwickelten *Foetus* in zarter, der *Serosa* ähnlicher Membran eingeschlossen, der nur aus zwei vollständig ausgebildeten Unterextremitäten, Sexualorganen, *Regio pubica* und *glutaea* bestand. Von der oberen Hälfte des *Foetus* konnte nichts aufgefunden werden. Der operative Eingriff schien unbedeutend, und verhiess eine rasche Genesung. Allein 8—10 Tage später erzählte die Mutter des Kindes, dass aus der Operationswunde Urin abfliesse. Verf. sah indess nur eine klare, geruchlose Flüssigkeit beständig abtröpfeln, deren Menge beim Schreien und bei Anstrengungen des Kindes zunahm. Sondiren liess sich die Oeffnung nur schwer; sie liess nur ein Pferdehaar passiren, welches zwei Mal gleich wieder entfernt werden musste, weil das Kind eclamptische Zufälle bekam. Nach mehren vergeblichen Versuchen, Obliteration des Canales und Vernarbung der Wunde zu erzielen, schloss sich die Oeffnung scheinbar, jedoch sammelte sich die Flüssigkeit unter der Haut an, und bildete einen nussgrossen *Tumor*, der dann wieder aufbrach. Compression machte das Kind jetzt unruhig, und rief leichtes Zittern hervor. Der Zustand verschlimmerte sich nun rasch; jedoch trat erst sechs Wochen nach der Operation der Tod ein. Die Section wurde nicht gestattet. (Die Uebersetzung des Originales verdanke ich Herrn Dr. Schlosshauer.)

No. 30./15 Joseph. *Foetus*-theile haltende Sacralgeschwulst. Operation. Heilung. Jahresber. der schlesischen Gesellsch. für vaterländ. Cultur, 1857. p. 151.

Aus einem Separatabdrucke der Originalarbeit mitgetheilt, den ich durch die Güte des Herrn Prof. Middeldorpf erhielt.

Ein Kaufmannssohn in Breslau, 17 Jahr alt, hatte eine Kreuzbeingeschwulst, und litt ausserdem an *Incontinentia alvi et urinae*, an einem Gefühl von Mattigkeit in den Füssen, und schlechter Ernährung der unteren Extremitäten. Die Sacralgeschwulst war flach, 12 cm. lang, 12 cm. breit, 6 cm. dick und ragte vom obersten Kreuzbeinwirbel bis in die *Regio coccygea* hinab, seitlich die Grenzen der Kreuzbeingegend nicht überschreitend. Die Haut darüber normal und verschiebbar. Auf der Höhe eine Narbe. Die Abgrenzung der Geschwulst undeutlich, die Consistenz derb, in der Tiefe ein Knochen durchfühlbar.

Der Kranke gab an, dass seine Geburt durch die Geschwulst erschwert worden sei, dass dieselbe in früherer Zeit ulcerirt und Knochen- und Knorpelstücke ausgestossen habe.

Middeldorpf stellte die Diagnose auf *Cryptodidymus* und entschloss sich zur Exstirpation. Ein $3^1/_2''$ langer Hautschnitt von oben nach unten legte die Geschwulst frei, die nun mit einer Hakenzange gefasst, erhoben und exstirpirt wurde. Das obere Ende des von Fettmasse ganz umhüllten Knochens war mit dem obersten *Proc. spur. oss. sacri* durch einen kurzen Strang straffen Zellgewebes verbunden, konnte aber leicht gelöst werden. Blutung gering; nur wenige Arterien spritzten. Die unteren *Proc. spurii* wenig entwickelt, Kreuzbeincanal normal und völlig geschlossen. Der Knochen lag mehr auf der rechten Seite. Nähte wurden angelegt; es gelang eine partielle *prima intentio*. Nach fünf Wochen wurde Patient geheilt entlassen.

Die Untersuchung der Geschwulst ergab ein fibröses Lipom, das ohne deutliche Abgrenzung in dem benachbarten *Pannic. adipos.* eingebettet war. Der Knochen lag frei darin, hatte normale Textur und Periost, und glich der rechtseitigen *Clavicula* eines $3^1/_2$ jährigen Knaben. Das Acromialende war oben mit dem Kreuzbeine durch sehnige Stränge verbunden gewesen, während das Sternalende unten frei in der Fettmasse lag. Er hatte eine rauhe untere Fläche, die dem Kreuzbeine zugekehrt lag, und eine glatte obere, der *Cutis* zugewendete.

II. Darmhaltige.

No. $31./_{16}$ Fleischmann. Darmhaltige Geschwulst. Versuch einer Ligatur. Convulsionen. *Spina bifida* (?). Tod nach neun Tagen. — Der *Foetus* im *Foetus*. Nürnberg, 1845. p. 25.

Am 10. Juli 1840 wurde von gesunder Mutter ein Mädchen geboren, dem vom Ende der Wirbelsäule ein *Foetus*-ähnliches Gebilde herabhing. Die Hauptmasse war solide Geschwulst, dem Rumpfe eines Parasiten nicht unähnlich, aus welchem Extremitäten frei hervorragten.

Bei der spätern Untersuchung fand sich ausserdem im Innern ein Sack mit Dünndärmen, die mit dem Darmcanal des Autositen zwar in keinem Zusammenhange standen, deren Umhüllung aber eine Fortsetzung des *Mesorectum* zu sein schien. In den Därmen war *Meconium* enthalten.

Ausserdem enthielt die Masse noch drei Cysten, deren eine, mit stcomatöser (?) Masse gefüllt, sich zwischen Kreuzbein und Mastdarm in die Beckenhöhle hinauf erstreckte.

Die Gefässe des Anhanges waren Aeste der *Arteria ischiadica*. Ebenso lief auch der *Nervus glutaeus inf.* durch eine Cyste nach dem untern Theile des Parasiten hinab.

Beim Druck auf die Masse in der Steissbeingegend wurde das Kind unruhig. Es bekam auch Convulsionen, als ein Wundarzt den Parasiten abzubinden versuchte, so dass derselbe schleunigst die Ligatur wieder lösen musste. Das Kind starb neun Tage alt.

Aus dem Verlaufe muss man schliessen, dass trotz der fehlenden Angabe Zusammenhang mit dem Spinalcanal dagewesen ist. Vielleicht war eine der erwähnten Cysten ein *Hydrorrhachis*-sack.

Trotzdem dass Förster den Fall zu den freien Parasiten rechnet, wie auch Fleischmann selbst, habe ich mich doch nicht entschliessen können dies auch zu thun. Denn wenn es auch nach der Abbildung so scheinen könnte, so zeigt sich doch aus der tiefen Lage der Cysten und Därme, dass wahrscheinlich erst durch einen Durchbruch, wie im Pitha'schen Falle No. 16., die Masse freigeworden ist; auch ist die Zeichnung erst nach der Abbindung vorgenommen worden, man weiss daher nicht, welche Theile durch dieselbe zerstört worden waren.

Vergl. Tab. III. Fig. 7. *a.* Autosit. *b.* Parasit. *c.* Verschmolzene Beine mit neun Zehen. *d.* Einzelne Zehe. *e.* Unterarm mit Hand und vier Fingern. *f.* Dasselbe, aber weniger entwickelt.

No. 32./17 Fattori. Ein siebenmonatlicher weiblicher todtgeborner *Foetus*, der zwei Parasiten enthielt, einen in der Bauchhöhle und einen an der Perinäalgegend. Himly, Geschichte des *Foetus in Foetu.* p. 22. Förster, Atlas, Tab. V. Fig. 17.

Der *Foetus* in der Bauchhöhle hatte die Därme verdrängt, reichte bis zum *Uterus* in das Becken herab, und lag in einem Sack, an dem zwei Blätter. *Chorion* und *Amnion*, wie Fattori meint, getrennt werden konnten; ausserdem fand sich ein placentenartiges Gebilde, aus dem zwei Gefässe entsprangen. Der zweite *Foetus*, der uns hier hauptsächlich interessirt, hing in einem Beutel, der vom rechten Hinterbacken des Autositen entsprang, und *Vulva* und *Anus* nach vorn und oben verdrängt hatte. Derselbe bestand aus der ausgedehnten *Cutis*, und unter dieser aus zwei Blättern, wie der Sack des ersten *Foetus*; er enthielt an seiner innern Fläche ebenfalls eine placentenartige Masse. Keine Nabelschnur nachzuweisen. Aus dem unförmlichen Körper ragten Extremitäten mehr oder weniger vollkommen gebildet hervor; er enthielt ferner einen deutlichen Darm und Theile, die für Lungen und Herz gehalten wurden.

No. 33./18 Simmons. Fötaltheile haltende Geschwulst. Ulceration. Tod. *Med facts and observations.* London, 1800. Vol. VIII. p. 1—15. *Med. Chir. transact.* London, 1841. Vol. 24. Ser. 2. Vol. 6. p. 237. ref. Stanley. Meckel, pathol. Anat. II. 1. p. 66. Himly, Geschichte etc. p. 109.

Ein Mädchen wurde mit einer Geschwulst am Ende der Wirbelsäule geboren, welche die Grösse des ganzen Körpers hatte; man fühlte darin beckenähnliche Knochen, und sah äusserlich zwei krumme Füsse; oben und hinten lag der inperforirte After. Es stellte sich Ulceration ein, die den Tod des Kindes zu Ende des zweiten Lebensjahres zur Folge hatte.

Die Section ergab, dass die Geschwulst mit der Spitze des Steissbeins zusammenhing und Arterien und Nerven vom Stammkörper erhielt. Die Unterleibshöhle des Stammfötus war vollständig davon abgetrennt. Der Geschwulstinhalt bestand aus Beckenknochen mit Markmasse im *Os sacrum;* Darm, der mit Kindspech gefüllt war; Fett, zwei *Oss. tib.*, einer ungestalteten Hand, einem Fuss und unförmlichen Knochen.

No. 34./19 Blizard. Darmhaltige Geschwulst. Operation. Heilung. *Med. Chir. transact.* London, 1841. Vol. 24. Ser. 2. Vol. 6. p. 235, ref. Stanley.

Ein zwei Jahre altes Mädchen hatte eine angeborne Sacralgeschwulst, die fast bis an die Füsse reichte. Die Untersuchung äusserlich und vom *Rectum* aus ergab, dass keine Communication mit der

Bauchhöhle oder dem Spinalcanal da war. Die Operation (Spaltung mit theilweiser Schonung der Haut, Exstirpation) wurde leicht vollendet. Man wurde jedoch bei der Exstirpation durch einen Darm, der mit *Meconium* gefüllt erschien, erschreckt, da man das *Rectum* angeschnitten zu haben glaubte. *Prima intentio.* Das Mädchen lernte gehen, bildete sich sehr gut aus, und starb erst 13 Jahr alt.

Gesunde Haut bedeckte die Gesehwulst, die oblong, 7″ lang war, und an der dicksten Stelle einen Umfang von 11″ hatte. Die Decke war durch Spalten tief eingekerbt, und bildete dadurch Portionen, die wie Finger und Zehen aussahen. Das Darmstück war 3½″ lang, Dickdarm-ähnlich, mit einem *Proc. vermiform.* versehen: die Innenfläche zeigte die normalen Falten. Zellgewebe bildete den Haupttheil der Geschwulst. Ausserdem fand sich ein Knochen ohne bestimmte Form. Die Geschwulst befindet sich im *Museum of the royal College of Surgeons.*

No. 35./$_{20}$ Wedemeyer. Todtgeborne Frucht. Includirter Steissparasit. Gräfe's und Walther's Journal. 1826. Bd. IX. p. 114. *Archiv. général.* 1827. T. XV. p. 558. Lotzbeck, p. 46. Himly, a. a. O. p. 41.

Eine junge, gesunde Frau gebar eine seehs- bis siebenmonatliche männliche todte Frucht leicht und ohne künstliche Hülfe, welche am Hintern, da, wo sich sonst das *Orificium ani* befindet, einen grossen Hautbeutel trug. Derselbe enthielt ein dem Mutterkuchen ähnliches Gewächs, das durch Gefässe oder Fäden mit einem zweiten vier- bis fünfmonatlichen *Foetus* zusammenhing. Diese Frucht zeigte einen hohen Grad der Verwesung, doch waren Kopf, Gesicht und Gehirn gut erkennbar. Ferner fanden sich: ein Kreuzbein, Wirbel, Rudimente von Eingeweiden in einer macerirten, fleischähnlichen Masse liegend.

No. 36./$_{21}$ Mayer. Knabe mit einer includirten Doppelbildung. Ruptur bei der Geburt. Tod. Zusammenhang des *Tumor* mit der *Dura mater* (!). Gräfe's und Walther's Journal. 1827. Bd. X. p. 88.

Ein Knabe, Zwillingsbruder, von gesunder Mutter stammend, trug eine Steissgeschwulst, die bei der Geburt einen Riss bekam, und blutiges *Serum* entleerte. In Folge dessen starb er einige Minuten nach der Geburt. Seine Nabelschnur ging an den Rand der gemeinsamen *Placenta*, war zwei Mal eingerissen, während die seines Zwillingsbruders, der gesund und lebend blieb, sich in der Mitte der *Placenta* inserirte. Das monströse Kind wurde auf sieben Monate geschätzt, war ausser der Sacralgeschwulst normal gebildet. Diese war 7½″ lang, 5″ breit, entsprang, von normaler Haut überzogen, gestielt zwischen After und Steissbein. Sie enthielt zwei Abtheilungen, die untere wurde von der geplatzten, zusammengefallenen Cyste gebildet, die obere von einem mehrfächerigen Sacke, in welchem sarkomähnliche oder encephaloidartige Masse enthalten war. Ein feiner Nerv der *Cauda equina* erstreckte sich hinein. (Dies macht den Verdacht rege, dass Mayer vielleicht einen feinen Zusammenhang des Rückenmarkes mit der Geschwulst übersehen hat. Daraus würde sich auch das frühe Absterben erklären.) In einer anderen Abtheilung des oberen Sackes fanden sich Därme mit *Mesenterium*, Nerven, Ganglienzellen, Gefässe, ausserdem wirbelähnliche, mit Periost überzogene Knochen. Die Geschwulst selbst erstreckte sich ein Stück in die Beckenhöhle zwischen Kreuzbein und After hinauf. Durch Injection der Arterie zeigte sich, dass die *Sacralis media* bedeutend vergrössert war, so dass sie an Stärke die *Iliaca commun.* übertraf, und sich unmittelbar in die Geschwulst selbst fortsetzte.

Vergl. Tab. III. Fig. 8. *a. a. a.* Oberer geöffneter Sack. *b. b. b.* Zusammengefallene untere Cyste. *c. c.* Hautfalten. *d. Art. sacral. med. e.* Dazu gehörige Vene. *f.* Magen. *g. g.* Dünndarmstück. *h.* Blindes Ende desselben. *i. i.* Dickdarm. *k. Coecum. l. Mesenterium. m. n.* Knochen.

No. 37./$_{22}$ Schaumann. Reifes todtgebornes Mädchen mit zwei includirten Föten. *Dissert. inaugur. de foet. in foet., Berol.*, 1839. Ammon, a. a. O. p. 140. Supplementtafel, Fig. 3 und 4.

Reifer weiblicher *Foetus*. Der durch Wasser sehr aufgetriebene Leib enthielt einen *Foetus*, der in einem grossen Sacke lag, welcher mit einem *Tumor* in der rechten Hinterbacke, der einen zweiten *Foetus* enthielt, zusammenhing. Der grosse Sack in der Bauchhöhle lag hinter dem *Peritonaeum*, und hing durch Cysten mit dem Perinäaltumor zusammen. Der Perinäalparasit war viel mehr ausgebildet, als der in der Bauchhöhle, hing mit dem Autositen durch einen Knochen am vierten Sacralwirbel und durch Bänder am fünften Sacralwirbel und *Ligam. tuberoso-sacrum* zusammen. Die Injection der Gefässe misslang, doch fand sich keine Ausdehnung der *Sacral. media*.

Tab. III. Fig. 9. Die Originalabbildung ist undeutlich, namentlich in Bezug auf die Oberschenkel. — Man sieht die aufgeschnittene Hinterbacke mit dem Perinäalparasiten, der nach oben zurückgeschlagen ist. *a. a.* Rückenhaut. *b. b.* Haut der Hinterbacke. *c.* After. *d. Vulva*. *e. e.* Innere Fläche des aufgeschnittenen Sackes, der die Extremitäten einschloss. *f.* Der eine Fuss. *g. g.* Der andere Fuss. *h.* Die verwachsenen Hände.

No. 38./$_{23}$ Schuh. Mädchen mit includirtem Steissparasiten. Exstirpation. Heilung. Wiener medic. Woehenschr. 1855. No. 51.

Im Jahre 1846 kam zu Schuh ein funfzehn Monat altes Mädchen, das der Erzählung nach mit einer Hühnereigrossen Geschwulst am Kreuz auf die Welt gekommen war. Von da an bis zur Vorstellung war die Geschwulst bis zu Kindskopfsgrösse gewachsen, und wuchs entsprechend fort bis 1855, wo das nun neunjährige Kind operirt wurde. Die Geschwulst erstreckte sich von den letzten Lendenwirbeln bis zum After, und schien an's Steissbein angewachsen zu sein. Die Untersuchung *per anum* zeigte, dass sie nicht hinter dem *Rectum* in die Höhe ragte. Druck auf die Geschwulst war nirgends schmerzhaft; kein Zusammenhang mit der *Medulla* nachweisbar. Auf der Oberfläche fand sich ein Geschwür, aus welchem ein zungenähnliches Gebilde hervorragte, das, wie sich später erwies, aus Bindegewebe mit Epithelialüberzug ohne Muskeln bestand. Im Innern des *Tumor* lagen Darmstücken mit deutlich erkennbaren Zotten, von denen eines in das Geschwür auf der Oberfläche der Geschwulst mündete; ausserdem Nerven ohne bestimmte Anordnung, Knochen ohne bestimmte Form, Fett, Bindegewebe. Die Operation bestand in einer Exstirpation, die mit zwei elliptischen Hautschnitten begonnen wurde; die Ausschälung war wegen der mangelnden Begrenzung der Geschwulst sehr schwer: starke Blutung. Der Mastdarm musste durch einen eingebrachten Finger während der ganzen Operation geschützt werden. Die Anheftung war, wie sich am Ende der Operation zeigte, hauptsächlich durch einen fibrösen dünneren, und einen fingerdicken, knöchernen Balken vermittelt. Der ligamentöse Strang ging nach der Mitte des Kreuzbeins, wurde unterbunden und darunter abgeschnitten. Der knöcherne Balken ging rechtwinklig in das Steissbein hinein, und musste abgesägt werden. Die Wunde ward nur theilweise geschlossen. Nach sechs Monaten sollte das Mädchen geheilt entlassen werden, als es die Pocken bekam, von denen es sich jedoch später wieder erholte.

No. 39./$_{24}$ Virchow. Steissparasit. Kind todtgeboren (?). Monatsschr. für Geburtskde., Bd. IX. p. 262.

Angeborene Geschwulst der Sacralgegend, welche Darmschlingen und einen Fuss enthielt. Die Geschwulst war lappig und an dem untern Ende der Wirbelsäule befestigt. Der Fuss mit zwei grossen Zehen sass an ihrer Oberfläche an, während Dickdarmähnliche blind endende Darmschlingen sich

darin befanden, die mit denen des Kindes in keiner Weise communicirten. (Die Geschwulst wird im pathologischen Museum zu Berlin aufbewahrt, wo ich sie auch zu sehen bekam. Sie ist bedeutend grösser als ein Kinderkopf der ersten Zeit und hat ein lappiges Aussehen; in einer Spalte war der deutlich ausgebildete Fuss gut sichtbar.)

Gleichzeitig sei hier noch ein anderer Fall erwähnt, den Virchow gleichfalls beobachtete, bei welchem sich ein accessorischer Beckenring mit Muskeln an den Glutäen vorfand.

No. 40./25 Luschka. Sacraltumor mit Intrafoetation combinirt. Das Kind starb während der Geburt. Virchow's Archiv. XIII. p. 111.

Eine Frau, die schon mehrmals gesunde Kinder geboren hatte, wurde durch eine schwere Geburtsarbeit von einem kräftigen, völlig ausgetragenen Knaben entbunden, der nicht allein eine colossale, breit aufsitzende Geschwulst am untern Ende des Stammes trug, sondern noch einen zweiten Knoten mit sich führte, der an einem Strange von jener Geschwulst herabhing. Das Kind starb während der Geburt, welche künstlich beendigt werden musste.

Die grössere, sackartige Geschwulst hatte an ihrer vorderen, oberen Parthie die Afteröffnung, zeigte hügelartige Vorsprünge, ragte nicht über die hintere Kreuzbeinfläche hinauf, und war von einer dünnen *Cutis* überzogen. Am unteren grösseren Segmente fand sich Pellucidität und Fluctuation. Bei der Punction entleerte sich ein Schoppen Flüssigkeit, welche klar, strohgelb, neutralreagirend, von stark salzigem Geschmacke war, und ein spec. Gewicht von 1007,5 hatte. In 100 Theilen waren 97,628 Wasser, 0,666 Eiweiss, 1,706 Chlornatrium.

Die Flüssigkeit befand sich in zwei von einander abgeschlossenen Räumen. Die innere Cystenwandfläche trug ein unvollständiges Epithel, Callositäten, Balkenwerk, und war durch das Hineinragen verschiedener Cysten uneben. Die *Cutis* liess sich von der Geschwulst leicht ablösen, da sie nur durch lockeres Zellgewebe mit der zweiten membranösen Hülle verbunden war. Diese erwies sich als eine dichte, mit der Cystengeschwulst theilweise fest verwachsene, blutgefässreiche, in Lamellen spaltbare Bindegewebsmembran. Diese Membran entsprach den beutelartig ausgedehnten Fascien des Beckenausganges, und liess sich die Geschwulst aus dieser Hülle leicht herausschälen. Sie hatte eine birnförmige Gestalt und ragte mit ihrem oberen schmaleren Ende so in die Beckenhöhle hinein, dass sie den ganzen Raum zwischen *Rectum*, Kreuz- und Steissbein einnahm. Die Cysten waren durch Confluiren mehrerer entstanden, einige enthielten auf der Innenfläche Zotten, aus blutgefässhaltigen Bindegewebsauswüchsen bestehend, wie sie auch Wutzer an Halshygromen beobachtete. Viele kleinere Cysten enthielten Flimmerepithel.

Zwischen den Cysten fanden sich reichliche Knoten, aus spindelförmigen Zellen bestehend.

Die am Stiel sitzende Geschwulstmasse enthielt eine ziemlich starke Arterie, die durch den Stiel herabging, ein Kreuzbein- ähnliches Knochenstück und Darm. Die Untersuchung zeigte nirgends einen Zusammenhang der Geschwulst mit dem Rückenmarkscanale, so dass sich durchaus die Entstehung derselben aus Degeneration einer ehemaligen *Spina bifida* zurückweisen liess. — Tab. IV. Fig. 1. 2. 3. Fig. 1. Totalansicht. Fig. 2. Durchschnitt eines Theiles der Cystengeschwulst. Fig. 3. Durchschnitt des Darmhaltigen Knollen.

No 41./26 Schwarz. Fötaltheile haltende Sacralgeschwulst. Exstirpation. Heilung. Marburger Festprogramm zum Rectoratswechsel 1860. Marburg.

Am Gesäss des Mädchens, das von einer gesunden Mutter leicht geboren wurde, befand sich ein rundlicher Beutel, der in seinen unteren Theilen fluctuirte, Licht durchscheinen liess, und sich mit

einem breiten Stiele hinter dem vorgeschobenen After ansetzte. Oben zeigten sich feste Knollen, mit durchfühlbaren Knochen darin. Normale Haut, die nur an einer Stelle verdünnt war, bedeckte die Geschwulst; an einer Stelle derselben eine fistulöse Oeffnung. Die Untersuchung *per anum* ergab keine Abnormität des Beckens; ebenso war kein Zusammenhang mit dem Rückenmarke nachweisbar. Die Operation wurde mit Roser wegen beginnender Gangränescenz 47 Stunden nach der Geburt vorgenommen: Hautlappenbildung, Freilegen der Geschwulst mit dem Messer. Der dicke Stiel sollte mit einer Ligatur abgebunden werden, was aber seiner Festigkeit halber nicht gelang; man musste ihn deshalb durchschneiden. Blutung gering, drei Arterien wurden umstochen. Nachträglich wurde noch ein Knochenstück aus dem Lappen entfernt. Die *Prima intentio* misslang zwar, doch war nach fünf Wochen vollständige Heilung eingetreten. Die Geschwulst enthielt in ihrem unteren Theile eine Paralbumin- haltige Cyste, Schädelrudimente, Darm mit *Mesenterium* und *Peritonaeum*, die Darmschleimhaut trug ein Cylinderepithel, war aber ohne Zotten; ausserdem viel Bindegewebe und Fett; aber keine Nerven und Gefässe.

Tab. IV. Fig. 4 und 5. — Fig. 4. Hintere Ansicht. *A.* Solide Hauptmasse der Geschwulst. *B.* Vorspringender, fester Knollen. *C.* Fluctuirender Beutel. *D.* Verdünnte Hautstelle. *a. b. c. d. e.* Warzenförmige *Cutis*vorsprünge. *f.* Fistelöffnung. *g. h.* Hautfalte, die um die Geschwulst herumlief. Fig. 5. Vordere Ansicht.

No. 42./$_{27}$ Dikson. *Medic. Times* und *Gazette.* 27. Juli. 1850. p. 81.

Leider konnte ich das Journal nicht zu Händen bekommen. Aus den Angaben von Schwarz konnte ich nur entnehmen, dass sich in der Geschwulst ein ausgebildeter kurzer mit Gelenken versehener Arm vorfand.

III. Kopf- und Stammskelethaltige.

No. 43./$_{28}$ Wohlfarth. Sacralgeschwulst mit Fötaltheilen. Todtgeborner Knabe. *Asclepeion,* Berlin 1811. No. 47. p. 745. Himly, a. a. O. p. 42.

Ausgetragener Knabe, 1799 bei Hanau geboren. Am *Perinaeum* eine 3½ Pfund schwere, von Haut bedeckte Geschwulst, die den After nach vorn und links gedrängt, das Steissbein nach hinten gebogen hat, und überall bis auf eine steinharte Stelle fluctuirt. Im Sack ein fleischiger Körper, der mit Haut überzogen, aus Muskeln, Knorpeln, Knochen, Sehnen besteht, und an einem Ende einen unvollkommen entwickelten Kopf hat. Dieser *Foetus*, mit einer käsigen, klebrigen Masse bedeckt, schwimmt in trübem, gelblichem Wasser, und hängt nur an einer Stelle durch Gefässe und dichtes bandartiges Zellgewebe mit den umhüllenden Häuten zusammen.

No. 44./$_{29}$ Ollivier und Capuron. Todtgebornes Mädchen. Steissparasit. Die Geschwulst platzte bei der Geburt. *Archiv. génér.* 1827. T. XV. p. 548. Himly, a. a. O. p. 44. 7. Heusinger's Zeitschr. f. organ. Physik. 1828. Bd. II. p. 220.

Ein Mädchen, 1826 in Frankreich geboren, ausgetragen, todt geboren. Eine eiförmige, von der äussren Haut überzogene Geschwulst, 4″ lang, 3½″ breit, nahm den ganzen hintern Theil des Beckens und der Lenden ein, erstreckte sich beiderseits bis zum *Troch. maj.* und nach vorn bis zum After. Die Haut war nach unten dünn, bläulich, während der Geburt zerrissen, wobei eine Menge *Serum* ausgeflossen war; vorher war die Geschwulst grösser, als der Kopf eines zeitigen Kindes. Die

innere Haut des Sackes war fest, einer *Serosa* ähnlich, überall mit der äussern Hautfläche verbunden; nur in der Gegend des linken *Trochanter* lag ein kleiner seröser Balg zwischen beiden. Von der Beckenhöhle war die Geschwulst durch eine zellig-faserige Schicht getrennt. Die Verbindung der Intrafötation mit dem Träger war durch ein vom *Os cocc.* herabsteigendes Faserbündel vermittelt, in dessen Mitte mehre beträchtliche Arterien, Zweige der sehr grossen *Sacral. med.* des Trägers lagen, und an dem der *Foetus* wie an einem Stiele hing; eine Verbindung durch Nerven konnte nicht nachgewiesen werden. Die an dem Stiele hängende Masse war von rothbrauner Farbe, unregelmässiger Gestalt, grösstentheils von einer serösen weissen Membran überzogen, die hin und wieder platte Ligamente bildete, wodurch die einzelnen Theile der Geschwulst mit einander vereinigt wurden, und ausserdem von behaarter *Cutis* bedeckt. In der Geschwulst fanden sich mehre Knochenstücke, von denen eins dem *Os ethmoid.* ähnlich war, ausserdem ein rudimentärer Dickdarm, Cysten, *Placenta*-artige Massen, Knorpel- und Knochenfragmente, von denen eines die Gestalt einer *Phalanx* hatte.

No. 45./$_{30}$ Guyon. *Histoire de l'Acad. des sciences, année* 1771 (Paris, 1774.). p. 38. *Archiv. général.* 1827. T. XV. p. 546. Himly, a. a. O. p. 40.

Ein ausgetragenes, todtgebornes Kind trug am Ende der *Reg. lumbal.* eine Masse, die um ein Drittel grösser war, als der Kopf. Sie enthielt einen Kopf, die Knochen des Beckens, ein Oberschenkelbein und mehre andere unförmliche Knochen.

No. 46./$_{31}$ Alex. Wills. S. J. Huxham. Mädchen. Includirter Steissparasit. Incision. Tod. Philos. transact. 1748. vol. 45. p. 325. *Archiv. génér.* 1827. T. XV. p. 544. Himly, a. a. O. p. 40. Lotzbeck, p. 46. Meckel, pathol. Anat. II. 1. p. 67.

Ein Mädchen, in England 1746 geboren, trug an der Kreuzbeingegend eine Geschwulst, welche bis zu den Hacken herabhing und grösser als der Körper des Kindes war. Dieselbe hatte die Gestalt eines Schafmagens, war weich und fluctuirend. Nach einem Einstich flossen zwei Quart blassrothen Wassers aus; später Eiter. Tod am 15. Tage. Die Geschwulst war von gefässreicher *Cutis* umgeben. In dem Sacke hing eine Art lockerer Membran, die von Wills für Nachgeburt gehalten wurde. After nach vorn gedrängt, unmittelbar unter den Schamtheilen. Beim Präpariren fand sich ein Abscess neben dem *Os cocc.* mit vier Unzen sehr stinkenden Eiters, mehre Knorpelstücke, ähnlich dem Schwanze eines Schafes, etwa 2″ lang, die sich vom *Os cocc.* her fortsetzten und von fleischiger und fettiger Substanz umgeben waren. Auf dem Durchschnitte zeigten sich Gebilde, wie Lammshoden, von ihnen hing eine Substanz vom Umfange eines grossen Eies herab, wie Kopf und Hals eines Embryo. Der Kopf hatte ein grosses und kleines Gehirn, einen Mund, eine Zunge, ein Ohr, aber keine Augen, keine Nase.

No. 47./$_{32}$ Laugier. Mädchen. Includirter Steissparasit. Operation. Heilung. Behrend's, Journ. für Kinderkrkh., 1856. Bd. XXVII. p. 133. *Arch. génér.* 1855. 5. *Sér.* T. V. p. 750. *Gaz. méd. de Paris*, 3. *Sér.* T. X. p. 282. *Bullet. de Thérap.* 1855. *Juill.* Schmidt's. Jahrb. Bd. 89. p. 284.

Im November 1853 wurde in die Pitié ein elf Monat altes Mädchen aufgenommen, das von einer gesunden Mutter stammte. Es trug auf der Kreuzbeingegend eine breit aufsitzende Geschwulst, die schon ziemlich gross war, später aber noch mehr wuchs. Das schwächliche Kind konnte sich kaum aufrecht erhalten, verlor oft das Gleichgewicht, und musste meist liegen. Das Gewächs fühlte sich wie ein Lipom an, hatte aber fluctuirende Stellen, daneben aber auch andere, in denen man knochige

Massen fühlte. Eine Fissur im Kreuzbein war nicht vorhanden, die Geschwulst war nicht reponibel, Druck darauf auch nicht schmerzhaft. Exstirpation: zwei halbmondförmige Schnitte legten den Stiel frei, der nun herausgeschnitten, und mit der Geschwulst entfernt wurde. Das Kind, das anfangs sehr heruntergekommen war, erholte sich allmählich, lernte laufen, und wurde noch gesund gefunden, als es zwei Jahr alt war.

Rongé untersuchte die Geschwulst: es fanden sich ausser Fettmassen und Cysten ein behaarter Theil, einem Kopfe nicht ganz unähnlich, und wirbelähnliche Knochen.

No. 48./$_{33}$ Porta. *Caso singolare di vertebre soprannumerarie articolate coll' osso sacro. Memoria di* Luigi Porta *letta nell' adunanza dell'* J. R. J. Lombardo *dell'* 8 *gennajo* 1852. (Die Uebersetzung verdanke ich Herrn Dr. Hering.) 21jähriges Mädchen. Includirter Steissparasit. Exstirpation. Heilung (?).

Maria Restelli, Bauermädchen von der Insel S. Antonio, 21 Jahr alt, kam verflossenen Mai in die chirurgische Klinik zu Pavia, wegen eines angebornen voluminösen *Tumor*, welcher eine Hervorragung auf der hinteren Kreuzbeingegend bildete. Der *Tumor* hatte eine halbkuglige Gestalt, war sechs Zoll hoch, und hatte zwanzig Zoll im Umfange, lag zwischen dem Schwanzbeine, der Afteröffnung und dem Sitzbeinknorren, und war von gesunder Haut bedeckt. Er bestand offenbar aus zwei Theilen, einem grossen dreieckigen Knochen, der an der Hinterfläche des Kreuzbeins eingelenkt war, und aus einer weichen Masse, die den Hauptbestandtheil des *Tumor* ausmachte, und ihm das Aussehen eines Lipoms gab. Der Knochen bildete eine hervorragende Spitze, kehrte seine Basis dem Becken zu und war mit seinem oberen Winkel wie eingelenkt am Kreuzbeine. Er war nach links hin so beweglich, dass er sich, an der Spitze gefasst, bis zur Berührung mit der linken Hinterbacke umbiegen liess, ohne der Kranken Schmerz oder Unbequemlichkeit zu verursachen, während nach rechts hin das Fett, das ihn bedeckte, seine Bewegung hemmte, und in die Beckenhöhle einzudringen schien, indem es den unteren Theil des *Rectum* und der Scheide gegen die Symphyse hin verdrängt hatte.

Das Mädchen war von mittlerer Statur, gracilem Aeusseren, gut gebaut, und erfreute sich einer guten Gesundheit. Die Organe des Unterleibes, Beckens, so wie das Rückenmark fungirten gut. Die seit mehreren Jahren eingetretene Menstruation war regelmässig. Eltern gesund.

Porta fand die Operation, welche viele Aerzte gefürchtet hatten, durch die Entstellung der Kranken angezeigt, und nicht gefährlich, da sich weder Zusammenhang mit den Centraltheilen vorfand, noch sonst sich Hindernisse erwarten liessen. Dieselbe wurde mit einem elliptischen Schnitte begonnen, der in der Richtung des Durchmessers der Geschwulst von vorn nach hinten geführt wurde, und alle überflüssige Haut, die man entfernen wollte, umfasste. Die Hautlappen wurden bis zum *Tub. ischii* und zur hinteren Kreuzbeinfläche losgetrennt, der daselbst angeheftete accessorische Knochen exartikulirt, sodann ward in die Beckenhöhle eingegangen und das Lipom bis in die Nähe seiner Basis exstirpirt. Einige kleinere Arterien mussten torquirt werden. Es fand sich aber keine Nervenverzweigung, die sich in die Geschwulst erstreckt hätte, kein Zusammenhang mit dem Rückenmarke. Die sechs Zoll lange Wunde ward durch Knopfnähte geschlossen. Das Mädchen war ätherisirt worden und erwachte in dem Momente, wo die Operation beendet war. Nachdem fünf Tage ohne Zufall vergangen waren, hoffte man mit Recht auf Erfolg, als unvorhergesehener Weise durch Erkältung eine „*pleuritis dextra acutissima*" auftrat, die am achten Tage den Tod zur Folge hatte.

Die Untersuchung des *Tumor* und die Section bestätigte die Diagnose eines mit Knochen gemischten *Lipom*. Der Hauptknochen, welcher am Kreuzbein eingelenkt gewesen war, hatte die Form eines Wirbels von triangulärer Form, mit einem gigantischen Bogentheile, der in einen langen Dornfortsatz auslief. Die vordere Parthie, welche die beiden abgerundeten Enden der *Portio annularis*

vereinigte, und die Basis oder den Körper des Knochens bildete, bestand aus zwei ungleichen Fortsätzen, in Form kleiner Schlüsselbeine gebogen, in der Mitte auf einander reitend, in einer Strecke von mehreren Linien mit einander verschmolzen. Der obere dieser beiden Fortsätze war schlanker als der untere, hing nicht mit dem entsprechenden Zweige der Ringportion zusammen, stand vielmehr eine Linie weit von ihm ab und verband sich mit ihr durch dichtes Zellgewebe.

Die Gelenkverbindung war einerseits hergestellt durch zwei kleine mit Knorpel überzogene Facetten, eingeschnitten am abgerundeten Ende des oberen Ringarmes; andrerseits vom rechten und linken abgeplatteten Saume des *Canalis sacralis*, nahe der Kreuzbeinspitze (während doch sonst dieser Canal von einem Ligamente geschlossen ist). Die Gelenkflächen waren durch Bündel von Bandfasern vereinigt, die bei der Operation zerschnitten worden waren, weshalb man bei der Untersuchung der Stücke nur noch eine Spur von ihnen antraf. Der hier beschriebene Knochen war an seiner Basis sechs Zoll lang, seine Höhe von der Mitte der Basis bis zum Ende des Dornfortsatzes gemessen fast eben so gross.

Beim Zerschneiden des *Tumor* fanden sich in der Mitte des Fettes drei andere kleinere, unregelmässige, je 12—18‴ lange Knochen, welche als eine Wiederholung der Fortsätze (*processi*) erschienen, und die die Basis des Hauptknochens bildeten. Alle diese Knochen waren mittels feiner Ligamentstreifen vereinigt. Der Hauptknochen zeigte das Gewebe eines gemischten Knochens. Er war mit Periost umkleidet, hatte eine dünne feste Rinde, von röthlicher Farbe, wie die Knochen der Kinder. Die *pars spongiosa* war sehr reich an Blut, lacunös. Der Knochen erschien deshalb gegen das Licht gehalten halbdurchsichtig. Die anderen kleineren Knochen waren weich, und hatten eine sehr dünne und biegsame Rinde. An einzelnen Stellen fehlte die Corticalmasse, so dass das innere Netzwerk hie und da nur vom Perioste überzogen, frei lag.

Das Skelet des Mädchens war sonst in allen seinen einzelnen Theilen normal. Die Wirbelsäule selbst ohne Missbildung; dagegen erschien am Becken das linke *Os innominatum* etwas kleiner als das rechte. Das atrophische Steissbein bestand aus zwei Stücken, die dislocirt und nur locker unter sich und mit dem Kreuzbeine zusammenhingen. Dieser Defect des Kreuzbeins war durch die abnorm grosse Kreuzbeinspitze ersetzt.

Porta schliesst daraus Folgendes: „Wenn man bedenkt, dass an der ganzen Wirbelsäule nur das Schwanzbein klein und atrophisch war und aus zwei Stücken, statt aus drei oder vier bestand, dass die Kette der accessorischen Knochen an das Ende des *Os sacrum* ein wenig über dem Schwanzbeine eingelenkt war, so kann man nicht umhin die Anomalie auf das Schwanzbein zu beziehen und zu erkennen, dass bei der Restelli das Kreuzbein sich an seiner Spitze gabelte, indem es in zwei Schwanzbeine auslief, ein kleineres, aus zwei Stücken bestehendes und in natürlicher Lage befindliches, und ein colossales aus vier difformen nach hinten und oben verschobenen Stücken zusammengesetztes. Es ist eine gewöhnliche Beobachtung, dass die parasitischen oder krankhaften Organe, die durch Excess der Vegetation entstehen, benaehbarte reguläre Organe nachahmen, und als Wiederholung derselben erseheinen, so dass man sagen könnte, dass die Vegetationskraft bei der Erzeugung solcher secundärer Organe dahin geleitet wird, die Richtung und den Impuls von dem benachbarten Hauptorgane anzunehmen.“

„Die Geschwulst (von Porta als „*Osteolipom*“ bezeichnet,) war ein *Lipom*, complicirt durch *Osteogenese*, wie sie sich leicht bei angebornen Fehlern der Knochen, der Gefässe, der Haut findet.“

Vergl. Tab. IV. Fig. 6 und 7.

Ich habe die Angabe so wörtlich als möglich wieder gegeben, da die Porta'sche Arbeit sehr wenig bekannt zu sein scheint. Ueber die Auffas-

sung der Missbildung brauche ich mich hier nicht erst auszusprechen, da durch die Knochenform der Charakter einer parasitischen Doppelbildung wohl sicher gestellt ist, und die Entstehung der Doppelbildungen schon im allgemeinen Theile genügend besprochen ist.

Ob man aber berechtigt ist, den accessorischen Knochen als colossalen Wirbel aufzufassen, wage ich nicht zu entscheiden. Auf jeden Fall entspricht er keiner Form im normalen Skelete, und setzt jeder Deutung Schwierigkeiten entgegen. Leider ist der Sectionsbericht nur auf die Missbildung ausgedehnt, so dass genaue Nachrichten über den Spinalcanal, und die Eingeweide der Brust- und Bauchhöhle fehlen und das Verhältniss der *Pleuritis* zur vorausgegangenen Operation immerhin dunkel bleibt.

No. 49./$_{34}$ Himly. Sacralparasit mit *Spina bifida.* Operation. Tod. — Gesch. etc. p. 53. Lotzbeck, p. 32.

Engel Dorothea Wedekind, am 6. Jan. 1813 bei Hanover geboren, wurde ½ Jahr alt nach Göttingen gebracht. Bei der Untersuchung fand man eine angeborne Sacralgeschwulst, die der Erzählung nach sehr rapid gewachsen war. Bei der Geburt hatte sie die Grösse eines mittelgrossen Apfels und hatte bereits nach einem halben Jahre die Grösse eines Kindskopfes erreicht. Sie sass mit breiter Basis auf, und reichte bis in die Kniekehlen herab. Ihre Hautdecke war weiss, mit Venen durchzogen, wellenförmig wulstig, stellenweise durchscheinend, oben härtlich anzufühlen, unten fluctuirend. Druck auf die Basis schmerzhaft, doch konnte durch Druck das Volumen nicht verändert werden, auch zeigte sich dabei keine Veränderung an den Fontanellen. Die Functionen regelmässig. Das sonst kräftige Kind konnte aber nicht gut liegen und bekam Excoriationen, es stellte sich auch eine so grosse Schmerzhaftigkeit ein, dass die Mutter um eine Operation bat. Punction: 1½ Quart wasserheller, von Stromeyer analysirter Flüssigkeit wurde unter Zusammenfallen der Geschwulst herausgelassen; man fühlte dabei mehre härtliche, bei Druck sehr empfindliche Knollen. Der Sack füllte sich aber schnell wieder, so dass nach zwölf Tagen die Punction wiederholt ward: es entleerte sich dabei cruente Flüssigkeit. Neue Wasseransammlung, so dass die Geschwulst bereits zwölf Tage nachher ihre frühere Grösse erreicht hatte, und funfzehn Tage nachher die dritte Punction vorgenommen wurde, wobei sich 1½ Pfund klare Flüssigkeit entleerten. Acht Tage darnach hatte die Geschwulst wieder die frühere Grösse erreicht und wuchs immer weiter, so dass drei Wochen nach der letzten Operation die vierte vorgenommen ward. Es wurde ein Ligaturtroikart quer durch den untersten Theil geführt, um allmählich Entleerung und Obliteration zu bewirken. Grosse Unruhe, viel Ausfluss von Flüssigkeit, rosenartige Entzündung, Abmagerung, Hinfälligkeit, Husten, Eiterung, grosse Empfindlichkeit an der Geschwulst, *Coma*, Tod 14 Tage nach der letzten Operation.

Bei der Section fand sich in der Beckenhöhle eine Cyste, die hoch hinauf reichte, und unten durch die *Incis. ischiad. dextr.* mit der Perinäalgeschwulst zusammenhing. Der linke *Ureter* war dadurch comprimirt worden und oberhalb der Compressionsstelle bedeutend ausgedehnt. Ausserdem fand sich eine fischroggenartige, bohnengrosse Geschwulst im Winkel der beiden *Arter. iliac.* Bei dem Abpräpariren der Haut von hinten her fand sich *Spina bifida* sämmtlicher Kreuzbeinwirbel; das Rückenmark hatte keine *Cauda equina*, war nicht völlig gespalten, aber durch eine abnorm tiefe Furche getheilt, sonst normal. Der Wirbelcanal wurde unten durch einen knorpligen breiten Ring geschlossen. (Rudimentäres Steissbein). Von diesem ging eine fibröse Haut aus, die Hülle des Geschwulstconglo-

merates, aus dem der Perinäaltumor zusammengesetzt war. Es fanden sich darin Cysten, ein durch die letzte Punction in Verjauchung gesetztes Sarkom, und ausser einem Backzahne noch Gesichtsknochen.

Tab. IV. Fig. 8 und 9. *a. a.* Die nicht vereinigten Kreuzbeinwirbel. *b.* Rückenmark. *c. c.* Knorpelring, in der Mitte durchschnitten. *c**. Anheftungsstelle der fibrösen Hülle an den Knorpelring. *d. d. d. d.* Diese Hülle aufgeschnitten. *e. e.* Brandiger Theil der Geschwulst. *f. f.* Sarkomatöse Masse. *g. g. g.* Drei Cysten, durch den Sack *d.* durchscheinend. *h.* Backzahn. *i.* Kleine Geschwulst mit *Foetus*-rudimenten, ebenfalls an den Knorpelring befestigt. *k.* Ein geschlossenes Hygrom. *l.* Mastdarm. *m. m. m. m.* Die gespaltenen Hautbedeckungen.

No. 50./$_{35}$ Virchow. Hirnartige Geschwulst am unteren Stammesende eines todtgebornen Mädchens. Monatsschr. für Geburtshilfe, Bd. IX. p. 259. Vortrag, gehalten in der geburtshilflichen Gesellschaft zu Berlin am 13. Jan. 1857.

Dieser Fall, in welchem eine gehirnähnliche Masse gefunden wurde, bildet den passendsten Uebergang zu der folgenden Reihe von Geschwülsten, welche möglicher Weise ebenfalls aus fötalen Resten entstanden sind, die aber von den Intrafötationen getrennt werden mussten, weil wegen Mangels wirklicher Organe der Beweis für ihre fötale Natur nicht strict geführt werden konnte. Es ist überhaupt schwer, eine Grenze zwischen den Duplicitäten und Neubildungen zu ziehen, da sich eine ununterbrochene Scala von den vollkommenen pygopagen Doppelbildungen bis herab zu den leisesten Andeutungen eines zweiten Organismus verfolgen lässt.

Im vorliegenden Falle fand sich eine eigenthümliche Geschwulst, die an dem untern Ende der Wirbelsäule eines todtgebornen Mädchens sich befunden hatte. Von der Grösse des Kopfes eines zweijährigen Kindes, war sie am untern und hintern Theile der Wirbelsäule befestigt, hatte sich aber auf die vordere Fläche des Kreuz- und Steissbeins ausgedehnt, und dadurch eine Hervordrängung der Scheide und Dislocation des *Rectum* nach vorn hervorgebracht, so dass sich der *Anus* auf der vordern Fläche der Geschwulst befand. Die Geschwulst war von normaler Haut überkleidet, uneben, mit lappigen Hervorragungen besetzt, zwischen denen sich festere Punkte durch das Gefühl unterscheiden liessen. Sie setzte sich mit einem Stiel an's Kreuzbein an, der mit dem Rückenmarkscanale zusammenhing. Die oberen Kreuzwirbel geschlossen, die unteren bildeten aber eine weite Oeffnung, durch die die *Dura mater* heraustrat, um sich in den Umfang der Geschwulst fortzusetzen. Von ihr eingeschlossen verliefen einzelne Nerven der *Cauda equina*, namentlich deutlich das *Filum terminale* zur Oberfläche des *Tumor*. Die Geschwulstmasse war verschiedenartig zusammengesetzt; zum Theil fanden sich weiche cystoide Massen, zum Theil markige, knollige Gebilde, die den buckligen Hervorragungen der Oberfläche entsprachen, und mit einer Substanz erfüllt waren, die dem Gehirn eines neugebornen Kindes sehr ähnelte; in ihr fanden sich zwar weder Nervenfasern, noch Ganglien, dagegen zeigten sich hie und da *Gyri*-artige Erhebungen, und eine weiche Grundsubstanz, in welche eine Menge grosser und kleiner Kerne und Zellen eingebettet lagen, ein Bild, wie es von der Peripherie der grauen Substanz des kleinen Gehirns geliefert, und wodurch es unzweifelhaft wird, dass es sich hier um eine luxuriirende graue Rindenschicht handelte, um so mehr, als auch die arcadenförmige Anordnung des Gefässsystems auf eine Analogie mit dem Gehirn hinwies. Daneben zerstreute Knorpel- und Knochenfragmente, letztere grob spongiös mit sehr weiten Markräumen, die nicht, wie gewöhnlich,

ein rothes Mark, sondern eine fibröse Masse enthielten, wie sie bei der Periostossification in früheren Stadien beobachtet wird. An andern Stellen der Geschwulst noch andere Formen: man sah erbsen- bis dattelkerngrosse, dünnwandige, mit gelber Flüssigkeit erfüllte Höhlen, und grössere, mit Ausbuchtungen versehene Säcke, von denen einer peripherisch gelagert bei der Geburt geplatzt war und daher collabirt erschien. Einzelne derselben hatten dickere Wandungen, ihre Innenfläche war mit feinen Blutgefässen und weissen Flecken besetzt, aus denen sich Härchen entwickelten: überdies hatten diese Stellen entschieden den Bau der *Cutis*, denn man fand ein weiches Epidermoidalstratum, Bindegewebe, Talgfollikel, Schweissdrüsen.

No. 51./$_{36}$ Hieran möge sich ein Fall reihen, den ich auf dem Berliner Museum beobachtete und der Güte des Herrn Prof. Reichert verdanke. Er durfte leider nicht genauer untersucht werden; doch schien es mir sicher, dass er eine Combination von Sarkom mit fötalen Resten darstelle. (No. 814. Katalog p. 99. No. 28.) Die Etikette enthält:

„Ausgetragenes Kind mit angeborener Geschwulst am Steissbeine, worin Hydatiden und andere Missbildungen."

15″ langes Mädchen, normal gebaut, dem Anscheine nach ausgetragen. Am Gesässe ein Beutel von der *Cutis* gebildet, der mit schmaler Basis am Beckenausgange entspringt, den After nach vorn und oben unter Verlängerung des Mastdarmes gedrängt hat, durch den Glutäalrand nach oben abgegrenzt wird und bis über die Hacken, zwischen und hinter denen er hängt, hinunterragt. Er muss früher viel grösser gewesen sein, wie sein faltiger Zustand zeigt; wahrscheinlich ist beim Aufschneiden in früherer Zeit Inhalt herausgenommen worden oder ausgeflossen. Er hat jetzt noch eine Länge von 6″, Breite von 4½″, Tiefe von 2″. Im Innern sieht man an der aufgeschnittenen Stelle faserige, gelbe, knollige Massen von der Grösse einer Wallnuss und dem Aussehen eines Sarkom's, von fibröser, glatter Haut eingekapselt. An anderen Stellen finden sich fluctuirende Cysten, und freie, faserige, zottige Masse. In diese eingebettet liegen mehrere Knochen ohne nachweisbaren Zusammenhang mit einander. Die Knochen scheinen Röhrenknochen zu sein und hatten charakteristische Gestaltung, etwa Vorderarmknochen ähnlich. Es erinnert dieser Fall sehr an den von Himly. No. 49./$_{34}$ pag. 36.)

No. 52./$_{37}$ Lotzbeck. Mädchen. Includirter Steissparasit. Operation. Heilung. a. a. O. p. 34. Aus der Bruns'schen Klinik.

Elise Bader, sechs Monate alt, von gesunden Eltern stammend, soll ohne Kunsthülfe geboren worden sein und eine Kreuzbeingeschwulst mit auf die Welt gebracht haben, die anfangs wie ein Blutschwär aussah. Man behandelte sie mit Cataplasmen, öffnete sie und entleerte stinkenden Eiter. Die Oeffnung schloss sich zwar wieder, da aber die Geschwulst immer grösser wurde, so brachte man das Kind in die Klinik. Beim Eintritt in dieselbe zeigte sich eine Geschwulst, die von der Afteröffnung bis zum vierten Lendenwirbel hinaufreichte, und seitlich fast das ganze Gesäss einnahm. Sie stellte zwei Abtheilungen dar, von denen eine flach und fest auf dem Kreuzbein auflag und durch Druck nicht verändert wurde, die andere eine borsdorfer Apfelgrosse, kugelige Hervorragung bildete. Ueber der letztern war die Haut geröthet und mit Gefässen durchzogen; über der ersteren fast normal, die letztere fluctuirte, änderte sich aber bei Druck nicht. Ein Zusammenhang mit dem Wirbelcanal war nicht nachweisbar, auch vom After aus war nichts Abnormes zu bemerken. Die Operation wurde ohne Chloroformnarkose vorgenommen. Spaltung der Haut, Exstirpation von gallertigen Cysten, von denen Reste zurückgelassen werden mussten, wegen sehr tiefer und fester Adhäsionen; die Geschwulst auf dem Kreuzbeine war so fest damit verwachsen, dass ein Theil derselben in Form einer

knorpligen Schicht abgetragen werden musste. Blutverlust so stark, dass er zur Abkürzung der Operation nöthigte. Ausstopfen der Wundhöhle mit Charpie, Schluss mit Heftpflaster. Es folgte nach grosser Schwäche erst allmähliche Erholung; die Wunde reinigte sich unter Abstossung nekrotischer Massen mit geringer Eiterbildung. Sechs Tage nach der Operation plötzlich Convulsionen, die sich wiederholten. Brustkatarrh. — Endlich trat aber doch vollständige Heilung ein, und es wurde auch noch später, ½ Jahr nach der Operation, das Kind in Wohlsein angetroffen. Der eine Theil der Geschwulstmasse, der zugleich mit einem Stücke des Kreuzbeines abgetragen worden war, stellte eine fibroide Geschwulst mit Knorpelstücken dar, die stellenweise unter einander zusammenhingen; sie enthielt sehr kleine Cysten, die mit Pflasterepithel ausgekleidet waren. Dazwischen lag ein kleiner, fötaler *Humerus*-knochen mit Epiphysen und blutgefässreicher Bindegewebsschicht als Periost.

In dem Cystentheile fanden sich Cysten mit Flimmerepithel, und eine von Lotzbeck als Dermoidsack bezeichnete, die Schweissdrüsen enthielt, eine schleimhautartige Oberfläche hatte, und mit einem *Meconium*-artigen Inhalte angefüllt war.

Zweifelhafte Fälle.

No. 53./38 Emmerich. *Foetus in foetu (?) sacrale*, mit glücklichem Erfolge exstirpirt. Archiv für physiologische Heilkunde 1847, p. 187.

Ein Mädchen, 20 Jahr alt, hatte eine angeborne Geschwulst am Kreuzbein, die nach und nach gewachsen war, sich im 12. Jahre geöffnet, und seitdem übelriechenden Eiterabfluss unterhalten hatte. Die stinkende Eiterung veranlasste die Operation.

Bei der Untersuchung fand sich eine weiche, elastische Geschwulst, die nach oben, rechts und unten vom Kreuz- und Steissbeine, von der etwas nach rechts verschobenen Kerbe der Hinterbacken und der nach unten und vorn gedrängten Aftermündung begrenzt war, und sich nach links über die Glutäen zu erstrecken und auf diesen mit breiter, sechs Zoll im Durchmesser haltender Basis aufzusitzen schien; nach aussen stellte sie ein nicht ganz regelmässiges, flaches Kegelsegment dar. Am abhängigsten Theile ragte ein Körper vom Aussehen und der Form einer colossalen *Glans penis* auf einem etwas dünneren Stiele aus einer fistulösen Oeffnung hervor.

Emmerich machte zwei Seitenschnitte, die die Haut trennten, worauf die Geschwulst nach allen Seiten hin auspräparirt wurde. Ihre Anfänge sassen tief zwischen den Glutäen, dem Steissbeine und Mastdarme. Der *Musc. coccyg.* wurde zerschnitten, und es ward an der innern Fläche des nach hinten gedrängten und verkleinerten Steiss- und Kreuzbeines in die Höhe gegangen, die ganz in den *Tumor* eingebettet, und sehr innig mit ihm verwachsen waren. Von da an nahm die Geschwulst an Mächtigkeit mehr und mehr ab. Endlich konnte Emmerich zwischen ihr und dem Mastdarm, der zugleich mit der *Art. sacral. med.* wenigstens fünf Zoll abpräparirt werden musste, mit dem Finger die innere Kreuzbeinfläche erreichen. Nur noch ein Knochen in der Geschwulst hing durch feste Ligamente mit der innern Kreuzbeinfläche zusammen; er wurde abgetrennt. Die *Art. sacral. med.* ward zerschnitten und unterbunden; die Wunde vernarbte erst nach ½ Jahre.

„Die Geschwulst wog 5½ Pfund, war nach aussen von einer ziemlich festen Haut umgeben. Sie bestand aus Fett und Cysten, mit Bierhefe ähnlicher Masse angefüllt. Ausserdem enthielt sie Haare und Eiter. Der Körper, der aus der Fistelöffnung vorragte, zeigte auf dem Durchschnitte blassröthliches, fasriges Gewebe. Von den Knochen lag der eine frei, die beiden anderen waren durch bandartiges Gewebe unter sich und mit dem Kreuzbeine verwachsen. In ihrer Nähe hatte das Fett eine rothbraune, Muskelfleisch ähnliche Farbe.“

No. 54./39 Osiander, Handbuch der Entbindungskunst. I. 3. p. 757.

1801 wurde zu Oberjest ein Knabe bis auf den Bauch geboren; der hintere Theil des Körpers wollte nicht folgen. Die Hebamme zog so lange an dem Kinde, bis dasselbe entwickelt war. Dabei zerplatzte ein nach ihrer Meinung zweiter Kopf an der Sacralgegend. Aus der geborstenen Geschwulst entleerte sich viel blutiges Wasser. Vier Stunden nachher rief man Osiander aus Göttingen herzu, der das Kind noch lebend aber sehr abgemattet antraf. Er fand eine Geschwulst von der Grösse und Form eines Kindskopfes, die mit Haaren besetzt war und eine Stelle zeigte, die einem geschlossenen Auge glich. Durch die Oeffnung sah und fühlte Osiander, dass der Inhalt aus harten membranartigen „Zellen" bestand, ähnlich einem degenerirten Eierstock. *Spina bifida* war nicht vorhanden. Er schnitt die auf dem *Os sacrum* sitzende Geschwulst mit dem Messer ab, und hatte nur zwei kleine spritzende Arterien dabei zu comprimiren. In vier Wochen war die Heilung erfolgt.

No. 55./40 Kömm in Gratz. Ammon, angeb. chir. Krankheiten, p. 47. Medic. Jahrb. der österr. Staaten. Bd. XVIII. No. 2.

Ein siebzehnjähriges Mädchen, mit einem angebornen Sacraltumor behaftet, der erst in der letzten Zeit schmerzte. Spontane Eröffnung des *Tumor*. Ohnmachten. Tod. Im *Tumor* fand man ein Skelet mit Haut, Haaren, und Brustwarzen (?).

No. 56./41 Ollivier und Martin. *Archives générales de médecine* 1827. T. XV. p. 556.

Männliches Kind mit einem doppeltkopfgrossen *Tumor* am *Perinaeum*, an dessen oberem Rande der After lag. Geburt dadurch erschwert. Das Kind lebte fünf Tage lang. Die bedeckende Haut ulcerirte. Der *Tumor* enthielt Knochen, drüsige Massen, Cysten.

Zweiter Abschnitt.

Sacralgeschwülste.

Neoplasmata sacralia congenita.

Erstes Capitel.

Die eigentlichen Steissbeingeschwülste der Autoren. *tumores coccygei congeniti.*

Geschwülste, von birnförmiger oder kugliger Gestalt, die am unteren Ende der Wirbelsäule anhängen, den After nach vorn unter die Genitalien dislociren, vorn durch Sitz- und Schambein, hinten durch den Rand der Glutäalmuskeln begrenzt sind. Meist cystoide Heteroplasieen. (Zusammengesetzte Cystengeschwülste. Lotzbeck).

A. Tumoren, deren Zusammenhang mit dem Spinalcanal erwiesen ist.
(Vergl. die schematische Abbildung auf Tab. V. Fig. 1.)

Beispiele solcher Art liefern die schon erwähnten Fälle, No. 49. von Himly, wo sich ausserdem noch Fötalgebilde vorfanden, und No. 50. von Virchow, wo die Geschwulstmasse eine auffallende Aehnlichkeit mit einem fötalen Hirne zeigte.

No. 1. Cystosarkom; aus dem MECKEL'schen Museum zu Halle, von Herrn Hofrath VOLKMANN zur Untersuchung überlassen. Das Präparat, an dem schon vielfach herumgeschnitten war, trägt die Nummern 1271 und 104, und ist im Katalog als angeborener Kreuzbeintumor eingetragen. Der Custos des Museums sagte mir, dass noch keine Beschreibung dieses Falles existire, D'ALTON habe die Präparation begonnen und sei beim Oeffnen der Spinalhöhle schliesslich in einen Sack gekommen, aus dem sich eine Quantität Wasser entleerte. Doch glaube ich den Fall vor mir zu haben, den MECKEL in seiner pathologischen Anatomie I. p. 372 erwähnt mit der Angabe, dass die Geschwulst eine rudimentäre Kopfbildung am unteren Stammesende sei. Es wäre dies dann auch derselbe, den LOTZBECK a. a. O. p. 8. als *Hydrorrhachis sine spina bifida* aufführt.

Der Befund ist folgender:

Gut entwickeltes, 40 Centimeter langes, ausgetragenes Kind; Geschlechtstheile und Eingeweide fehlen. Klumpfüsse und Contracturen im Kniegelenke.

Am untern Kreuzbeinende eine ovale Geschwulst, 10 cm. lang, 6 cm. breit, 3 cm. dick, die der Länge nach aufgeschnitten ist und durch einen 1 cm. breiten, fibrösen Stiel pendelnd an der Wirbelsäule hängt. Der Stiel, der vor dem Spalten sich vielleicht röhrenartig verhalten hat, umgiebt allseitig das knorplige, rudimentäre Steissbein und greift bis auf die letzten Kreuzbeinwirbel über, wo er ohne merkliche Grenze in das *Periosteum* übergeht. Nach unten, auf der Geschwulst, verliert sich der Stiel in die fibröse Hülle des *Tumor*, von der sich die *Cutis*, welche die oberste Geschwulsthülle bildet, durch leisen Zug abheben lässt. Nach unten ist die äussere Haut, welche continuirlich in die des Gesässes übergeht, sehr verdünnt. Ein genaueres Verfolgen der Umhüllungen und ihres Verhältnisses zu den Beckenfascien war nicht möglich, da das Präparat durch das Herausnehmen der Eingeweide viel verloren hatte und durch das lange Liegen in Alkohol so brüchig geworden war, dass bei jeder Bewegung der Theile die dünnen Membranen einrissen.

Von dem Uebergange der *Dura mater* in die äussere Geschwulsthülle, wie es MECKEL angiebt, konnte ich mich nicht überzeugen, dieselbe ging vielmehr in das Innere der Geschwulst hinein, während die fibröse Hülle auf das *Periost* überging. Es fand sich nämlich in der Geschwulst eine unregelmässige, centrale Höhle, die früher, vor dem Ausfliessen der Flüssigkeit, etwa die Grösse eines halben Hühnereies gehabt haben mochte. Dieselbe ist von einer derben, innen glatten Membran ausgekleidet, die sich nach oben unmittelbar in die *Dura mater* des Wirbelcanales fortsetzt. Am Eingange dieses birnförmigen Sackes liegt vorn das knorplige, kleine Steissbein. *Spina bifida* ist nicht vorhanden, die Kreuzbeinbögen sind noch, wenn auch zerschnitten, vorhanden. Die Communication ist durch den *Hiatus sacralis* gegeben. Das Rückenmark ragt mit seinem Endfaden in die centrale Höhle der Geschwulst hinein.

Die Geschwulst selbst stellt eine Masse dar, die von einem Fachwerk durchsetzt ist, welches von Membranen gebildet wird, die mit der Höhlenmembran in Zusammenhang stehen. Zwischen ihnen finden sich Spalten, die beim Auseinanderziehen mehr oder weniger grosse Höhlen geben. Vielleicht sind erst in Folge der wasserentziehenden Einwirkung des Alkohol die Höhlen zusammengefallen.

Zwischen den Höhlen, wie auf ihrer Innenfläche, findet sich eine Masse, welche vorzugsweise aus kernreichen Bindegewebszügen besteht. Aus den Spalten, die sich auch mikroskopisch zwischen den Faserbündeln zeigen, lässt sich ein grumöser Brei ausdrücken, der viel Fett und kleine gleich-

mässige walzenartige Zellen enthält, die möglicherweise von einem Epithelialüberzuge der Cysten herstammen; ausserdem viele freie Kerne.

So wie sich mikroskopisch beim Auseinanderziehen der Membranen ein fasriges, lockeres villöses Gewebsnetz zeigt, so finden sich auch unter dem Mikroskope fasrige Ramificationen, aus Bindegewebe bestehend, zum Theil mit kolbigen oder knopfartigen Enden, die stellenweise mit Zellen bedeckt sind, welche sich abpinseln lassen. Capillaren wurden nicht gefunden; ebenso keine grösseren Zellen. — Tab. V. Fig. 1. giebt eine schematische Abbildung dieses Falles.

No. 2. Cystosarkom; aus der anatomischen Sammlung der Akademie in Dresden, in Gemeinschaft mit Herrn Prof. Zenker untersucht.

Es ist dies das Präparat, welches Ammon in seinem Werke über angeborene chirurgische Krankheiten beschreibt und abbildet. Vergl. daselbst p. 50. Taf. XI. Fig. 10. 11. Da Ammon nichts über den histologischen Bau der Geschwulst angiebt, sondern nur hodenförmige Körper erwähnt, die sich im Innern derselben vorfanden, ausserdem die Beziehung des *Tumor* zum Spinalcanale verkannte, so hielt ich eine Nachuntersuchung für nothwendig.

Ueber die Verhältnisse während des Lebens existiren keine Notizen. Das Präparat hat die Nummer 1591 und steht im Katalog als „Ausgetragenes Mädchen mit einer kopfgrossen Geschwulst am After, die von der inneren Fläche des Kreuzbeins ausgeht, zum Theil aus Blutschwamm, zum Theil aus Hydatiden besteht".

Die Geschwulstmasse selbst erweist sich als *Cystosarkom*, und hat den After nach vorn gedrängt, dessen Oeffnung wahrscheinlich in Folge der stattgehabten Zerrung weit offen steht, so dass man einen Theil der Innenfläche der hinteren Mastdarmwand übersehen kann. Die stark ausgedehnte Harnblase steht hoch über der Symphyse. Die Hauptmasse der Geschwulst wird durch einen etwa faustgrossen, unregelmässig rundlichen Knollen gebildet, der die untere Parthie des ganzen *Tumor* einnimmt und sich an dessen linkem Rande bis weit über die Mittellinie nach vorn hin erstreckt. Die Masse hat die Consistenz eines weichen Fibroides. Auf dem Durchschnitte zeigt sich ein sehr lockeres fasriges Gewebe, das von äusserst feinen Spältchen durchsetzt ist, so dass das Ganze ein fast schwammiges Aussehen bekommt. Ausserdem finden sich durch das Gewebe zerstreut ziemlich zahlreiche erbsengrosse kuglige Cysten mit glatter Innenfläche, die mit regelmässigem kleinzelligen Pflasterepithel ausgekleidet ist. Eine etwa haselnussgrosse Cyste zeigt von ihrer Wand her einen etwa kirschkerngrossen soliden papillären Auswuchs vorragend. An der Peripherie findet sich reines Bindegewebe, eine Art Kapsel bildend, von der sich nach innen dünne Bündel abzweigen, welche die Geschwulstmasse in kleinere zum Theil kuglige Abtheilungen sondern. Die Geschwulstmasse selbst besteht aus lockeren feinen Fasern, die ziemlich dicht und regelmässig von kleinen rundlichen Kernen durchsetzt sind, die aber in den äusseren Kapselschichten fehlen. In diesem Gewebe finden sich auch jene feinen Spältchen. Es schien an einer Stelle, als wenn diese eigentliche Geschwulstmasse aus lauter kleinen von jenen Bindegewebszügen ausgehenden papillären Excrescenzen bestehe, welche sich dicht aneinander legten, so dass jene Spältchen eben nur Zwischenräume zwischen diesen Excrescenzen darstellten. Eine noch uneröffnete Cyste entleerte beim Anstechen flockige trübe Flüssigkeit. Die hodenförmigen Körper Ammon's sind Massen von derselben Beschaffenheit wie die Hauptgeschwulstmasse.

An einer Stelle auf der Innenwand einer Cyste waren feinkörnige papilläre Wucherungen besonders deutlich. Sie schienen die Anfänge einer Wucherung darzustellen, welche bei ihrer Vergrösserung

die Cysten ausfüllen musste, um dann bei weiterem Wachsthume die benachbarten Cystenwandungen einzudrängen und aneinander abzuplatten. Man konnte eine Menge gefalteter Cysten durch gelinden Zug auseinander legen.

Mehrere Cysten waren geschlossen, andere zeigten Communication mit einander, die vielleicht durch Schwund der aneinander gedrückten Scheidemembranen zu Stande gekommen war, da man an den Wänden noch Balken und halbmondförmig vorspringende Falten wahrnehmen konnte.

Was das Verhältniss der Geschwulst zu den Beckenfascien betraf, so konnte dasselbe nicht genauer bestimmt werden, da ein weiteres Präpariren unthunlich erschien. Dagegen liess sich das zum Spinalcanale feststellen.

Der Spinalcanal war von Ammon gar nicht untersucht worden; es war vielmehr ein zapfenförmiges Ende am Stamme, welches frei in die Geschwulstmasse hineinragte, von ihm ohne Weiteres als das Ende der Wirbelsäule bezeichnet worden, wie aus der beigefügten Ammon'schen Abbildung Tab. VIII. Fig. 1. *b.* genauer ersichtlich ist.

Ich darf hier nicht verschweigen, dass ich mich auch anfangs mit dieser Angabe begnügte, wenn es auch auffallend war, dass dieses Kreuzbeinende eine von der normalen sehr abweichende cylindrische zapfenartige Form zeigte. Erst bei einer zweiten Untersuchung, die besonders auf die Verhältnisse des Spinalcanales gerichtet war, zeigte sich das richtige Verhältniss.

Dieser Zapfen war nämlich nicht das Kreuzbeinende, sondern eine sarkomatöse cylindrische Masse, von derselben Beschaffenheit wie die „hodenförmigen Gebilde." Er ragte aus dem erweiterten Spinalcanale frei nach unten hervor, erstreckte sich in einer Länge von 4½ Centimeter in demselben hinauf und hing durch die Sacrallöcher mit der übrigen Geschwulstmasse continuirlich zusammen. Nach oben endete er ähnlich wie unten mit einem kolbigen Ende, hatte an seiner vorderen Fläche das plattgedrückte Rückenmark liegen und hing hinten fest mit der *Dura mater* zusammen, von der er nur im oberen Theile abstand. Nach unten hin hörte die *Dura mater* mit einem scharfen bogenförmigen Rande auf; wahrscheinlich war sie bei dem ersten Eröffnen der Geschwulstmasse unabsichtlich verletzt worden. Die Sacralwirbelbögen fehlten unten gänzlich, die oberen waren dünn, häutig, der erste knorpelig, so dass sie von unten her unmerklich zerschnitten werden konnten und nur noch an der Schnittfläche erkennbar waren.

Ausser der bedeckenden Haut fand sich eine fibröse Hülle über dem Haupttheile des *Tumor*, welche unten am Rande der Glutäen sich hinauf erstreckte; sie war mit der Afteröffnung so fest verwachsen, dass sie daselbst beim Präpariren einriss.

Tab. VI. zeigt eine Vorderansicht in ¾ der natürlichen Grösse, (Zeichnung nach der Natur von Krantz.)

Tab. VII. eine Hinteransicht in demselben Verhältniss. (Krantz.) Bei *a. a.* die Ammon'schen „hodenförmigen Körper." *x.* Die Hauptmasse der Geschwulst. * * zeigt die Stelle, wo sich die papillären Excrescenzen auf der Innenwand der Cyste vorfanden. Bei *y.* der aus dem Spinalcanale kommende sarkomatöse Zapfen.

Tab. VIII. Fig. 1. 2. 3. 4.

Fig. 1. *a.* 1. *b.* Copieen der Ammon'schen Zeichnungen vor und nach der Eröffnung.

Fig. 2. ein schematisches Durchschnittsbild der Geschwulst und des Spinalcanales.

Fig. 3. ein Durchschnitt durch die Hauptmasse der Geschwulst, in natürlicher Grösse.

Fig. 4. die feinen papillären Excrescenzen auf der Innenwand einer Cyste, etwas vergrössert.

No. 3. Zottengeschwulst, am Steissbeine hängend, in Zusammenhang mit dem Spinalcanale. Todtgebornes Kind.

Die Geschwulst, deren Untersuchung mir durch Herrn Professor Reichert gestattet wurde, befindet sich in der Berliner anatomischen Sammlung. Sie war bis auf einen kleinen Schnitt an der Vorderseite noch völlig unverletzt, und hatte durch das Aufbewahren in Weingeist verhältnissmässig wenig gelitten.

Auf dem Glase befand sich die Nummer 6011; im geschriebenen Realkataloge war sie unter No. 34. auf pag. 99. eingetragen mit der Angabe: „Siebenmonatlicher *Foetus* mit Nabelbruch, Geschwulst am Steissbeine und dadurch verkrümmten Gliedmassen."

Der weibliche *Foetus* ist durch die Lage im engen Glascylinder sehr verdreht und gebogen, so dass über die frühere Stellung der unteren Extremitäten sich aus dem äusseren Ansehen nichts Bestimmtes erkennen lässt. Am unteren Ende des Stammes zeigt sich eine Geschwulst, von der Grösse des Kopfes, bis in die Kniekehlen ragend, an Gestalt einer Birne ähnlich. Genitalien und After liegen an der vorderen Seite derselben, letzterer unter die Symphyse gedrängt. Die Grenzen des *Tumor* sind durch den Beckenausgang und den unteren Rand der Glutäen gegeben. Seine Consistenz ist die eines weichen Fibroides; Knochen nirgends darin fühlbar. Die ausgedehnte Haut der Nachbarschaft bildet die oberste Decke. An der Wirbelsäule nichts Abnormes zu fühlen, die Bögen scheinen überall geschlossen. Das Kreuzbein lässt sich nicht durchfühlen, da es in den Stiel der Geschwulst wie eingebettet liegt.

Durch einen langen Schnitt, vom Rücken aus beginnend bis zur Höhe der Geschwulst, wurde die Haut getrennt und durch leises Abziehen von der darunterliegenden Zellgewebshülle auf die Seite geschoben. Die Zellgewebshülle, welche sich vom Rücken aus über die Glutäen auf die Geschwulst fortsetzte, liess sich ebenfalls abziehen, einige Stellen ausgenommen, wo sie einriss. Darauf wurde der Rand der Glutäen sichtbar und unter ihnen eine derbere Zellgewebshülle, welche die Gestalt der Geschwulst deutlich bestimmte, und die Anheftung derselben an die Wirbel des Kreuzbeins zu vermitteln schien. Sie ging in das Periost über. Nach Abtragung eines Theiles der Glutäen wurde ihr Verhältniss noch klarer. Es zeigte sich, dass sie sich bis über die Stelle des *Hiatus sacralis* hinaufzog und dass sie daselbst von mehreren Nerven, die auf der Skizze (Tab. VIII. 5.) gelb angegeben sind, durchbohrt wurde.

Die Wirbelbögen wurden nun im Rückentheile gespalten und die *Dura mater* geöffnet. Man konnte mit einer Sonde von da aus ohne Gewalt bis in die Geschwulst eindringen. Nachdem nun die Spaltung der Bögen und der *Dura mater* bis auf die Geschwulst selbst fortgeführt worden war, war der Uebergang der *Dura mater* in eine kleine cystoide Höhle auch sichtbar; ausserdem zeigten sich kleine Villositäten auf der Uebergangsstelle der *Dura mater*, die sich bis in die Mitte des Sacralcanales hinauferstreckten und die Nerven zum Theil auseinanderdrängten. Ihr histologischer Bau entspraeh dem der übrigen Geschwulstmasse. Der Sacralcanal selbst war nur wenig erweitert, die Uebergangsstelle durch den vergrösserten unteren Ausführungsgang vermittelt. Die unteren Bögen waren sehr verdünnt, doch liess sich keine Spaltung an ihnen nachweisen.

Durch seitliches Freipräpariren des Geschwulststieles konnte man bis zur vorderen Seite desselben gelangen, so dass deutlich wurde, wie derselbe überall nur an das Kreuzbein, dasselbe allseitig umfassend, überging, und vorn direct an dem, von einer Fascie (*Fascia perinaei* mit *Levator ani?*) noch bedeckten, etwas verlängerten Mastdarm anlag. Die Geschwulst ragte nicht in die Beckenhöhle hinauf. Das Kreuzbein selbst zeigte keine abnorme Verkrümmung, so dass das Bild auf Tab. V. Fig. 1. die Verhältnisse auch für diesen Fall erläutert.

Die *Medulla* zeigte keine Abnormitäten, die von ihrem unteren Ende abgehenden Nerven durchbohrten bald nach ihrem Austritte die Hülle des *Tumor;* in der centralen Höhle wurde der Endfaden

nicht gefunden. Nach Absprützen mit Wasser und Entfernung der krümligen Gerinsel liessen sich die flottirenden Villositäten sehr gut zwischen der *Cauda* beobachten.

Die Gesehwulstmasse selbst zeigt beim Betrachten mit blossem Auge eine stellenweise feinfasrige, stellenweise feinkörnige Schnittfläche, die, wie sich beim Auseinanderziehen ergiebt, vielfach durch Spältehen und grössere plattgedrückte Höhlen zerklüftet ist. Diese Höhlen erscheinen unregelmässig, durch dünne vorspringende Sepimente in Abtheilungen getheilt, mehrfach mit einander communicirend; auf der Innenfläche kleine Villositäten. Bei Druck entleert sich aus einzelnen Spältchen ein krümliger, zerreiblicher Brei, der aus reinen, kleinen, platten, fetthaltigen Zellen besteht, und vielleicht das abgestossene Epithel der Membranen darstellt; die Membranen selbst bestehen aus gelocktem Bindegewebe.

Die kleinen Villositäten aus dem Spinalcanale und die aus den Cysten erscheinen als Schläuche, die sich mehrfach theilen, um mit kolbigen, scharf umschriebenen Enden aufzuhören; sie waren an vielen Stellen wie mit Zellen angefüllt, wenigstens behielten sie ihr Ansehen auch nach dem Abpinseln und Abspülen, während Zellenhaufen und Kernmassen, die mitunter die Endkolben bedeckten, durch dies Verfahren davon entfernt wurden.

An einzelnen Stellen, wo die Geschwulstmasse gleichmässiger und fester war, hatte es den Anschein, als ob solche Villositäten auch makroskopisch sichtbar die Zwischenräume zwisehen Membranen ausfüllten, es liessen sich wenigstens büschelförmige Massen herausheben, die an einer Stelle fest aufsassen und stellenweise gute mikroskopische Durchschnittspräparate gaben. Man sah im Stiele Bindegewebszüge röhrenartig neben einander gelagert, die nach oben in zellige Schläuche ohne bestimmte Zellenform übergingen, so dass man hier ältere Productionen vor sich zu haben glaubte. Grössere Blasen wie sie beim Cylindrom beobachtet sind, wurden nicht gefunden. Ebensowenig liess sich das Verhältniss der Capillaren zu den zottigen Gebilden erkennen. — Vergl. Tab. VIII. Fig. 5

No. 4. Athol Johnson, *Transact. of the pathol. society of London*, 1857. Vol. VIII. p. 16.

Johnson beobachtete bei einem Kinde eine angeborne Sacralgeschwulst, welche mit den Rückenmarkshäuten zusammenhing und Ursache der vorhandenen Convulsionen war. Dieselben schwanden nach der Exstirpation der Geschwulst. Sechs Wochen, nachdem Alles verheilt war, bekam das Kind eine *Peritonitis*, an der es starb.

No. 5. Heineken. Angebornes Sarkom (?) im Zusammenhange mit dem Spinalcanale. Punction, Incision; Tod. Himly, Geschichte des *Foetus in foetu*. p. 77. Göttinger gelehrte Anzeigen. 1809. No. 193. (Ammon, Vrolik, Lotzbeck.)

1809 wurde ein Mädchen mit einer Steissgeschwulst in Bremen geboren. Die Geschwulst hatte die Gestalt und Grösse des Hodensacks eines Mannes, war fluctuirend, durchscheinend, und enthielt durchfühlbare, feste, bohnenförmige Körper. Da das Kind ausser beim Sitzen und Liegen durch die Geschwulst nicht behindert ward, so liess man die Entscheidung darüber, ob gleichzeitige *Spina bifida* vorhanden sei, unbestimmt. Wegen rapiden Wachsthums und beginnender Gangrän ward die Punction unternommen und eine eiweissreiche seröse Flüssigkeit entleert. Die Oeffnung wurde durch Schnitt erweitert, so dass man nun den Geschwulstinhalt gut übersehen konnte. Es fanden sich mehrere (9) hodenförmige Körper (ähnlich wie im Ammon'schen Falle No. 2). Das Kind befand sich zuerst leidlich, bekam aber dann Convulsionen und starb zwölf Tage nach der Operation.

Die Section ergab einen deutlichen Zusammenhang der Cyste mit dem Spinalcanale. Die Cysten-

wandung ergab sich nämlich als eine Fortsetzung der durch den *Hiatus* ausgestülpten *Dura mater*, *Spina bifida* war nicht vorhanden. Die hodenförmigen Körper zeigten beim Aufschneiden drüsige Masse, waren also vielleicht Sarkommassen, wie in dem Falle von Ammon. Die Geschwulst im Ganzen war an die Kreuzbeinwirbel angeheftet, und hing mit einer Cyste zusammen, die im kleinen Becken unterhalb der Theilung der Bauchaorta lag.

Tab. IX. Fig. 1 und 2. — Fig. 1. Rückenansicht des Kindes vor der Operation. Fig. 2. Eröffnete Geschwulst, von hinten sichtbar. *a. a. a. a.* Hautlappen. *b. b. b. b.* hodenförmige Körper. *c.* Sack mit eiweisshaltiger Flüssigkeit, und Hydatiden. *d.* der in denselben gemachte Einschnitt. *e.* Gegend des Steissbeines. *f.* Rückenmark. *g. Dura mater. h. h.* Uebergang der *Dura mater* in die innere fibröse Haut des grossen Sackes.

Anhang.

Geschwülste, mit dem Spinalcanale ebenfalls zusammenhängend, aber von weniger bestimmtem Sitze.

No. 6. Fettmassen, im Zusammenhange mit der *Dura mater*. Convulsionen. Exstirpation. Heilung. — Jahrb. für Kinderheilkunde v. Mair. Wien, 1859. Bd. II. Analect. p. 66. und Wiener med. Wochenschrift 1858. No. 23.

Ein zehnmonatliches Kind hatte ein thalergrosses Geschwür auf dem Kreuzbeine zur Welt gebracht, und unterhalb desselben eine leichte Ansehwellung, zur Seite eine kleine Fettgeschwulst. Das Geschwür heilte bald, die Gesehwulst nahm zu, jedoch ohne dass das Kind darunter sichtlich gelitten hätte. Später traten aber mit dem rascheren Wachsthume der Geschwulst convulsivische Bewegungen in der rechten unteren Extremität ein. Die Geschwulst wurde deshalb punktirt. Es entleerte sich keine Flüssigkeit. Später wurde in die teigig anzufühlende auf dem Kreuzbeine liegende orangegrosse Geschwulst eine Incision gemacht, wodurch Fettmassen zu Tage traten. Nach Abtragung derselben und nach Wegnahme einer Art Kapsel zeigte sich eine, in den Sacraleanal führende Oeffnung, durch die man mit dem Finger eindringen konnte. Man fühlte eine weiche Masse, die offenbar mit den Meningen zusammenhing, da sie beim Schreien des Kindes vorgetrieben wurde. Die Heilung erfolgte *per primam intentionem*. Die Convulsionen verschwanden.

No. 7. Quadrat. „Hydatiden an der unteren Parthie des Rückenmarks.“ Convulsionen. Keine Operation. Tod. — Oesterr. med. Wochenschrift 1841. No. 26. p. 601.

Ausgetragenes Mädchen, mit einer Geschwulst an der unteren Kreuzbeingegend geboren. Dieselbe ersehien in zwei Abtheilungen getheilt, hatte die Grösse von zwei Wallnüssen, war höckrig, fest, hie und da knorplig anzufühlen und war von normaler Haut bedeckt. Sie machte keine Beschwerde. Bei heftigem Schreien keine Volumszunahme bemerkbar, doch wurde Druek auf die Geschwulst nicht vertragen. Das Kind wurde unruhig und fing an zu schluehzen. Untere Extremitäten normal. Nach sechs Wochen starb das Kind unter Convulsionen. Die Section ergab, dass sämmtliche Hydatiden von Fortsetzungen der Rückenmarkshäute gebildet wurden. Sie bestanden aus Cysten und drüsigen Massen. *Spina bifida* nicht vorhanden.

No. 8. Middeldorpf. Cystengeschwulst im Zusammenhange mit den Rückenmarkshäuten. Theilweise Exstirpation. Tod. *Meningitis spinalis.* (Briefliche Mittheilung.)

Marie Zalkany, Försterstochter, ¾ Jahr alt aus Hühnern, kam am 2. Novb. 1858 in die Breslauer Klinik mit einer faustgrossen, lipomatösen, breitaufsitzenden Sacralgeschwulst. Bei Druck keine Erscheinungen. Die Möglichkeit einer unterliegenden *Spina bifida* wurde angenommen und die reichliche Fettmasse deshalb sehr vorsichtig mit dem Messer abgetragen, wobei einige Cysten serösen Inhaltes eröffnet wurden. In der Tiefe Fluctuation fühlbar. Die Operation ward ohne Eröffnung des Spinalcanales beendet. Tod nach zwei Tagen. *Meningitis spinalis.*

No. 9. Lotzbeck (a. a. O. p. 18.) Angebornes Fibroid der *Dura mater sacralis.* Partielle Exstirpation. Tod.

Rosine Scheermann, zwölf Jahre alt, kam am 24. Juli 1855 in die Tübinger Klinik. Das Mädchen hatte eine kleine Anschwellung in der Kreuzbeingegend mit auf die Welt gebracht, die allmälich zu wachsen anfing und erst im letzten Jahre sich schneller vergrösserte. Functionsstörungen nicht vorhanden.

Bei der Aufnahme fand man an dem schwächlichen etwas skoliotischen Mädchen eine apfelgrosse, von pigmentirter Haut überzogene Geschwulst, welche die Sacralgegend und untere Lendenwirbelparthie einnahm. Dieselbe war scharf abgesetzt, fühlte sich hart, ohne Fluctuation an und verursachte bei starkem Drucke reissende Schmerzen. Bei der Exstirpation, die am 1. August vorgenommen wurde, zeigte sich, dass die Geschwulst sich in eine Furche, die durch das Fehlen der Wirbelbögen gebildet wurde, in den Spinalcanal hineinerstreckte; es ward deshalb von einer vollständigen Ausrottung abgesehen und nur der grösste Theil der Masse abgetragen. Blutung gering. Nach zehn Tagen starb die Kranke unter Convulsionen. Die Section ergab eine Spalte der Kreuzbeinbögen und des letzten Lendenwirbelbogens, auf der *Dura mater* sass innig damit verwachsen der Geschwulstrest. Rückenmark normal. Ebenso die innere Fläche der *Dura mater*. Die Geschwulst stellte eine höchst eigenthümliche Bindegewebsneubildung dar, welche aus einem Netzwerke zusammenhängender Balken bestand, in deren Zwischenräumen lockere formlose Bindemasse lag. — Tab. IX. Fig. 3 und 4.

B. Tumoren, die nicht mit dem Spinalcanale in Zusammenhang stehen und sich mehr an die vordere Fläche des meist nach hinten umgebogenen Kreuz- und Steissbeinendes ansetzen. (Degenerationen der Luschka'schen Steissdrüse?).

No. 10./1 Angebornes cystoides Sarkom. Todtgeborner unreifer weibl. Fötus.

Aus der Meckel'schen Sammlung in Halle. Bereits von Meckel, *De monstris* p. 40. Tab. IV. Fig. 4. erwähnt. Da von Meckel nichts über das Verhältniss des *Tumor* zum Rückenmarke angegeben ist, so benutzte ich die Erlaubniss des Herrn Hofrath Volkmann zur Nachuntersuchung.

Siebenmonatlicher weiblicher *Foetus,* der durch das lange Aufbewahren in Alkohol sehr gelitten hat. Die dünne, pergamentartige Haut sehr zerreisslich.

Am unteren Ende des Stammes befindet sich eine von der Haut bedeckte birnförmige Geschwulst, die an Grösse bedeutend den Kopf übertrifft, und an ihrer vorderen Seite die Afteröffnung dicht unter der *Vulva* zeigt. Nach Abziehung der dünnen Haut fand sich eine lockere Zellgewebshülle, nach deren Wegnahme die eigentliche Geschwulstmasse, nach oben durch den Glutäalrand begrenzt, mit einer derberen fibrösen Hülle sichtbar wurde. Diese fibröse Hülle vermittelte die Anheftung des *Tumor* an die unteren Wirbel des nach hinten umgebogenen Kreuzbeines, so dass zwar auch einige Stränge auf die hintere Kreuzbeinfläche übergingen, die Hauptmasse jedoch sich an die vordere Fläche ansetzte. Unmittelbar an diese Hülle war der um drei Centimeter verlängerte Mastdarm locker durch Zellgewebe

angeheftet. Reste des *Levator ani* fanden sich nicht vor; vielmehr hing die *Fascia pelvis* untrennbar mit der Geschwulsthülle zusammen und stellte die Abgrenzung gegen die freie Höhle des kleinen Beckens dar.

Spinalcanal geschlossen. Kein Zusammenhang desselben mit einer Geschwulsthöhle nachweisbar. Man konnte vom Lendentheile zwar mit einer Sonde bis unter die Ansatzmembran der Geschwulst, die sich bis über den *Hiatus* hinauf erstreckte, vordringen, aber nicht in den *Tumor* selbst eindringen. Nerven und Rückenmark ohne Abnormität. Es konnte weder das Verhältniss der zuführenden Arterien, noch das der Ganglien des *Sympathicus* zur Geschwulst bestimmt werden, da das Präparat sehr gelitten hatte.

Der Bau der Geschwulst zeigte grosse Aehnlichkeit mit der von Ammon (No. 2.) und der von Heineken (No. 51.) beschriebenen. Man hatte einzelne Knollen, von glatter Haut überzogen, die an Aussehen einem Hoden nicht unähnlich waren. Dazwischen fanden sich Cysten und Spalten. Die festeren Theile erwiesen sich als fasriges Sarkom.

Tab. V. Fig. 2. Schematische Zeichnung. Tab. IX. Fig. 5. (Meckel'sche Abbildung), *a. Vulva. b.* After. Durch den Schnitt *c. c.* sind die cystoiden Sarkommassen freigelegt.

No. 11.½ Geschwulst von sehr complicirtem Baue, stellenweise sarkomartig, stellenweise carcinomatös. Spirituspräparat. Aus dem Berliner Museum, von Herrn Professor Reichert zur Untersuchung überlassen. No. 3081. Katalog, p. 99. No. 22.

Mädchen, 16½ Zoll lang, ausgetragen. Die Geschwulst, welche dem Kataloge nach eine Steissbeingeschwulst ist, war bereits zum grössten Theile entfernt, so dass nur noch grosse Hautlappen übrig sind, an denen Reste des *Tumor* ansitzen. Das untere Kreuzbeinende mit dem Steissbeine nach hinten umgebogen. Vom knorpligen Steissbeine, wie an der scharfen Schnittfläche zu sehen ist, war beim früheren Untersuchen ein Stück abgeschnitten worden. Die fasrige, zerklüftete Geschwulstmasse lässt sich leicht von dem *Cutis*-lappen abziehen, und es lässt sich noch auf ihr ein fibröser Ueberzug erkennen, der unter die Glutäen geht und die Anheftung an das untere Kreuzbeinende, namentlich an dessen Vorderseite vermittelt. Kleine Cysten erstrecken sich bis auf die Rückseite des Kreuzbeins, an den Ausgang des Wirbelcanals, der zwar geschlossen ist, aber doch die Rückenmarkshäute nicht so weit von der Geschwulstmasse abtrennt, dass eine völlige Exstirpation ohne Eröffnung des Spinalcanales und ohne Verletzung der Meningen denkbar wäre. *Cauda equina* und *Medulla* ohne wesentliche Abnormität, einzelne Nervenfäden treten durch den Geschwulstansatz nach hinten aus.

Der etwas verlängerte Mastdarm, der an seiner hinteren Fläche freipräparirt vorliegt, muss an der Vorderseite der Geschwulst gelegen haben. Vom *Levator ani* konnte nichts gefunden werden.

Durch Lösen der linken *Symphysis sacroiliaca* ward die Beckenhöhle frei gelegt. Es zeigte sich dabei, dass die Geschwulstmasse sich nicht in die kleine Beckenhöhle hinauferstreckte. Die Stränge des *Sympathicus*, mit ihren Sacralganglien oben sehr deutlich, verloren sich an der Geschwulst. Ob die Ganglien abnorm vergrössert waren, wie es mir anfangs schien, mag ich nicht entscheiden.

Die *Arteria sacralis media*, von der Stärke einer mittleren Stricknadel, begab sich zur Geschwulst, scheint somit das Hauptgefäss derselben gewesen zu sein.

Unter dem Mikroskope zeigten einige Partieen der Geschwulstmasse den Charakter eines fasrigen Sarkomes; andere ein feines bindegewebiges *Stroma* mit Alveolenbildung; doch konnte die Untersuchung wegen Mangels an Material nicht genügend ausgeführt werden.

No. 12./$_3$ Steissbeingeschwulst, im Besitze des Herrn Professor Virchow, der die Güte hatte dieselbe mir zu zeigen. Eine genaue Beschreibung wird wahrscheinlich von ihm in der Berliner geburtshülflichen Gesellschaft mitgetheilt werden.

Die Geschwulst sitzt am unteren Ende des nach hinten umgebogenen Kreuzbeins eines nicht völlig ausgetragenen Mädchens, steht in keiner Verbindung mit dem geschlossenen Spinalcanale, und ist durch das Beckendiaphragma von der Bauchhöhle abgeschlossen. Sie ist grösser als der Kopf des Kindes, lappig, und von der stark ausgedehnten stellenweise eingerissenen *Cutis* der Nachbarschaft bedeckt. Sie war in frischem Zustande so breiig und weich, dass sie erst in Chromsäure gehärtet werden musste.

An einer Stelle fanden sich in der Geschwulst neugebildete quergestreifte Muskelfibrillen, an einer anderen Kernmassen, ähnlich der Körnerschicht der *Retina*. Ausserdem Knorpeltheile mit einem *Perichondrium* und Alveolen, die eine Aehnlichkeit mit denen der Luschka'schen Drüse hatten und Cysten mit epidermisartiger Auskleidung und papillären Excrescenzen auf der Innenfläche.

Herr Professor Virchow sprach sich selbst für die Möglichkeit der Entstehung aus der Steissdrüse aus.

No. 13./$_4$ Gemischtes Enchondrom. Angeborne Steissgeschwulst aus dem Museum der Anatomie zu Jena. (Die Angaben über die Anheftung und die Umhüllungen der Geschwulst verdanke ich der Güte des Herrn Dr. Möller.) Das Präparat stammt von Stark und hat im neuen Kataloge die Nummer 175.

Mädchen, 40 cm. lang, bis auf den Sacraltumor wohlgebildet; dem Ansehen nach nicht völlig ausgetragen. Die Nägel ragen nicht bis zur Höhe der Fingerspitzen; die Genitalien zeigen ein Freiliegen und Vorragen der kleinen Schamlippen. An der Vorderseite des Geschwulstansatzes dicht unter der *Vulva* die Afteröffnung. Der durch einen früheren Schnitt weitgeöffnete *Tumor* stellt einen schlaffen Beutel dar, welcher vom Beckenausgange seinen Ursprung nimmt und von der ausgedehnten *Cutis* der Nachbarschaft überzogen ist. Dieselbe ist an der unteren Parthie des Sackes verdünnt und bräunlich gefärbt (vielleicht durch Druck an der Gefässwand). Der Beutel ragt noch jetzt bis an die Fersen herab, muss aber im uneröffneten Zustande noch grösser gewesen sein und die Grösse des Kopfes bei weitem überragt haben. Hinten bildet der Glutäalrand die obere Grenze der Geschwulst, die Wirbelsäule fühlt sich überall normal an.

Aus dem Schnitte wurde ein Stück der Geschwulstmasse herausgenommen und mikroskopisch untersucht.

Sie erschien als lockere fasrige Masse, in der, ähnlich dem Froschlaiche, zahlreiche, meist untereinander zusammenhängende, bläulich glänzende, schwach durchscheinende knorplige Knötchen, stecknadelkopf- bis erbsengross, suspendirt sind. An einzelnen Stellen bilden diese Knoten grössere dichter zusammenhängende Massen, an anderen sind sie kleiner, oft nur blättchenartig, so dass hier die lockere Fasermasse bei weitem überwiegt.

Tab. IX. Fig. 7. stellt die Abbildung eines kleinen Stückchens der Geschwulst dar, von einer Stelle, in welcher die knorplige Masse besonders überwiegend ist. Man konnte deutlich sehen, dass die dunklen homogenen Knöpfchen meist Enden von soliden untereinander zusammenhängenden Balken darstellen. Um diese Knöpfchen herum lag eine fasrige, vielfach zerklüftete Schicht, welche mit ihrer Masse auch die Zwischenräume in der Tiefe ausfüllt, so dass man schon mit blossem Auge erkennen konnte, dass die Geschwulst einem Schwamme glich, der aus zwei verschiedenen Geweben, die sich einander umstricken, gebildet ist.

Die festere glänzende Masse lässt sich mit dem Messer gut schneiden, und ziemlich leicht aus dem Fasergewebe herausheben. Sie besteht aus hyalinem Knorpel. (Fig. 8.) Man hat eine homogene Grundsubstanz, in der kleine eckige stark lichtbrechende kernhaltige einfach contourirte Zellen suspendirt sind. Stellenweise sind die Zellen so dicht gelagert, dass man die Grundsubstanz kaum zu sehen bekommt, an anderen Stellen liegen sie in weiteren Zwischenräumen von einander. Die Zellen stehen mitunter reihenartig geordnet, an den kolbigen Enden oft concentrisch. Essigsäure hat auf das Gewebe fast keinen Einfluss.

Das fasrige Gewebe zwischen diesen Knorpelmassen ist bindegewebig; theils derb, lockig, theils kernreich. Es lässt sich durch Essigsäure aufhellen, und zeigt dann deutlicher die kurzen spindelförmigen Kerne. (Fig. 9.)

Es gelang nur schwer das Bindegewebe vom Knorpel vollständig zu isoliren; selbst an den Stellen, wo in der Geschwulst das weiche fasrige Gewebe vorherrschend erschien, fanden sich stets neben den Faserzügen Plättchen oder Körnchen, in denen zahlreiche Kerne oder kleine Zellen mit homogener Grundsubstanz vorlagen.

Besonders deutlich war der Uebergang des Bindegewebes in das Knorpelgewebe an den Stellen, wo die faserige Masse fester an den knorpligen Knollen haftete (Fig. 10). Nach Aufhellung des Präparates mit Essigsäure konnte man das allmähliche Uebergehen der reihenweise gestellten Spindelzellen in die ohne Ordnung eingestreuten eckigen Knorpelzellen gut beobachten.

Ueber das Vorhandensein von Cysten konnte ich, bei dem kleinen Stücke Geschwulst, das mir zu Gebote stand, nichts Sicheres eruiren. Eine Andeutung davon gab die vielfache Zerklüftung der Fasermasse.

So weit meine Untersuchung.

Das Weitere ist Mittheilung des Herrn Dr. Möller. Er schrieb mir folgendes:

„Die Geschwulst sitzt nicht, wie wir anfangs glaubten, im *Canalis sacralis* an der *Dura mater* u. s. w. an, sondern an der vordern Fläche des Steissbeins und Kreuzbeins, entspricht somit ihrem Sitze nach den Geschwülsten, welche Luschka seiner Drüse zuschreibt, um so mehr, als eine ziemlich starke *Arteria sacral. med.* gerade von oben her auf sie übertritt. Sie ist an dieser Stelle befestigt durch die *Fascia pelvis*, die unmittelbar in ihre Umhüllung sich fortsetzt, und durch straffe Zellgewebsstränge, die von den Seitenrändern und der Spitze des Kreuz- und Steissbeines kommen. Auf der vordern Fläche war der *Anus* durch festes Bindegewebe mit der Umhüllung verbunden; Fasern des *Sphincter ani* jedoch habe ich auch mit dem Mikroskope nicht auf dem Balge entdecken können. Ein eigenthümliches Verhalten zu der Geschwulst zeigte beiderseits der *Glutaeus maximus*. Die untersten Bündel nämlich, welche sich an die *Linea aspera* ansetzen, erreichen nicht alle oben das Kreuz- und Steissbein, sondern strahlen zum Theil nach abwärts und rückwärts auf den Balg der Geschwulst aus. Man könnte sich das Verhalten grob-mechanisch so vorstellen, dass die Geschwulst, während sie durch ihr Wachsthum sich aus dem Becken herausdrängte, die untersten Fasern des *Glut. max.* von ihrem Ursprunge abgerissen und mit sich genommen hätte. Die Gesammtheit dieser Fasern besitzt in *c.* der Skizze (Tab. IX. Fig. 6.) einen ziemlich bedeutenden Querschnitt, so dass man geneigt sein kann, da ausserdem diese Fasern unter dem Mikroskope ein ganz normales Aussehen hatten, ihnen einen nicht ganz unbedeutenden mechanischen Einfluss auf die Geschwulst zuzuschreiben.“

„Ich eröffnete den Wirbelcanal am Lumbaltheile und führte eine Sonde ausserhalb der *Dura* ein, konnte aber mit derselben ohne Gewalt nicht weiter als bis zum Ende des Kreuzbeins vordringen. Hierauf exstirpirte ich die Bögen sämmtlicher unterhalb gelegenen Lenden- und Kreuzbein-

wirbel, wobei sich ergab, dass dieselben mit Ausnahme des untersten schon alle knöchern waren. Man erkennt in Fig. 6. ihre Querschnitte. Der *Hiatus sacralis* war auf die gewöhnliche Weise durch ligamentöse Masse geschlossen, *Dura spinal.* und *Cauda equina* von ganz normalem Verhalten.“ — Vergl. Tab. IX. Fig. 6. 7. S. 9. 10.

No. 14./5 Angeborne Steissbeingeschwulst, (auf dem Berliner Museum). No. 10467 Nach dem Katalog, p. 99. No. 19: „Zusammengesetztes Cystoid am Steisse eines Neugebornen.“

Mädchen, 21¾ Zoll lang, ausgetragen, gut entwickelt. Am Steisse eine kopfgrosse Geschwulst, mit dem charakteristischen Ansatze und der gewöhnlichen Afterverschiebung. Die Haut und die fasciösen Hüllen wie in den vorigen Fällen. Durch frühere Präparation ist die Geschwulst an mehreren Stellen freigelegt, und zum Theil aus ihrer Umhüllung herausgeschält. Man sieht vorn den verlängerten Mastdarm stellenweis frei präparirt und eingeschnitten, stellenweis noch von Fascie und *Levator ani* (?) bedeckt, so dass es den Anschein hat, als ob früher die Darmwand allenthalben von der Geschwulstmasse durch Fascie und *Levator ani* abgetrennt gewesen wäre. Glutäalmuskeln sehr verdünnt. Das untere Kreuzbeinende ist nach hinten verbogen, so dass die vordere untere Kreuzbeinfläche hauptsächlich den Ansatzpunkt der Geschwulst bildet. Die Masse selbst geht nicht in die Beckenhöhle hinein. Die Peritonäalgrenze ist normal, das *Peritonaeum* selbst nirgends durchbrochen. Därme ohne Abnormität. Die Geschwulstmasse bietet auf dem Durchschnitte den Anblick eines Cystosarkoms. Keine Knochen darin fühlbar.

No. 15./6 Wittich und Wohlgemuth. Sacralgeschwulst bei einer frühzeitigen Frucht. Monatsschr. für Geburtskde. 1855. p. 161

Die Mutter des betreffenden Kindes hatte während der Schwangerschaft einen fixen Schmerz in der rechten Seite des Leibes, der auf *Hydramnios* bezogen wurde. Es trat Frühgeburt ein, die mit spastischen Erscheinungen complicirt war. Der siebenmonatliche todtgeborene weibliche *Foetus* wurde durch geringen manuellen Zug entwickelt. Er war normal gebaut, bis auf eine Sacralgeschwulst, welche die Grösse des Kopfes weit übertraf, die Geschwulst ragte bis unter die Kniekehlen herab, war von *Cutis* bedeckt, entsprang unter Vorschiebung des Afters und Zurückbiegung des Steissbeins von den untern Kreuzbeinwirbeln. Die Haut, welche die Geschwulst einhüllte, zeigte vielfache Ein- und Ausstülpungen, die verschieden geformte, grössere und kleinere Geschwülste beherbergten. Die Abtheilungen der Geschwulst waren sehr verschieden. Einige zeigten seröse und gallertig angefüllte Cysten. Ein aus einer scheinbaren ovalen Hautlücke hervorragender sehr grosser Knoten war breiig, zeigte die Bestandtheile des Medullarcarcinoms und enthielt ein plattes, schuppenartiges Knochenstück, von dessen concaver Innenfläche weichere und derbere Stränge balkenartig die ganze Masse durchsetzten. Die Schuppe bestand aus wirklichem Knochengewebe. Verknöcherte Parthieen fanden sich auch noch in den Theilen der Geschwulst, welche in den Beckenraum hineinragten: sie waren meist von unregelmässiger Form, und standen mit dem derben Balkengewebe in continuirlicher Verbindung. Die Geschwulst hing zunächst mit dem Periost der Innenseite des schwanzförmig nach oben und aussen gebogenen *Os coccygis* innig zusammen. Die knorpligen, theilweise bereits verknöcherten Theile des letzteren waren durchaus normal. Der in der Beckenhöhlung befindliche Geschwulsttheil lag hinter dem *Rectum* und nur locker auf dem Kreuzbein auf; er hing bloss oben mit einem dünnen Stiele am Periost des *Os sacrum* fest. Seitlich von diesem Beckentheile der Geschwulst lagen die beiden Stränge des *Sympathicus*, dessen linkseitige Ganglien auffallend massenhafter entwickelt, einzelne feine Stränge zu den Decken

der Geschwulst abschickten. Die Lumbal- und Sacralnerven verliefen normal. Ernährt wurde die Geschwulst theils von der *Art. sacralis med.*, die sich unmittelbar in dieselbe fortsetzte, theils von zwei grösseren Gefässen, Aesten der *Arter. glutaea und ischiadica* (?). — Vergl. Tab. X. Fig. 1.

No. 16./7 Heschl. Hypertrophie der Luschka'schen Steissdrüse. — Oesterr. Zeitschr. für prakt. Heilkde. 1860. No. 14.

Ausgetragenes todtes Mädchen mit doppelter Hasenscharte, Wolfsrachen, *Atresia ani*, doppeltem *Uterus* und doppelter Scheide.

Beim Lospräpariren des Steissbeines vom Zellgewebe zeigte sich vor dem unteren Ende seiner Spitze ein wallnussgrosser, mit dieser durch etliche weisse Fäden zusammenhängender *Tumor*, an dessen vorderer Seite sich die Fortsetzung des *S romanum*, das übrigens mit *Meconium* angefüllt war, inserirte. Der untere Theil des Mastdarmes fehlte.

Der *Tumor* ähnelte im Aussehen einer Speicheldrüse, hatte eine durch seichte Kerben vielfach gelappte Oberfläche, röthlich graue Farbe, ziemliche Consistenz, eine rundliche von vorn nach hinten etwas abgeplattete Gestalt. Beim Einschneiden fanden sich mehrere hanfkorn- bis bohnengrosse *Cava*, mit einer cholesteatomartigen Masse erfüllt. Die Zwischensubstanz der *Cava* war Bindegewebe.

C. Tumoren ähnlicher Beschaffenheit wie die vorhergehenden unter A. und B., deren Verhältniss zum Spinalcanale oder zur Luschka'schen Drüse aber nicht festzustellen war.

No. 17./1 Angeborene Steissbeingeschwulst im Besitze des Herrn Doctor Selzer in Gera, der mir die Untersuchung gütigst gestattete. Leider erlaubte mir die Kürze der Zeit nicht, den vorliegenden Fall genauer zu untersuchen, ich musste mich daher nur auf kurze Notizen beschränken. Tab. X. Fig. 2. giebt die Umrisse der Geschwulst und des Kindes.

Das Kind ist ein ausgetragenes Mädchen, das von gesunder Mutter geboren wurde. Die Mutter stammt aus einer gesunden Familie, und hat ausserdem noch zwei normale Kinder geboren, welche noch am Leben sind. Die Geburt des missstalteten Mädchens erfolgte nach normaler Schwangerschaft, war aber wegen der Geschwulst am Steisse des Kindes so erschwert, dass Dr. Selzer einen starken Zug zur Entwickelung anwenden musste. Das Kind lebte nur $^3/_4$ Stunden lang und starb „apoplektisch".

Die Geschwulst ist etwa dreimal so gross als der Kopf des Mädchens, hat dieselben Verhältnisse in Bezug auf Bedeckungen und Anheftung wie die oben beschriebenen Fälle. Wirbelsäule normal. Das untere Kreuzbeinende verliert sich in den Stiel der Geschwulst, so dass eine Ausrottung derselben ohne gleichzeitige Verletzung der *Dura mater* am *Hiatus sacralis* nicht möglich wäre. Die Glutäalränder überdecken den obersten Theil des *Tumor*.

Der Mastdarm verläuft an der vorderen Fläche der Geschwulst, an deren Hülle locker angeheftet, und reicht von der Steissbeinspitze bis unter die Symphyse, unter welcher die Afteröffnung liegt.

Auf dem Durchschnitte zeigt die Geschwulstmasse ein fasriges vielfach zerklüftetes Aussehen.

Hände und Füsse des Kindes normal. Im Wirbelcanale Reste einer *Meningitis spinalis* (?).

No. 18./2 Congenitale Steissbeingeschwulst (auf dem Berliner Museum). No. 11630. Nach dem Katalog, p. 99. No. 40: „*Tumor cystoides glutaeus congenitus.*"

Mädchen, 14 Zoll lang, wohlgebildet, nicht völlig ausgetragen. Vom *Perinaeum* entspringt ein faltiger Beutel, der denselben Ansatz und dieselben Verhältnisse zeigt wie der vorhergehende Fall.

Die Afteröffnung liegt vorn, dicht unter den Genitalien. Die Wirbelsäule, soweit man sie durchfühlen kann, normal. Der *Tumor* hat noch jetzt die Grösse des Kopfes; doch lässt sich aus seinen Falten schliessen, dass er früher bei weitem grösser gewesen sein muss. Er ragt bis zu den Hacken hinab. Die bedeckende Haut ist im untersten Theile sehr verdünnt und missfarbig.

Duch einen Schnitt erkennt man, dass eine fasrige cystoide Masse den Hauptbestandtheil der Geschwulst ausmacht.

No. 19./$_3$ Angeborne Steissbeingeschwulst (auf dem Berliner Museum). No. 2999. Nach dem Katalog, p. 98. No. 16: „Ausgetragenes Kind mit einer grossen Geschwulst am Steissbeine, worin eine parenchymatöse Substanz."

Wohlgebildetes Mädchen, 19 Zoll lang. Nabelstrang normal. Nägel etwas den Rand der Finger überragend. Afteröffnung dicht unter der *Vulva*, an der Vorderseite der Geschwulst. Dieselbe ist grösser als der Kopf, härtlich anzufühlen, birnförmig, mit dem schmäleren Ende allseitig das untere Kreuzbeinende umgreifend. Bedeckungen: Haut, Zellgewebe, fibröse Hülle, welche die Anheftung an das Kreuzbeinende vermittelt. Das Kreuzbein zeigt keine Dislocation nach hinten, und hat auch auf seiner Rückseite am *Hiatus* Anheftungspunkte für die fibröse Kapsel des *Tumor*. Von beiden Seiten her lässt sich derselbe leicht aus seiner Verbindung mit dem Mastdarme herausschälen, so dass man einen deutlichen *Levator ani* zu Gesicht bekommt, der zwischen beiden eine Scheidewand bildet. Die *A. sacralis media*, stricknadelstark, geht zum Ansatz des *Tumor*. Grenzstränge des *Sympathicus* und Ganglien auf der innern Kreuzbeinfläche gut sichtbar, Ganglien nicht abnorm vergrössert.

Das knorplige Steissbein im fibrösen Ansatze des *Tumor* wie eingepackt. Seine Entfernung vom After beträgt kaum $^1/_2$ Zoll.

Spinalcanal normal. Keine *Spina bifida* vorhanden. Zusammenhang des *Tumor* mit der *Dura mater* nicht deutlich, jedoch schien es als ob einige kleine cystoide Bälge im Zusammenhange mit den Umhüllungen des Rückenmarkes ständen. Von oben her konnte man mit einer Sonde nur bis an die Geschwulst, aber nicht in dieselbe hinein gelangen.

Das äussere Aussehen der Geschwulst entsprach dem eines cystoiden Sarkomes.

No. 20./$_4$ Angeborne Steissbeingeschwulst (auf dem Berliner Museum). No. 6012. Nach dem Katalog, p. 98. No. 17: „Reifer *Foetus* mit einer grossen, am Steissbein hängenden Geschwulst, worin Knorpel- und Knochenstücke, Hydatiden und eine weiche Substanz lagen." (Rudolphi).

Männliches, 14 Zoll langes Kind, gut entwickelt, bis auf die Geschwulst normal. Hodensack leer. Die Geschwulst hat die Grösse des Kopfes, ragt etwas über die Kniekehlen hinab.

Die Haut ist auf dem *Tumor* an manchen Stellen so verdünnt, dass sie daselbst als eine dünne durchschimmernde, vorgebuchtete Membran erscheint, durch welche man die darunter liegende Geschwulstmasse erkennen kann. Wirbelsäule normal. Beim Präpariren liess sich die Geschwulst, die bis auf einen kleinen Schnitt ganz unverletzt war, von der Haut ganz isoliren, und darunter eine dünne Zellgewebshaut abheben. Der Stiel der Geschwulst bestand aus einer fibrösen Membran, die allseitig das Kreuzbeinende umfasste und sich in das Periost verlor. Er konnte mit dem Finger allseitig umgangen werden.

Beim Freilegen der *Processus spinosi* zeigte sich nirgends *Spina bifida*, doch schien es, als ob die letzten Fortsätze der *Dura mater* mit der Geschwulst selbst zusammenhingen. Kreuzbein nicht verkrümmt. *Levator ani* zwischen Mastdarm, der nur um $^1/_4$ Zoll verlängert ist, und *Tumor* deutlich

sichtbar. *Arteria sacralis media* vergrössert, zur Geschwulst gehend. Grenzstränge des *Sympathicus* und Ganglien ohne abnormes Verhalten.

Die Schnittfläche zeigt eine cystoide faserige Masse.

No. 21./5 Busch. Steissbeingeschwulst. Tod nach drei Tagen. Gemeinsame deutsche Zeitschrift für Geburtskunde 1829. Bd. IV. p. 1.

(Busch hat vier Fälle beobachtet, die er ganz wie Meckel deutet, bei denen er also einen Zusammenhang mit dem Spinalcanale annimmt. Einen davon hat er genauer beschrieben).

B. wurde 1822 zu einer Gebärenden gerufen und musste starke Tractionen anwenden, um das mit dem Steisse noch festsitzende Kind zu entwickeln. Das Hemmniss war durch eine kopfgrosse Kreuzbeingeschwulst gegeben, die kuglig, uneben war, eine violette Farbe hatte, und stellenweise Fluctuation zeigte. Nach drei Tagen starb das Kind unter Convulsionen. Bei der Section zeigte sich, dass man eine zusammengesetzte Cystengeschwulst vor sich hatte, die in der Mitte mit dem Spinalcanale zu communiciren schien.

No. 22./6 Slevogt. Maligne Steissgeschwulst (?). Tod. Osiander's Entbindungskunst. I. 3 p. 757. *S. programma de partus impedimentis. Jenae*, 1704.

Das mit der Zange entwickelte Kind war durch eine Steissgeschwulst verunstaltet, die das Geburtshinderniss abgegeben hatte. Das Kind starb am siebenten Tage. Die Geschwulst zeigte beim Durchschnitte eine scirrhöse drüsige Masse.

No. 23./7 Gemmil. Steissbeingeschwulst. Todtgebornes Kind. Meckel, path. Anat. I. p. 371. *Medical essays*, Vol. V. P. 1. No. 37. p. 361.

Gemmil fand am unteren Ende des Stammes eines neugeborenen, ausgetragenen Kindes eine Geschwulst, die grösser als das Kind selbst war, von der Haut der Schamgegend und des Afters bedeckt ward, und aus, mit Wasser gefüllten häutigen Abtheilungen bestand, ähnlich einer Citrone. In der Mitte eine harte fleischartige Substanz.

No. 24./8 Schuhmacher. Sarkom. Todtgeborenes Kind.

Schuhmacher beobachtete eine sarkomatöse Sacralgeschwulst, nach Veling a. a. O. p. 21. Leider konnte ich das Buch, in dem genauere Angaben niedergelegt sind, nicht bekommen:

Herrlich, Geburtshindernisse von Seiten des Kindes. Würzburg, 1836. Inauguraldissertation.

No. 25./9 Otto. *Monstrum humanum tumore magno sarcomatoso ad nates deformatum. Monstr. sexcent. descript. anatom.* Breslau, 1841. p. 329. No. 589.

Weiblicher siebenmonatlicher *Foetus*, durch ein grosses Sarkom ausgezeichnet, auf dem er, wie auf einem Kissen, sitzt; hydropisch, auch der Nabelstrang dick und gelatinös. Sarkom so gross, wie Kopf und Rumpf. Bei einem tiefen Einschnitt zeigt es sich eingetheilt in zwei Lappen, wird von normaler, nur etwas verdünnter Haut umgeben. Der *Tumor* hängt am Kreuz- und Sehwanzbein, den Hinterbacken und *Perinaeum* zwischen die Füsse herab, die dadurch auseinander gedrängt sind. Kreuz- und Schwanzbein klein und knorpelig. Glutäen atrophisch. *Anus* und *Vulva* nach vorn getrieben. Substanz des *Tumor* sarkomatös, aus grösseren und kleineren Knoten verschiedener Form zusammengesetzt, die durch gefässreiches Zellgewebe mit einander verbunden sind. Die Knoten bestehen aus Zellgewebe und Gefässchen, und haben kleine, lymphehaltige Höhlungen.

No. 26./10 Otto. *Monstrum humanum magno sarcomate prope nates deturpatum. Monstr. sexc. descript. etc.* p. 329. No. 590.

Männlicher, achtmonatlicher *Foetus*, dem vorhergegangenen sehr ähnlich.

Der *Tumor* hat denselben Sitz, dieselbe Form, Grösse und Structur; der *Anus* ist nach vorwärts getrieben. Eingeweide der Brust und des Bauches normal. Der *Tumor* ist von der ausgedehnten Haut eingehüllt, und ausserdem mit einer eigenen fibrösen Kapsel versehen. Seine Masse gallertig, sarkomatös, einem Medullarsarkom sehr ähnlich.

No. 27./11 Otto. *Monstrum humanum tumore prope nates deturpatum. Monstr. sexc. descript. etc.* p. 330. No. 591.

Weiblicher achtmonatlicher *Foetus*, mit einem doppelt-kopfgrossen *Tumor* am *Os sacrum*, den Hinterbacken und dem *Perinaeum*.

Der *Tumor* hat eine runde unebene Gestalt, ist von den allgemeinen Hautdecken bekleidet, die auf der Höhe sehr dünn und eingerissen sind, so dass der Geschwulstinhalt daselbst vortritt. *Anus* vorgetrieben. Der *Tumor* hängt durch fibröses festes Zellgewebe an dem Kreuz- und Schwanzbein an, ebenso mit dem gesammten Zellgewebe zwischen *Perinaeum* und *Rectum* zusammen. Die hier liegenden Muskeln sind verdünnt. *Medulla spinalis* normal, ebenso der Verlauf der *Cauda equina*. In der etwas erweiterten unteren Kreuzbeinöffnung und auf der hinteren Fläche des Schwanzbeines liegen auf den Nervenfäden mehrere kleine, schleimhaltige Blasen, die in den grossen *Tumor* übergehen. Der *Tumor* besteht aus Zellgewebe, hat grosse, mit grauem und rothem Schleim gefüllte Cysten, nur wenig dünne Gefässe. Eingeweide normal.

No. 28./12 Otto. *Monstrum humanum sarcomate magno ad nates deformatum. Monstr. sexc. descript. etc.* p. 330. No. 592.

Reifes, weibliches, gut genährtes, sonst wohlgestaltetes Kind.

Der *Tumor* ist grösser, als der Kopf des Kindes, von dünner Haut umgeben, die auf der Höhe wie eingerissen und von der Geschwulst durchbohrt erscheint. Sitz wie bei den vorigen. Form halbkugelig, nicht eingeschnitten oder getheilt. *Os sacrum* und Schwanzbein, *Musc. glutaei*, an die der *Tumor* angewachsen, in der Entwicklung zurückgeblieben. Unter der Haut noch eine dünne Zellgewebskapsel. Die Masse einem Medullarsarkom ähnlich. Eingeweide normal.

No. 29./13 Otto. *Monstrum humanum sarcomate magno circa nates deformatum Monstr. sexc. descript. etc.* p. 330. No. 593.

Männlicher, achtmonatlicher *Foetus*, sonst wohlgebildet. *Tumor* kopfgross, rund, und von dünner Haut eingehüllt. Sitz wie bei den vorhergehenden Fällen. Masse sarkomatös.

No. 30./14 Otto. *Monstrum humanum tumore cystico ad nates deformatum. Monstr. sexc. descript. etc.* p. 330. No. 594.

Männlicher, siebenmonatlicher *Foetus*, sonst normal. Sarkomatöser *Tumor*, grösser als der Kopf. Sitz derselbe, wie bei den vorhergehenden.

Unter der umgebenden verdünnten Haut liegt ein fester, geschlossener Sack, der in drei Abtheilungen geschieden ist, mit lymphartigem Inhalt. Der obere Theil, der durch Zellgewebe an die vordere Seite des Kreuz- und Schwanzbeines angeheftet ist, hat eine knochenartige Hülle, die höckrig, innen aber stachlig und stellenweis membranös ist. Bei Eröffnung des Sackes zeigten sich nach Entleerung einer eiweissartigen Masse Knochenstückchen, Fett, Haarlocken und zwei Zähne, die alle mit der Knochenhülle zusammenhingen. Die Zähne, in einen eigenen Sack eingeschlossen, bestanden aus Krone und *Pulpa* allein.

In den beiden anderen Cysten fand sich nur Lymphe. Eingeweide sonst normal.

No. 31./15 Holm. Angeborne Steissbeingeschwulst. Das Kind starb ein Jahr alt. Vrolik, *Tabulae ad illustrand. embryogenesin.* Amsterdam, 1849. Tab. 100.

Am 30. November 1846 wurde Holm in Amsterdam zu einer Zweitgebärenden gerufen, deren Kind bis auf die Hüften geboren war, sich aber nicht weiter entwickeln liess. Holm constatirte durch die manuelle Untersuchung, dass am Steisse des Kindes ein grosser *Tumor* aufsass, der den Geburtsverlauf hinderte. Er verordnete einen Aderlass, um eine Relaxation des Muttermundes zu bewirken und hatte die Genugthuung, bald nachher die Geburt vollendet zu sehen. Eine halbe Stunde danach ward die *Placenta* entfernt, der *Uterus* zog sich gut zusammen, das Wochenbett war normal.

Das Kind war weiblichen Geschlechts und trug am Steisse einen kopfgrossen, von normaler Haut bedeckten, *Tumor*, der mit einem schmäleren Ansatze an den unteren Kreuzbeinwirbeln sehr beweglich angeheftet war und stellenweise hart, stellenweise elastisch und fluctuirend sich anfühlen liess. Holm hielt die Geschwulst für eine Intrafötation und sah von einer Operation ab, da er eine Communication mit dem Wirbelcanale fürchtete, und die Art der Anheftung nicht genauer bestimmen konnte. Das Kind blieb auch anfangs gesund, wenn gleich der *Tumor* zusehends wuchs, starb aber ein Jahr später an einem unglücklichen Zufalle, der nichts mit der Steissgeschwulst zu thun zu haben schien.

Das Becken mit der Geschwulst wurde an Vrolik geschickt, welcher die genauere Bestimmung derselben, sowie die hierauf bezüglichen Abbildungen lieferte. Es zeigte sich, dass die Geschwulst durch einen fibrösen Strang mit dem Schwanzbeine und den unteren Kreuzbeinwirbeln zusammenhing und von dünnen Muskelfasern bedeckt war, die dem *Levator ani* anzugehören schienen. Der Mastdarm lag an der vorderen Seite des *Tumor*.

Die Bestandtheile der Geschwulst waren Fett, cruente Flüssigkeit haltende Cysten, einzelne quergestreifte Muskelfasern, Knorpel- und Knochenstückchen.

Auch Vrolik erklärt sich für eine Intrafötation. Da jedoch Muskeln, Knorpel und Knochen auch in anderen Neubildungen vorkommen können, und kein eigentliches fötales Organ aufgefunden wurde, so habe ich diesen Fall, der ganz besonders deutlich die Charaktere der Steissbeintumoren zeigt, mit hier eingereiht. — Vergl. Tab. X. Fig. 3. 4. 5. 6.

No. 32./16 Stanley. Angebornes Sacralsarkom. *Med. Chir. Transactions.* 1841. Vol. 24. p. 231.

Stanley beobachtete 1836 ein vier Monate altes Kind mit einem orangegrossen Sacraltumor.

Die Geschwulst wuchs mit dem Wachsthume des Kindes, das zwei Jahr alt an den Masern starb. Sie hatte einen Umfang von 14½″ erreicht und mass, von der Basis bis zum Gipfel 4½″. Die Basis war breit, bedeckte einen Hinterbacken und ging über das Kreuzbein weg bis zur andern Seite hinüber. Haut darüber normal, nur von zahlreichen Venen durchzogen, ungleichmässig hart anzufühlen. Druck konnte die Geschwulst nicht verkleinern. Durch die Mastdarmuntersuchung fand man, dass sich ein Theil der Geschwulst in's Becken erstreckte. Beim Schreien ward die Geschwulst gespannter, so dass an eine Communication mit dem Spinalcanale gedacht wurde. Doch waren keine Druckerscheinungen auf das Nervensystem nachzuweisen.

Wegen des Zusammenhanges mit der Bauchhöhle und möglicher Weise des Spinalcanals sah Stanley trotz Blizard's Zureden von der Operation ab. — Die Section zeigte in dem *Tumor* verschiedene Gewebe. Ein Theil war solid, ähnlich einem Uterusfibroid. Eine andere Portion enthielt zwei Cysten, eine die andere einschliessend, mit membranösen Wandungen, von fibröser fester Textur. In jeder Cyste war durchsichtige, gelbe Flüssigkeit. Ein fester Theil erstreckte sich durch die untere Beckenapertur in die Beckenhöhle hinein auf der rechten Seite, *Rectum* und Blase etwas com-

primirend. Mit dem Kreuzbein hing die Geschwulst nur durch lockeres Zellgewebe zusammen. Sacralcanal vollständig geschlossen; keine Communication mit dem Rückenmarkscanale vorhanden.

Das Präparat befindet sich im *Museum of Bartholom. Hosp.* — Vergl. Tab. X. Fig. 7.

No. 33./17 Snell. Sarkom. (?) Exstirp. Heilung. Nassauische Jahrb. 1853. p. 244.

Sarkomatöse Geschwulst am *Anus* eines neugebornen Kindes, die, von der Grösse einer starken Haselnuss, mit ziemlich breiter Basis aufsass, und die Kothentleerung fast gänzlich hinderte. Snell exstirpirte die Geschwulst mit dem Messer, nachdem er sie hervorgezogen hatte. Blutung sehr bedeutend. Vollständige Heilung.

No. 34./18 Pitha. Cystengeschwulst. Ligatur. Tod. Bair. Intelligenzbl. 1857. No. 18. p. 220. — Lotzbeck, p. 55.

Ein angeborner kindskopfgrosser *Tumor* sass am Gesässe eines 1½ jährigen, sonst gut entwickelten Mädchens, und wuchs allmählich so bedeutend, dass die Mutter Abhülfe verlangte. Er schien unterhalb der Gesässmuskeln aus der Beckenhöhle vorzukommen, und war an seiner grössten Wölbung geröthet. An zwei rundlichen, von einer soliden Masse begrenzten apfelgrossen Stellen konnte man deutliche Fluctuation fühlen. *Spina bifida* liess sich mit Wahrscheinlichkeit ausschliessen, da sich kein Zusammenhang mit der Wirbelsäule zeigte, das Kind bisher stets gesund war, und keine Functionsstörungen darbot. Probepunctionen ergaben die Anwesenheit eines flüssigen Inhalts. Deshalb ward zuerst die Verkleinerung durch Entleerung der Flüssigkeit, und dann die Ligatur beschlossen.

Mit dem Bistouri wurden zuerst die Cysten geöffnet, aus denen sich trübe Flüssigkeit entleerte. Der Schnitt wurde dann erweitert, und dadurch ein grosser Hohlraum frei gelegt. Nachdem der Mastdarm genau untersucht war, und man sich überzeugt hatte, dass keine Gedärme vorlagen, wurde die Geschwulst in der Mitte ihrer Höhe ringsum mit dem Messer umgangen und die Hautdecke gegen die Basis lospräparirt, so dass eine Hautkappe die Geschwulst noch bedeckte. Blutverlust gering. Da das Bindegewebe der Basis zahlreiche und starke Gefässe, die zum Theil stark bluteten, enthielt, so ward rasch eine Fadenligatur um die Basis und eine zweite durch den Stiel mit doppeltem Faden gelegt und zugezogen.

Während der Operation fiel das Kind öfters in Ohnmacht. Herbeiführung des Schlafes und bekämpfung der Anämie war Hauptsache der Behandlung. Doch trat der Tod schon 24 Stunden nach der Operation ein.

Die Section zeigte, dass der Mastdarm theilweise mit der Geschwulst fest und innig verwachsen war, und die Beinhaut des Steissbeines unmittelbar in die Geschwulst überging. Wirbelsäule und *Medulla* waren normal. Der centrale Stiel, der hart am Kreuzbeine von der Ligatur durchstochen war, erwies sich sehr dünn, und es hätte von dieser Seite dem Gelingen nichts im Wege gestanden. — Festes mit Fett durchsetztes Gewebe (fibröses Lipom), dessen Masse hie und da von weissen fibroiden Bindegewebssträngen durchzogen war, befand sich unter der allgemeinen Decke von einer 2—3‴ dicken, festen, fibrösen Kapsel umschlossen, die ziemlich gefässreich war. Zwischen dieser äusseren Bindegewebshülle und der eigentlichen Hauptmasse lagen mehrere grössere, *Serum*haltige, und kleinere theilweise verfettete Cysten, die hie und da mit einander communicirten. In der Mitte der Geschwulst, von derbem fibrösen Gewebe eingeschlossen, fand man kleine unregelmässige Knorpel- und Knochenstückchen ohne besondere Form.

No. 35./19 Brak. Steissbeingeschwulst. Tod. *Descriptio tumoris, qui in foetu est repertus. Dissert. inaugural.*, Marburg 1857.

Die Mutter, 26 Jahr alt, zweitgebärend, (das erste Kind starb ein Jahr alt), hatte in der Schwan-

gerschaft einen Stoss erlitten. Geburt erschwert. Das Kind (Mädchen) musste künstlich entwickelt werden, kam asphyctisch zur Welt, erholte sich dann, starb aber nach ¼ Stunde. Es hatte eine Geschwulst, die aus fibrösen Massen, Knochenstückchen, und Cysten mit Flimmerepithel bestand, und den After nach vorn dislocirt hatte. Sie erfüllte die Bauchhöhle und ragte aus der Beckenhöhle vor. Die letzten Kreuzbeinwirbel waren zerstört, das Schwanzbein dislocirt. Der Untersucher glaubt, dass die Geschwulst vom unteren Kreuzbeinende ausgegangen sei.

No. 36./$_{20}$ Förster. Fötales Cystosarkom der Sacralgegend. Würzburger Verhandl. X, 1. 42.

Ein achtmonatlicher mit einer Sacralgeschwulst behafteter weiblicher *Foetus* kam lebend zur Welt, starb aber bereits sieben Stunden nachher. Bei der ziemlich schwierigen Extraction riss die dünne Haut an einer Stelle der Geschwulst ein; aus der nicht ganz 1″ langen Wunde floss bei jeder Berührung dunkelrothes Blut aus. Der *Foetus* war sonst normal, wohlgebildet, gut genährt. Die Geschwulst in der Sacralgegend war 5″ 6‴ lang, 4″ 9‴ dick, der grösste Umfang lag nicht in der Mittellinie, sondern auf der linken Seite. Der *Tumor* prominirt nach unten, hinten und vorn, so dass der *Foetus* darauf zu reiten scheint; After und *Perinaeum* nach vorn gedrängt.

Die Haut auf der Geschwulst ist mässig gespannt, glatt und dünn, am untern und hintern Theile aber bis zu einem sehr zarten Blättchen verdünnt, excoriirt, und an einer Stelle eingerissen; aus dem Risse quellen Blutklumpen heraus. Die Masse fühlt sich weich, fleischig an und sitzt im Zellgewebe über dem unteren Drittel des *Os sacrum*. Keine Verbindung mit dem Wirbelcanale und dessen Häuten.

Auf dem Durchschnitte hatte man das Ansehen eines Cystosarkoms. Die Cysten erschienen zusammenhängend. Nach der Beschaffenheit der Scheidewände zu schliessen, waren sie früher getrennt, und begannen dann durch Druckatrophie der Scheidewände zu communiciren. Sie waren mit Blut gefüllt, wahrscheinlich vom *Trauma* her. Dabei hirnmarkähnliche Masse, in der sich aber Nervenelemente nicht mit Sicherheit nachweisen liessen. In die grossen Cysten ragten gestielte einfache, oder traubige Massen, welche die Cystenmembran vor sich herschoben und aus weichem, mit kleinen Cysten durchsetzten Parenchym bestanden, das sich ausserdem in breiten oder schmalen diffusen Lagen um die Cysten legte. Ausser den Cysten waren in dem fleischig-drüsigen Parenchym noch hirsekorngrosse Knorpelstückchen eingebettet. Von Fötusresten fand sich keine Spur.

Vergl. Tab. X. Fig. 8. u. 9.

No. 37./$_{21}$ Voss. „Höchst merkwürdige Geschwulst bei einem Neugebornen.“ (Cystosarkom?) Tod. Behrend's Journal f. Kinderkrkh. 1859. p. 144.

Tumor coccygeus, kindskopfgross, bei einem Mädchen beobachtet, das gleich nach der Geburt starb. Am Ende der Geschwulst eine kupferschillinggrosse Oeffnung, die in eine kleine Höhle führt, aus der blutige Flüssigkeit aussickert. Die Oberfläche des *Tumor* ist uneben, aus kleineren und grösseren Knoten bestehend, von denen manche fluctuiren. Die Geschwulst selbst geht sowohl von der vordern Fläche des *Os cocc.* als auch von dem untern Theile des *Os sacrum* aus. Hinten und etwas an den Seiten bedeckten beide *Glutaei* und weiter unten einzelne Fasern des *Levat. int. recti* dieselbe. Vorn und mit ihr verbunden liegt das *Rectum*. Die Geschwulstmasse ging durch das Becken in den Leib, fast bis zur Leber, war vom Bauchfelle bekleidet, und durch lockeres Bindegewebe mit der Wirbelsäule verbunden. Die schwappenden Parthieen enthielten eine seröse, blutige Flüssigkeit, ebenso der grosse, im Leibe liegende Theil; daneben eine Masse, die der Hirnsubstanz einer Frucht glich. Die festeren Theile der Geschwulst hatten auf dem Durchschnitte ein encephaloidartiges Aussehen.

Nachdem der unterste Theil des Klumpens macerirt war, liessen sich viele kleine Knochen her-

auspräpariren, die sich jedoch nicht mit irgend einem Theile des menschlichen Körpers vergleichen liessen. Die hirnähnliche Substanz enthielt viel Capillaren, bestand aus Kernen, etwas grösser als Blutzellen, feingranulirt, sowie aus kleineren Zellen mit Kernen, mehr den Hirnzellen (?) ähnlich.

No $38./_{22}$ Strassmann. Cystosarkom mit Knorpel und Knochen. Geburt verzögert. Tod. Monatsschr. f. Geburtskde. 1861. Juli. Bd. XVIII. H. 1. p. 1.

Die Mutter des Kindes hatte schon mehrere Kinder geboren und in der letzten Schwangerschaft keinen Schaden erlitten. Die Geburt war erschwert, so dass starke Tractionen nothwendig wurden. Das Kind starb nach wenig Athemzügen. Die Section, acht Stunden darauf in der Berliner geburtshülflichen Klinik gemacht, ergab Folgendes:

Ein nicht ganz ausgetragenes, aber gut entwickeltes Mädchen, $15\frac{1}{2}''$ lang. Starkes Oedem an der Nabelschnur.

Sacralgeschwulst, bei aufrechter Stellung die Fersen $1\frac{1}{2}''$ reichlich überragend, in die umgebende Haut übergehend, länglich oval, derb, fast kugelig, auf der Oberfläche leicht höckerig. After nach vorn gedrängt, unter der Schamspalte an der Symphyse liegend. Mastdarm beträchtlich gedehnt. Beine aus einander gedrängt, so dass das Kind auf der Geschwulst reitet.

Längsdurchmesser der Geschwulst $5\frac{1}{2}''$, der quere fast eben so gross, Umfang $18''$. Haut stellenweise verdünnt, am untern Ende eingerissen, wahrscheinlich während der Geburt. Ausserdem kleinere Risse, die vielleicht schon älter und nicht traumatischen Ursprungs sind; aus ihnen ragt verkalkte Masse vor. Andere Stellen zum Durchbruch vorbereitet, verdünnt, durchscheinend; an diesen Stellen verschieden grosse Cysten, welche die höckerige Oberfläche bedingen.

Die Durchschnittsfläche markig, grauröthlich, gefässreich, von Bindegewebssträngen durchsetzt. Diese bilden ein Stroma für eingelagerte, markige Masse mit kleineren und grösseren Cysten. Dazwischen hyaliner Knorpel, meist rundliche Knoten darstellend. Verkalkungen in grosser Menge, doch nie in grösserem Umfange (kohlensaurer Kalk, kein Knochengewebe; auch Cysten mit verkalktem Inhalt).

Die Markmasse bestand aus homogenen, stark lichtbrechenden Körperchen, in denen sich Kern und Membran nicht trennen liessen. An einzelnen Stellen Bindegewebe, kreisförmig geordnet, eben solche Körperchen enthaltend, (Anfang der Cystenbildung).

Keine fötalen Theile vorhanden.

Ein Theil der Geschwulstmasse lag in der Excavation des *Sacrum* und war von der Bauchhöhle aus fühlbar; *Rectum* vorgedrängt, kein Defect in Wirbelsäule und Kreuzbein; *Os coccygis* nach hinten gedrängt, an dessen Spitze die Geschwulst angeheftet. *Hiatus* geschlossen, Meningen, *Cauda* normal.

No. $39./_{23}$ Bartscher. Cystofibroid. Exstirpation. Heilung. Monatsschr. für Geburtskde. 1861. Bd. XVII. 2. p. 121.

Bartscher wurde am 11. April 1837 zu einer *Primipara* gerufen. Sie gebar mit Hülfe der Zange einen kräftigen Knaben, der einen grossen Sacraltumor trug. Derselbe begann von der *Synchondrosis sacro-iliaca* rechterseits, deckte die ersten falschen Wirbel des *Os sacrum* bis über den *Hiatus sacralis* nach links und erstreckte sich nach unten über die *Ossa coccygis* in die Aftergegend. Der eigentliche Stiel der Geschwulst hatte den halben Umfang des *Fundus* derselben, welcher bis an die Diaphyse des *Femur* reichte. *Anus* und Geschlechtstheile nach vorn gedrängt.

Tumor durchweg hart anzufühlen, nirgends Fluctuation; nur am tiefsten Theile war er höckerig, im Uebrigen gleichmässig hart; er schmerzte bei Druck nicht, war nicht reponibel, nicht durchscheinend. Der Stiel sass nicht fest auf, sondern war mässig verschiebbar; einzelne harte Theile, wie bei einer Intrafötation, waren nicht durchzufühlen. Da der *Fundus* zu excoriiren begann, wurde am

11. Tage die Exstirpation der Geschwulst vorgenommen. Um möglichst viel Haut zu sparen, wurden auf dem Rande des Stieles zwei halbmondförmige Schnitte bis auf die *Fascia sacralis* geführt, die Haut vom Rande, wie beim Manschettenschnitt abpräparirt, und der Stiel mit wenigen Messerzügen getrennt. Beträchtliche Blutung aus drei Arterienstämmen, keine Unterbindung; es wurden die möglichst reichlich erhaltenen Hautränder mittelst der *Sutura circumvoluta* zusammengenäht, und ein Compressionsverband angelegt, worauf die Blutung stand.

Die Geschwulst wog sechs Unzen (alt Gewicht), war bedeckt von der Haut, Zellgewebe, und einer der *Albuginea* des Hodens ähnlichen Membran. Von oben bis unten gespalten zeigte sich ein festes, fibröses Gewebe, in dessen Mitte eine einzige Cyste sich befand, die mit einer knorpelartigen Membran ausgekleidet war, und etwa zwei Unzen eines serösen, trüben Fluidums enthalten mochte. Die Aussenschicht der fibrösen Masse war unregelmässig verfilzt, die Innenschicht bestand aus concentrischen Lagerungen, deren Centrum die kleine Cyste bildete. Die Innenschicht war knorpelig hart, so dass die concentrische Lagerung verbunden mit der knorpeligen Beschaffenheit leicht an Enchondrom denken lassen konnte; doch erwies nähere Untersuchung durchweg fibröse Masse.

Die ziemlich beträchtliche Wunde war in zwölf Tagen völlig geheilt; Reaction nicht sehr bedeutend; vollständige Genesung.

No. 40./$_{24}$ Gruber. Cystosarkom (?). Exstirpation. Tod. Hamb. Zeitschr. für gesammte Medicin, 1840. Bd. 13. p. 514. — Neue Zeitschr. für Geburtskde. 1842. Bd. 12. p. 128.

Das ausgetragene Mädchen brachte eine Sacralgeschwulst mit auf die Welt, welche doppelt so gross als der Kopf war, und mit schmaler Basis hinter dem stark nach vorn gedrängten After am untern Kreuzbeinende aufsass. Die Exstirpation der Geschwulst hatte nach zwölf Stunden den Tod des Kindes zur Folge. Die Untersuchung zeigte, dass das *Os cocc.* in die Mitte des Geschwulststieles hineinging, die Geschwulst selbst wurde nicht genauer untersucht, soll aber aus einer Masse bestanden haben, die zwischen Hirn- und Fettmasse die Mitte hielt. Ausserdem enthielt sie einige placentenartige Massen, kalkartige Ablagerungen und Cysten.

No. 41./$_{25}$ Elsässer. Cystosarkom (?). Tod. Württemberg. Correspondenzbl. 1858. Bd. 28. No. 4.

Angeborne Sacralgeschwulst aus hirnähnlicher, saftreicher Masse bestehend, mit communicirenden Cysten.

Das nicht ganz ausgetragene Kind starb gleich nach der Geburt.

No. 42./$_{26}$ Lotzbeck. Medullarcarcinom. Ligatur. Tod. Angeb. Geschwülste der hintern Kreuzbeingegend. München, 1858. p. 49.

Ein zweijähriger, ziemlich schwächlicher Knabe trug eine angeborne kopfgrosse, elastische, undeutlich fluctuirende, nicht schmerzhafte, breit aufsitzende Geschwulst an der Kreuzbeingegend. Die Hautbedeckung zeigte zahlreiche Venen. Bewegung der untern Extremitäten etwas gehindert. Die Geschwulst wurde als hühnereigrosser Knoten zuerst beobachtet, als der Knabe $\frac{1}{2}$ Jahr alt war. Bei der Exstirpation zeigte sich, dass sie sich in die Beckenhöhle hinein erstreckte; es wurde daher an der *Incis. ischiad. maj.* durch die Basis der Geschwulst eine Ligatur gelegt und oberhalb derselben abgeschnitten. Tod am nächsten Tage.

Die Geschwulst zeigte sich als Medullarcarcinom; in Lungen, Leber und Retromesenterialdrüsen ebenfalls Krebsknoten. Sie erstreckte sich unter Vorschiebung des *Rectum* bis zur Theilungsstelle der *Aorta descendens* am *Promontorium* hinauf.

No. 43./$_{27}$ Lotzbeck. Mädchen, todtgeboren (?), mit einem Cystocarcinom am Steisse. Präparat aus der Tübinger anatom. Sammlung. a. a. O. p. 49.

Ausgetragenes, neugebornes Mädchen mit einem flaschenförmigen *Tumor coccygeus*, welcher bis in die Mitte der Unterschenkel herabhängt, und den After nach vorn gedrängt hat. Die Geschwulst wird von der ausgedehnten *Cutis*, welche von starken Aesten der *Art. glutaea* durchzogen ist, überkleidet. Unten wird die Haut dünn und ist an einer Stelle von der frei zu Tage liegenden Geschwulstmasse durchbrochen. Nach Abziehung der nur locker angehefteten Haut im obern Theile zeigt sich, dass die Geschwulst durch einen strangförmigen Stiel mit dem Steissbein zusammenhängt und eine fibröse Hülle hat, welche continuirlich in das Periost des Kreuzbeins übergeht. Auf der rechten Seite bildet diese Hülle die Wand eines Hohlraums, zeigt auf dem Durchschnitt eine verdichtete cystoide Masse, während sich links davon cystoide Krebsknollen befinden. Die Geschwulst erwies sich unter dem Mikroskop als Carcinom.

No. 44./$_{28}$ Mauthner. Arch. für physiol. Heilkunde. Bd. XI. p. 141.

Neugebornes, sonst wohlgebildetes Kind mit einer faustgrossen Sacralgeschwulst, welches nach vier Wochen an Marasmus starb. Aus der unklaren und ungenauen Beschreibung erhellt nur so viel, dass eine faserige, fibroide, stellenweise verknöcherte, gefässreiche Masse die Geschwulst bildete.

Dagegen scheint mir die Beschreibung Wedl's (Histologie p. 538) denselben Fall zu betreffen und ersetzt durch Klarheit und Genauigkeit reichlich das, was man in der von Mauthner gegebenen vermisst. Danach wäre die Geschwulst ein Cystosarkom, vom Kreuzbeine ausgehend. Die vielfach mit einander communicirenden Cysten enthielten Flimmerepithel, und stellenweise papillöse Gebilde, die von der Cystenwand ausgehend in den Raum hineinwucherten. Grosser Reichthum von Gefässen. Die Geschwulst, welche gegen die Hautoberfläche protuberirte, ragte auch in die Beckenhöhle hinein.

Rokitansky, path. Anat. I. 224. erwähnt eine von Wedl beobachtete Cystengeschwulst mit Flimmerepithel, erklärt dieselbe aber für Intrafötation, so dass man nicht weiss, ob sich seine Angabe auf den vorliegenden Fall bezieht.

No. 45./$_{29}$ Mombert. Carcinom. Ligatur. Tod. Hohl, Geburten missgestalteter Kinder. Halle, 1850. p. 296.

Die Steissgeschwulst war ein Markschwamm, der vom Steiss- und Kreuzbeine entsprang, und in jedem Durchmesser $^3/_4$ Fuss gross war. Das ausgetragene Kind war sehr abgezehrt. Die Geburt leicht.

Nach der Originalmittheilung (Siebold's Journal, Bd. X. St. 3. p. 529.) wurde die Ligatur angelegt, um die Geschwulst zu entfernen, hatte aber den Tod des Kindes zur Folge. Bei der Erwähnung des Mombert'schen Falles giebt Hohl an, dass auch er ein siebenmonatliches Kind mit einer Cystengeschwulst zwischen Steissbein und After beobachtete. Die Section konnte nicht gemacht werden.

No. 46./$_{30}$ Beitter. Zeitschrift für Wundärzte etc. von Hahn und Heller, 1860. 4. Heft. p. 250.

Sacraltumor, welcher die Geburt verzögerte und Kunsthülfe erforderte. Das Kind starb zwei Tage nachher, nachdem sich bereits brandige Losstossung am *Tumor* eingestellt hatte.

Die Geschwulst wird als Speckgeschwulst bezeichnet, war kindskopfgross und hatte den After nach vorn dislocirt.

No 47./31 Schuh. Pseudoplasmen. 1854. p. 474.

Schuh sah bei einem Neugebornen eine faustgrosse stellenweise fluctuirende Geschwulst, fibröser Beschaffenheit, die mit dem Steissbeine in innigster Verbindung stand.

No. 48./32 Knopf. Steissgeschwulst. Ulceration. Tod. Deutsche Klinik, 1853. No. 42. Virchow's Archiv. Bd. XIII. (Arbeit von Gläser). — Lotzbeck, a. a. O. p. 31. — Canstatt's Jahresbericht für 1854. IV. p. 2.

1849 wurde ein Mädchen in Thüringen von gesunder Mutter auf normale Weise geboren. Es trug eine faustgrosse Sacralgeschwulst, die von normaler Haut, welche nur an einer Stelle excoriirt war, überzogen wurde. Bei Druck darauf hatte es keinen Schmerz.

Die Geschwulst wuchs so rapid, dass sie bald bis in die Kniekehlen hinabreichte, entzündete sich, brach auf und eiterte. Das Kind magerte unter Fiebererscheinungen ab und starb ½ Jahr alt. Die Geschwulst sass mit breiter Basis hinter dem After auf, und hatte das Steissbein so nach hinten gedrängt, dass dasselbe weit herausstand, und von dem nach vorn dislocirten After fünf Zoll entfernt war. Diese beiden Punkte und die Sitzknorren bildeten die Grenze des breiten Stieles. Die Geschwulst bestand aus einem weissen fibrösen *Stratum*, in das eine Menge verschieden grosser Cysten eingelagert war; eine Cyste war in die *Excavatio recto-uterina* hinaufgewachsen. Im Innern der Geschwulst Jauche- und Eiterheerde. Kein Zusammenhang mit dem Rückenmarke.

No. 49./33 Lehmann. Cystosarkom. Aus Kilian's Klinik. Deutsche Klinik, 1852. No. 18. — Albers, Wiener med. Wochenschr. 1851. No. 26. — Gläser, Virchow's Archiv, XIII. — Gilles, *De hygr. cyst.*, Bonn 1842.

Weibliches Kind, durch die Zange extrahirt, scheintodt geboren aber wieder belebt. Sacralgeschwulst, die bereits am zweiten Tage schwarze Flecken zeigte, aufbrach und missfarbige Flüssigkeit entleerte. Tod nach zwei Monaten. Wirbelsäule geschlossen, keine Communication mit dem Spinalcanale. Die Geschwulst sass am *Diaphragma* des Beckens und enthielt verschieden grosse Cysten, festes fibröses Gewebe; dazwischen fand sich sphacelöse Zerstörung. Die Section zeigte, dass man bis zur Innenfläche des *Os sacrum* hätte gehen müssen, um Alles zu entfernen.

Aus der Abbildung, welche in der Bonner Inauguraldissertation von Gilles gegeben ist, erkennt man, dass die Geschwulst keine einfache Cystenbildung, sondern wahrscheinlich ein Cystosarkom war.

No. 50./34 Günther. Nervenhaltige angeborne Kreuzbeingeschwulst. Exstirpation. Heilung. Weickart'scher Jahresber., Journal v. Walther u. Ammon, neue Folge, 1847. Bd. VII. p. 563.

Ein 20 Jahr alter Sägespänverkäufer hatte seit seiner Geburt eine rundliche, ¾″ im Durchmesser haltende, mit schmaler Basis aufsitzende Geschwulst zwischen dem Dornfortsatz des fünften Lenden- und ersten Kreuzwirbels. Sie war von normaler *Cutis* überzogen, die damit verwachsen erschien, und bei leichtem Druck unempfindlich. Durch stärkeren Druck oder Zug bekam aber der Patient einen sehr empfindlichen, vorübergehenden Schmerz durch beide untere Extremitäten, einem elektrischen Schlage gleich, dem sogleich Lähmung in diesen Theilen folgte. Die Geschwulst zeigte keine Fluctuation, fühlte sich derb an. Ausserdem litt der Kranke an einer Lähmung des *Musc. detrusor urinae.* Die erfolgreiche Exstirpation befreite den Patienten zugleich von diesem Blasenleiden. Das Gewebe der Geschwulst, welche von einer grossen Arterie ernährt wurde, war nach Prof. Hasse's Untersuchung, der damals in Leipzig war, fibröser Structur, und enthielt zwei Nervenfäden.

No. 51./$_{35}$ Schwartz. Cystosarkom. (?) Punction. Exstirpation. Tod. Veling, a. a. O. p. 13. — Rheinische Jahrbücher von Harless, 1823. VII. Heft. 3. p. 1.

Knabe mit einer angebornen breit aufsitzenden Sacralgeschwulst, die von einem Sitzknorren zum andern reichte, und fast die ganze hintere Fläche des Kreuzbeins bedeckte. Die Geschwulst erschien von rundlicher Form, mit kleinen runden Vorsprüngen, war von Haut bedeckt, zeigte Fluctuation und keinen Zusammenhang mit dem Spinalcanal.

Es wurde durch wiederholte Punctionen ein seröser Inhalt entleert, und dann eine theilweise Exstirpation ausgeführt, die den Tod des Kindes zur Folge hatte. Die Geschwulst bestand aus Cysten, die nur an einer Stelle fleischiges Ansehen hatten. Kein Zusammenhang mit dem Spinalcanale nachweisbar. — Wegen der fleischigen Masse glaube ich diesen Fall hierher und nicht zu den einfachen Hygromen (wie Strassmann es thut) zählen zu müssen.

No. 52./$_{36}$ Buxtorph. Cystengeschwulst. Defect der Wirbelsäule. Meckel's path. Anat. I. p. 371. — Veling, a. a. O. p. 21. — *Acta helvet.* T. VII. p. 108—111.

Schwierigkeiten bei der Geburt eines Kindes, durch eine Geschwulst bedingt, welche die Extraction erforderte. Die Geschwulst erschien als flaschenähnlicher Sack, der mit engem Halse am untersten Lendenwirbel entsprang, aus einer dicken festen Haut bestand und 1½ Maass Lymphe enthielt. Heiligen- und Steissbein nicht gebildet, an ihrer Stelle befanden sich im oberen Theile des Sackes 5—6 haselnussgrosse Hydatidenähnliche Körper.

No. 53./$_{37}$ Schmidt. Cystengeschwulst. Ulceration. Tod. Meckel's path. Anat. I. p. 372. — Hufeland's Journal. Bd. IV. H. 3. p. 147. Veling, a. a. O. p. 10.

Bei einem Mädchen, am 12. Novemb. 1803 geboren, hing eine grosse aus zwei Halbkugeln gebildete Geschwulst herab, die mit den allgemeinen Bedeckungen bekleidet, sich hinter dem vorgedrängten After bis nahe an die Schamtheile erstreckte. Die Geschwulst wuchs rapid, entzündete sich und ulcerirte. Nach zwei Monaten starb das Kind ohne operative Hülfe, unter Convulsionen. Die Geschwulst zeigte sich als Cyste mit einer fungösen Excrescenz, angefüllt mit Feuchtigkeiten verschiedener Art. Das *Os sacrum* fehlte; an seiner Stelle ein Wirbel mit Knorpelplatten.

No. 54./$_{38}$ Wertheim. Cystengeschwulst. Mangel des Kreuzbeins. Punction. Tod. Monatsschr. f. Geburtskde. 1857. Febr. Bd. IX. p. 127. — Mair's Journal für Kinderheilkunde, Wien 1858. II. 2. p. 23.

Die Mutter des neugebornen reifen Mädchens, welches den *Tumor* trug, hatte in der Schwangerschaft einen Stoss vor den Unterleib erlitten. In der *Placenta* fand sich ein zweiter viermonatlicher männlicher *Foetus*.

Das neugeborne Mädchen hatte an Stelle des Steisses eine runde, pralle, kindskopfgrosse Geschwulst, die an einzelnen braunröthlichen Theilen fluctuirte, und vom letzten Lendenwirbel ausging. Ein Einstich in dieselbe entleerte dickes dunkles Blut. Das Kind starb am achten Tage.

(Die Untersuchung und Beschreibung der Geschwulst ist höchst mangelhaft, und giebt über das Verhältniss zum Wirbelcanal eben so wenig Aufschluss, wie über die histologische Beschaffenheit. Es ist nur angegeben, dass sich fibröse Cysten vorfanden mit atheromatöser Masse, und dass die Wirbelsäule am letzten Lendenwirbel wie abgeschnitten erschien. Das *Os sacrum* und *Os coccygis* fehlten. Die unvollkommen ossificirten *Ossa innominata* hingen mit der Geschwulstmasse fest zusammen. Es wäre wohl möglich, dass man es hier mit abgeschnürten Hydrorrhachissäcken zu thun hätte, und

ich würde auch diesen Fall unter die Fälle von abgeschnürten Hydrorrhachissäcken gestellt haben, wenn hier nicht von mehreren Cysten die Rede wäre).

No. 55./$_{39}$ Pabst. Cystocarcinom. Erschwerte Geburt. Tod. Veling, a. a. O. p. 21. — Allgemeine medizin. Zeitung 1832.

Geburt schwierig. Das Kind blieb mit der Sacralgeschwulst hängen und erforderte Kunsthülfe. Während der Geburt starb der etwa siebenmonatliche *Foetus*. Die Sacralgeschwulst hatte das Steissbein nach hinten verschoben, den After nach vorn. Sie war ungefähr 5 Pfd. schwer, enthielt encephaloide Masse und eine Cyste mit $1^2/_3$ Nössel seröser Flüssigkeit.

No. 56./$_{40}$ Peu. *Pratique des accouchements*, II. 469. — Veling, a. a. O. p. 24.

P. giebt nur an, dass er eine Sacralgeschwulst bei einem siebenmonatlichen Kinde beobachtete, welche die Geburt erschwerte, grösser als der Kopf war, und am Kreuzbein ansass. Die weiteren Angaben sind unverständlich und nicht zu verwerthen.

Die folgenden vier Fälle verdanke ich der Güte des Herrn Hofrath Baum in Göttingen, der mir mündlich darüber die folgenden Mittheilungen machte und zur Verfügung stellte.

No. 57./$_{41}$ Angebornes sacrales Encephaloid.

Geschwulst hühnereigross. Oberfläche platt. Fluctuation vorhanden. Kind sonst gesund. Durch einen Lanzettstich erfolgte eine Blutung, die durch eine angelegte umschlungene Naht gestillt wurde. Es folgte eine jauchige Eiterung, an der das Kind zu Grunde ging. Die Geschwulst erwies sich als Medullarcarcinom, welches von der innern Fläche des Kreuzbeins ausging.

No. 58./$_{42}$ Angeborner *Tumor coccygeus*, in Danzig zugleich mit Prof. v. Siebold beobachtet.

Das Kind starb bald nach der Geburt. Die Geschwulst war hühnereigross, mit unebener Oberfläche, sass am untern Kreuzbeinende, und ragte nach hinten und unten vor. Sie enthielt viele kleine Cysten mit colloidem Inhalt, die durch Knorpel und Knochen von einander getrennt waren. Fötale Reste waren nicht mit Bestimmtheit zu erkennen. Die Beobachtung datirt etwa vom Jahre 1838.

No. 59./$_{43}$ *Tumor coccygeus.*

Im Jahre 1849 wurde in die Göttinger chirurgische Klinik ein Kind gebracht, mit einem Coccygealtumor von der Grösse eines Hühnereies, unebener Oberfläche, fest, wie ein Fibroid anzufühlen, breit aufsitzend. Das Kind war sonst gesund, zeigte keine Lähmung, befand sich auch ein Jahr später noch wohl, in welcher Zeit die Geschwulst mit dem Kinde gewachsen war. Die Operation wurde als zu gefahrvoll verweigert.

No. 60./$_{44}$ Steissbeingeschwulst. Wiederholte Punction. Tod.

Die Tochter des Mauermeister Winter aus Osterode wurde 1857 von Dr. Conradi in die Göttinger Klinik zu Baum geschickt, wo sie auch Förster beobachtete.

Das sonst ziemlich gesunde Kind hatte eine fluctuirende Steissgeschwulst, welche den After an die Symphyse angedrängt hatte. Die untere Bauchgegend war sehr stark vorgetrieben, und es fand sich Fluctuation zwischen der Bauch- und Sacralgegend. Die Punction mit dem Troikar entleerte aus der Steissgeschwulst etwa acht Unzen einer weingelben, eiweissreichen Flüssigkeit. Nach vier Wochen

brachten die Aeltern das Kind wieder, da die Geschwulst noch grösser, als vorher, geworden war. Eine zweite Punction entleerte etwa zwölf Unzen einer Eiter und Fibrinflocken enthaltenden Flüssigkeit. Bald nachher starb das Kind in Osterode.

Dr. Conradi theilte mir aus seinem Tagebuche mit, dass die Flüssigkeit nach der ersten Punction ausser Eiweiss noch Harnstoff, und die nach der zweiten, Zucker, Glutin und Extractivstoffe enthalten habe.

In allen diesen vier Fällen war keine *Hydrorrhachis*, keine *Spina bifida* nachzuweisen.

Ausserdem theilte mir Hofrath Baum mit, dass er in den *Med.-chir. Transact.* einen Fall gefunden habe, wo eine mit *Hydrorrhachis* combinirte Sacralgeschwulst nach vorher erfolgter spontaner Obliteration der Communicationsöffnung mit Erfolg exstirpirt worden war.

No. 61./$_{45}$ Simpson, *Medic. Times*, July 1859, p. 6,

beobachtete in Patterson's Praxis einen Knaben, der mit einer Coccygealgeschwulst geboren wurde und dieselbe noch 18 Jahre trug, ohne dass eine bestimmte Diagnose gemacht werden konnte.

No. 62./$_{46}$ Coccygealtumor, vom Verfasser an einem noch lebenden Kinde beobachtet.

Einen ähnlichen Fall wie Simpson sah ich bei Dr. Geinitz in Altenburg, im Frühjahr 1861. Ein elf Wochen altes, sonst gesundes, wohlgebildetes, kräftiges Mädchen hatte eine etwa wallnussgrosse, breit aufsitzende Steissbeingeschwulst, welche von normaler Haut überzogen war, sich gleichmässig härtlich, ohne Fluctuation anfühlte, und bei Druck keinen Schmerz verursachte. Vom normalen After aus war keine Abnormität zu fühlen. Das Mädchen ist das erste Kind einer gesunden Mutter, und wurde ohne Kunsthülfe geboren.

Dr. Geinitz wird den Fall noch weiter beobachten und bekannt machen.

Zweites Capitel.

Die Sacralhygrome.

Diese Geschwulstformen, welche Lotzbeck's reinen Cystengeschwülsten entsprechen, unterscheiden sich von der vorhergehenden Gruppe der Steissbeingeschwülste dadurch, dass sie nicht bösartig sind, auch keine so typische Form und Anheftung haben. Sie werden gebildet von einfachen oder mehrfachen Cysten, mit fibröser Wandung, epithelialer Auskleidung, und flüssigem, meist eiweisshaltigem Inhalte. Sie sitzen allerdings gewöhnlich auf der hinteren Kreuzbeinfläche, können aber auch andere Stellen der Steissgegend occupiren.

No. 63./$_{1}$ Saxtorph. Cystengeschwulst. Ruptur. Tod. — Meckel's path. Anat. I. p. 371. — Veling, *Essai etc.* Strassb. 1846. — *Collect. soc. Hafn.* T. II. No. IV. p. 25. oder S. gesammelte Schriften p. 231.

Am 18. Septbr. 1775 kam in die Maternité zu Kopenhagen eine Schwangere, die bald darauf künstlich von einem reifen Mädchen, mit einer Sacralgeschwulst behaftet, entbunden wurde. Die Entbindung wurde durch Druck auf die Geschwulst, welche das Nachfolgen des Steisses verhinderte,

beendet; dabei platzte der *Tumor* und entleerte ziemlich viel seröse Flüssigkeit; das Kind lebte nur noch zwei Tage. Die Geschwulst erschien als Beutel, durch ausgedehnte Haut der Nachbarschaft gebildet, hatte den *Anus* vorgedrängt und das Kreuzbein nach hinten umgebogen. In der Geschwulst fand sich ausser einigen kleinen Hydatiden nur Flüssigkeit.

No. 64./$_2$ Saxtorph. Cystengeschwulst. Tod nach drei Monaten an einer von der Geschwulst unabhängigen Affection. — Veling, a. a. O. p. 8.

Am 16. October 1772 gebar eine Matrosenfrau ohne Kunsthülfe ein Kind, das an der Sacralgegend einen kopfgrossen *Tumor* hatte. Der *Tumor* verhielt sich ganz wie im vorigen Falle. Das Kind starb nach drei Monaten an einer anderen Krankheit.

No. 65./$_3$ Löffler. Cyste. Ligatur. Heilung. — Veling, a. a. O. p. 8. — Osiander, Entbindungskunst, I. 3. p. 757.

Am 4. Mai 1798 wurde zu Woronzow in Russland ein ausgetragener Knabe mit einer voluminösen Sacralgeschwulst geboren. Der *Tumor* hatte die Grösse des Kopfes, hing gestielt am Steissbeine und ragte bis in die Wadengegend hinab. Er hinderte nur durch seine Grösse und Last, wurde abgebunden, und unter der Ligatur abgeschnitten. Trotzdem trat eine nicht unbeträchtliche Blutung ein. Zwei spritzende Arterien mussten durch die Tamponade geschlossen werden. Heilung.

No. 66./$_4$ Verdier. Cyste. Ligatur. Heilung. Veling, a. a. O. p. 16. — *Revue médic. française et étrangère.* 1826. p. 419.

Mädchen mit einer Cyste am Steissbeine, welche die Grösse eines Ganseies hatte und mit dem Mastdarme eng verbunden erschien.

Ligatur. Die Geschwulst fiel am fünften Tage ab. Heilung.

No. 67./$_5$ 68./$_6$ 69./$_7$ Gläser. „Drei neue Fälle von angebornen Cystenhygromen der Saeralgegend.“ Virchow's Archiv, XIII. p. 187.

No. 67./$_5$ Cyste. Punction. Tod. (Von Dr. Keller in Philadelphia beobachtet.)

Dritte Geburt einer 25jährigen Frau. Das Kind blieb mit dem Steisse hängen und konnte nur mittels kräftiger Anwendung des stumpfen Hakens extrahirt werden, wobei ihm ein Schenkel gebrochen wurde. Es hatte eine kopfgrosse fluctuirende Geschwulst hinter dem *Orificium ani*, mitten an den *Nates*. Trotz der brandigen Wunde am Schenkel, trotz mangelhafter Ernährung, die nur in Thee und Wasser bestand, da den Eltern nichts daran lag, das Kind am Leben zu erhalten, blieb das Kind bis zum achten Tage noch kräftig (?). Eine Punction der Geschwulst entleerte aus derselben ein Quart bräunlicher, mit Blut gemischter Flüssigkeit. Das Kind starb mehrere Stunden nach der Operation. Bei der Section fanden sich einige einfache Cysten, an deren Wandungen blutreiche, aus Capillaren bestehende Zotten sassen; in der zusammengefallenen grossen punctirten Cyste war viel geronnenes Blut, in den kleineren noch unverletzten klare Flüssigkeit. Die Geschwulst selbst stand in keiner Verbindung mit dem Rückenmarkscanal. Das Kind war männlichen Geschlechts.

(Da das Kind acht Tage lang nichts Nahrhaftes erhielt, ausserdem durch die starke Eiterung und Brand am Oberschenkel sehr erschöpft war, so ist es nicht zu verwundern, dass es gleich nach der Punction starb. Man wird also das letale Ende nicht ohne weiteres in einer Statistik der Cystenhygrome zum Nachtheile der Punction überhaupt verwerthen können. Unbegreiflich ist es aber, dass das Kind ohne Verband am Schenkel gelassen, dass an ihm eine Operation vorgenommen wurde, die durch keine Indication gerechtfertigt erscheint, noch bevor es durch passende Pflege genügend gekräftigt war.)

No. 68./6 Cyste. Punction. Tod.

Dr. KELLER wurde zu einer Frau gerufen, bei deren Entbindung sich grosse Schwierigkeiten eingestellt haben sollten. Er fand dieselbe in einer sehr ungewöhnlichen Lage. Kopf, Rumpf, Extremitäten eines noch lebenden männlichen Kindes waren geboren, doch hing dasselbe noch durch einen häutigen von den *Nates* ausgehenden Stiel fest, der zu einer Cyste führte, die noch nicht geboren war. Durch eine Punction, wobei sich eine Gallone bräunlicher, blutiger Flüssigkeit entleerte, fiel die Geschwulst zusammen und wurde das Kind frei. Es starb aber nach sechs Stunden. Die Section zeigte, dass die Cyste von der verlängerten ausgedehnten *Cutis* überzogen war, und auf der Innenfläche rothe weiche Zotten trug, die unter dem Mikroskope ein reichliches Capillarnetz darboten. Die Geschwulst selbst stand mit dem Rückenmarkscanal in keiner Verbindung.

No. 69./7 Cystengeschwulst. Punction. Tod.

GLÄSER bekam ein Kind in Behandlung, das, mit einem Sacraltumor behaftet, die Geburt so verzögert hatte, dass es herausgezogen werden musste. Es war weiblichen Geschlechts, kräftig, sonst wohl gebaut. Die Geschwulst war ½ mal so gross als der Kopf, mit schmaler Basis in der Sacralgegend angeheftet, und von der ausgedehnten, verdünnten Haut der Nachbarschaft umgeben. Sie war fluctuirend, durchscheinend, und mit mehreren halbkugligen Hervorragungen versehen, jedoch nicht compressibel. Bei Druck kein Schmerz. Es wurde an drei Stellen die Punction ausgeführt, und drei isolirte Cysten dadurch eröffnet; dabei entleerte sich dünnes *Serum*, das nur zuletzt etwas dicker wurde. Der Hauptsack, der mehrere Pfund Flüssigkeit gegeben hatte, ward eingestülpt, mit Watte ausgestopft und etwas comprimirt. Das Kind befand sich anfangs wohl. Es wurde unter Wiederholung dieser Verbandmethode beobachtet, dass der Sack sich mit Granulationen ausfüllte und die Wandungen sich verdickten. Doch erfolgte ein neuer Erguss, es kam Eiterung in einer neuen Cyste dazu, die incidirt werden musste, und unter Abnahme der Kräfte den Tod des Kindes nach fast vier Monaten zur Folge hatte.

Die Section ergab ein Convolut von isolirten einfachen Cysten, welche sich in die Beckenhöhle bis unter die *Fascia pelvis* erstreckten und das Kreuzbein, das sehr verkümmert war, in seinem unteren Theile nach hinten gedrängt hatten. Der *Hiatus canalis sacralis* war durch festes Bindegewebe geschlossen.

No. 70./8 VELING. Cyste. Punction. Exstirpation. Heilung. — *Essai sur les Tumeurs enkystées de l'extrémité inférieure du tronc foetal.* Strasbourg, 1846. Aus der Klinik von STOLTZ.

Cathérine Steinmetz, vier Wochen alt, zu Fort-Louis geboren, brachte eine Sacralgeschwulst mit auf die Welt, welche die Geburt erschwerte, so dass Tractionen zur Entwicklung nöthig wurden. Die Geschwulst zeigte keinen Zusammenhang mit der Wirbelsäule, bestand aus einer grossen und mehreren kleineren transparenten Cysten. Nachdem aus der grossen Cyste durch Punction 820 Grammes seröser Flüssigkeit entleert worden waren, wurde unter Lappenbildung die Exstirpation der ganzen Cystenmasse ausgeführt. Nach drei Wochen erfolgte die Heilung. Auch später noch wurde die Gesundheit des Kindes constatirt. — Vergl. Tab. XI. Fig. 1 u. 2.

No. 71./9 72./10 STRASSMANN, Monatsschr. f. Geburtskde. 1861.

No. 71./9 Cystengeschwulst. Punction. Iodinjection. Heilung.

Am 13. Jan. 1856 wurde STRASSMANN's Bruder zu einer Frau gerufen, bei der er die durch eine

Sacralgeschwulst des Kindes verzögerte Geburt durch Zug beenden musste. Das geborne Kind war ein kräftiges Mädchen mit einer kopfgrossen Sacralgeschwulst. Dieselbe war von verdünnter venenreicher *Cutis*, die locker aufsass, bedeckt, war breitbasig an die unteren Kreuzbeinwirbel angeheftet, nicht compressibel, fluctuirend, und aus mehreren communicirenden Fächern zusammengesetzt. Bei Druck kein Schmerz, keine Nervenzufälle. Wirbelsäule normal. After nach vorn gehoben, *Rectum* verlängert; von demselben aus fühlt man mit dem Finger eine an der hinteren Wand liegende isolirte Cyste.

47 Tage nach der Geburt wurde die Punction mit dem Troikar ausgeführt, welche aus einem Theile der Geschwulst, der sogleich collabirte, 1 ¼ Quart heller, neutraler, eiweissarmer Flüssigkeit entleerte.

Man fand jetzt im oberen Theile einige härtliche, an's Steissbein angeheftete, kuglige Massen.

16 Tage nach der ersten Operation ward eine zweite Punction gemacht, welche aus dem wieder angefüllten Balge ½ Quart röthlich gelber, eiweissreicherer Flüssigkeit entleerte. Darauf Iodinjection (Iod 3j, Kali iod. 3jjj, Aqu. 3v.), und Compression mit Heftpflaster. Suspensorium.

Es folgte Katarrh des *Rectum* und hochgradige Erschöpfung des Kindes. Collaps. Wiederfüllung der Cyste, die zehn Tage darauf die Grösse einer Mannesfaust hatte. Auf dieser Stufe blieb sie stehen, bis sich endlich Schrumpfung und weiche Crepitation einstellte.

2 ½ Jahr später waren die Cysten sämmtlich verkleinert; die Wandungen pergamentartig verdickt, das Steissbein rechtwinklig nach hinten stehend (wahrscheinlich schon früher so gestellt, aber durch die Cysten nicht fühlbar), *Anus* nicht mehr verschoben. Das kräftige Mädchen ist nur wenig durch den kleinen *Tumor* genirt.

No. 72./$_{10}$ Cystengeschwulst. Tod.

Ausgetragenes Mädchen, gleich nach der Geburt, welche ohne Störung verlief, gestorben. Wirbelsäule, Meningen, *Medulla* normal; *Hiatus* geschlossen. Steissbein nur rudimentär. Am Kreuzbeine eine mannesfaustgrosse, kuglige, breitaufsitzende Geschwulst, die von normaler Haut bedeckt ist. Auf der Höhe derselben eine linsengrosse Oeffnung, aus der sich Blut ergoss. Cystenwandung nicht sehr dick, in der Höhle viel Blut. Der Cystensack war durch einen festen Bindegewebsstrang an den *Hiatus canal. sacr.* angeheftet. Das Steissbein nach innen dislocirt. Die Cyste war durch eine klappenartig vorspringende Falte in zwei Abtheilungen getheilt, die sich auch äusserlich markirten. Ausserdem kleinere zahlreiche bis kirschkerngrosse Ausstülpungen der Cystenwand vorhanden. Vom klappenartigen Rande hing eine placentaähnliche Masse in die untere Abtheilung herab, welche aus Bindegewebe und Blutgefässen bestand. Aehnliche büschelförmige Excrescenzen, von kleinerem Volumen, bedeckten die Innenwand der Cyste, die dadurch ein sammetartiges villöses Ansehen erhielt. Die Cystenwand bestand aus zwei Membranen, einer äusseren derberen fibrösen, und einer inneren dünnen durchscheinenden. Entsprechend der äusseren Kreuzbeingeschwulst, lag eine innere zweite, eben so grosse, zwischen *Sacrum* und *Rectum*.

(In derselben Sitzung der geburtshülflichen Gesellschaft zu Berlin, in welcher Strassmann den hieher gehörigen Vortrag hielt, erwähnte auch Virchow eines todtgebornen Mädchens mit einer Sacraleyste, deren Inhalt durch beigemengtes Blut gefärbt war.)

No. 73./$_{11}$ Coulon. Cystengeschwulst. Tod. *Gazette hebdomadaire*, 1861. Jan. 18. No. 3.

Marie Millioz, 13 Tage alt, kam zu Giraldès mit einem grossen *Tumor* am Gesässe, der durch eine beschränkte Basis am Mittelfleische angeheftet war und Einschnürungen zeigte, namentlich eine, welche vom After in der Mitte bis zum Schwanzbeine verlief und den *Tumor* in zwei Abtheilungen

theilte. Die Geschwulst war durchscheinend, stark fluctuirend und hatte den After vorgedrängt. *Spina bifida* nicht vorhanden. Ueber die Geburt liess sich nichts ermitteln. Die bedeckende Haut verdünnt, an den abhängigen Stellen bläulich.

Es entwickelte sich eine erysipelatöse Entzündung, die den Tod des Kindes nach fünf Tagen zur Folge hatte.

Aus der Geschwulst wurden bei der Eröffnung 850 Grammes einer röthlichen Flüssigkeit entleert, welche viel Salze, namentlich Kochsalz, und Albumin enthielt. Beim Stehen gerann sie.

Es fand sich keine Communication, weder mit Spinalcanal noch Mastdarm. Der vorgeschobene und verlängerte Mastdarm hing durch lockeres Bindegewebe mit der Geschwulst zusammen. Cystenwand fibrös. Die innere Oberfläche glatt, gefässreich, stellenweise reticulirt. Dazwischen Vorsprünge und eine noch kleinere mit klarer Flüssigkeit gefüllte Cyste. Kein Blutcoagulum, keine Aftermasse vorhanden. Die Geschwulst selbst hing durch fibröse Stränge am Steissbein und hatte den *Sphincter ani extern.* so ausgedehnt, dass sie wie in einer Schlinge durch denselben getragen wurde. Er bildete die Einkerbung in der Mittellinie. Die Umhüllung bestand ausser der ausgedehnten *Cutis* der Nachbarschaft noch aus einer fasciösen Zellgewebsschichte. — Vergl. Tab. XI. Fig. 4.

No. 74./12 Wormald. Cystengeschwulst. Ruptur. Tod. *Med. Chir. transactions.* 1841. Vol. 24. p. 240. ref. Stanley.

Ausgetragenes Kind mit einem zwei Fäuste grossen Sacraltumor, der bei der Geburt platzte und den Tod des Kindes zwei Stunden nachher zur Folge hatte. Es war eine Cystengeschwulst; die grösseren Cysten enthielten coagulirtes Blut, die kleineren seröse Flüssigkeit.

No. 75./13 Simpson. *Med. Times.* July 2. 1859. p. 6.

Mädchen mit einer angebornen Steissbeingeschwulst, welche aus Cysten bestand. Ein Theil der Geschwulst wurde durch die Operation entfernt. Heilung (?).

No. 76./14 Meinel. Cystengeschwulst mit *Hernia* complicirt. Incision. Tod. Lotzbeck, a. a. O. p. 4. — Prager Vierteljahrsschrift 1849. p. 116.

24 Stunden altes Mädchen, mit einer rundlichen, fluctuirenden, faustgrossen Geschwulst behaftet, die vom Kreuzbein sich nach abwärts gegen das *Perinaeum* verbreitete. Ausser *Pes equinus* keine weitere Abnormität vorhanden. Wirbelsäule bis zu ihrem untersten Theile fehlerlos. Incision, Entleerung von 8—9 Unzen einer serösen Flüssigkeit. Bei der Untersuchung fand sich eine *Hernia* im unteren Theile der Cyste. Scheinbare Reposition. Tod nach 16 Tagen unter heftigen Fiebererscheinungen.

Bei der Section zeigte sich, dass die Reposition nicht gelungen war; denn der hühnereigrosse Bruchsack war mit der Cystenwand verwachsen. Kreuz- und Steissbein normal.

No. 77./15 Verfasser. (Aus der Günther'schen Klinik.) Cystengeschwulst. Punction. Exstirpation. Heilung.

Franz Engelhard, vier Wochen alt, Handarbeiters Kind aus Rotschau bei Reichenbach im Voigtlande, wurde am 9. August 1860 in das Jacobshospital gebracht, und es gab die gesunde kräftige Mutter mir Folgendes an:

Sie sei immer gesund gewesen, und habe ausser diesem noch drei wohlgestaltete Kinder geboren. Zwei davon starben an inneren Krankheiten. Das letzte Kind, der vorliegende ausgetragene Knabe, brachte eine Steissgeschwulst gleich mit auf die Welt.

Die Geburt des Kindes scheint erschwert gewesen zu sein, jedoch liess sich nicht ermitteln, in wie weit ärztliche Hülfe nothwendig war.

Die Untersuchung ergab einen ausgetragenen, bis auf eine Sacralgeschwulst wohlgestalteten, wenn auch kleinen, 8 Pfund schweren Knaben. Nabel normal. Hoden im Hodensack. Haut dunkel, mit zahlreichen Petechien bedeckt. Temperatur nicht erhöht. Kopf klein. Fontanellen normal. Wirbelsäule am Kopf-, Brust- und Lendentheile normal. Bogen sämmtlich geschlossen. Die Kreuzbeinwirbel und das Steissbein durch eine Geschwulst verdeckt, welche, von der Grösse des Kopfes, vom After, der nach vorn und links verschoben ist, beginnt, um sich über die hintere Kreuzbein- und Glutäalgegend auszubreiten.

Die breitaufsitzende Geschwulst liegt nicht genau in der Mittellinie, zeigt auch keine strenge Symmetrie, da sie sich etwas mehr nach der rechten Seite hin erstreckt, und mehrere durch flache Einkerbungen angedeutete Höcker zeigt. Auf ihrer linken Seite liegt ein taubeneigrosser, platter Höcker, durch tiefe Einkerbung von der Hauptgeschwulst fast vollständig getrennt. Die Geschwulst wird von ausgedehnter, nicht festansitzender, sondern verschiebbarer *Cutis* umkleidet, welche starke Venennetze enthält und in der Nähe des Afters durch die dünnen, gelblichen, schleimigen, luftbläschenhaltigen Fäcalmassen im Umkreise eines Handtellers geröthet und excoriirt ist. Ueberall deutliche Fluctuation. Keine Communication der grösseren Abtheilung mit dem kleineren linkssitzenden Knollen nachweisbar. Keine harten Theile in der Geschwulst fühlbar. Bei starkem Drucke auf den *Tumor* schwellen weder die Fontanellen an, noch zeigt sich Schmerz oder Functionsstörung, ebensowenig ein Einfluss auf die Defäcation oder das Uriniren. Der Percussionston ist leer. Das Kind selbst scheint nur in der Rückenlage durch die Geschwulst genirt. Beckenknochen, so weit sie von aussen fühlbar, normal, nur der rechte Sitzknorren durch die Geschwulst theilweise verdeckt.

Vom After aus kann man die ganze innere glatte Kreuzbeinfläche fühlen. Das Schwanzbein erscheint etwas vergrössert und etwas nach vorn verschoben. Die Diagnose wurde, mit Ausschluss einer Blasen- oder Darmhernie, auf eine einfache Cystenmasse gestellt, die ohne Zusammenhang mit dem Rückgratscanal an das untere Wirbelsäulenende angeheftet sei.

Am 11. August Punction der grossen Geschwulst mit einer spitzen Hohlsonde, welche unter Zusammenfallen der Geschwulst ½ Pfund einer hellgelben, klaren, eiweissreichen Flüssigkeit entleerte. Die kleinere Geschwulst veränderte dabei ihre Gestalt nicht. Das Kind zeigte keine Schmerzen. Verschluss der kleinen Oeffnung mit Heftpflaster, und gelinder Compressionsverband mit Watte und Leinbinde. Keine Störung des Allgemeinbefindens.

Am 18. August hatte die Geschwulst wieder die frühere Grösse erreicht. Das Schwanzbein, welches unmittelbar nach der Entleerung etwas nach hinten seiner normalen Stellung zu gerückt erschien, zeigt jetzt eine geringe seitliche Deviation. Es wurde nun unter Hautverschiebung mit der Lanzette eine subcutane Punction vorgenommen, die ⅓ Pfund einer trüblichen, röthlichen Flüssigkeit entleerte. Auch diesen Eingriff vertrug das Kind gut, so dass am 22. Aug. die linksseitige, isolirte Geschwulst, die unterdess etwas gewachsen war, mit einer spitzen Hohlsonde punctirt werden konnte. Es floss 1½ Esslöffel voll weisser trüber Flüssigkeit, die stark eiweisshaltig war, aus. Gelinde Compression. Keine Störung im Allgemeinbefinden. Gewicht des Kindes 8,4 Pfund, also fast ebenso wie früher.

Nachdem noch am 24. Aug. in die grosse Geschwulst eine Punction gemacht worden war, mit Entleerung der Flüssigkeit, in einigen Tagen aber wieder Anschwellung erfolgte, so ward am 30. Aug. eine Exstirpation der Geschwulstmasse vorgenommen. Professor Günther überliess mir die Ausführung der Operation, die ohne Chloroformnarkose unternommen wurde.

Durch einen ergiebigen Hautschnitt kam ich auf eine glatte, fibröse Cyste, welche die Grösse

eines Apfels hatte und durch Lospräpariren und Abdrängen des Zellgewebes frei gelegt wurde. Der in der Tiefe liegende Mastdarm war durch einen eingebrachten Finger gesichert und wurde nicht verletzt. Es wurde die Cyste bis an die *Incisura ischiadica major d.* verfolgt, wo sie birnförmig in einen Stiel sich fortsetzte, der trotzdem, dass vom After aus im Beckenraume nichts gefühlt werden konnte, in die Beckenhöhle hineinzuführen schien. Da sich über die Anheftung und das Ende der Geschwulst nichts Genaues bestimmen liess, so wurde die Geschwulst an diesem Stiele abgeschnitten und entfernt, wobei ihr flüssiger, trüber Inhalt ausfloss.

Die Höhle wurde mit Charpie ausgestopft, einige kleine Arterien unterbunden und die Hautlappen mit Heftpflaster darüber befestigt.

Das Kind hatte durch den Blutverlust bei der Operation so gelitten, dass es in der That die höchste Zeit war, dieselbe abzubrechen. Es war anämisch, kühl, athmete nur schwach und selten. Da es nicht die Brust nahm, so wurde ihm Milch und Wein gewärmt eingeflösst, und der Körper mit gewärmten Decken eingehüllt.

Es erholte sich langsam, aber vollkommen. Die Lappen schrumpften so, dass sie eben zur Deckung der Granulationsfläche, die sich nur langsam ausfüllte, ausreichten. Eiterung gering. Der After war in seine normale Stellung gerückt, ebenso das voluminöse Steissbein. Krämpfe fanden sich nicht ein, das eingetretene Fieber liess allmählich nach.

Am 26. October hatte sich das Kind so weit gekräftigt, dass der Rest der Geschwulst, die isolirte Cyste, noch entfernt werden konnte. Dieselbe war in der Zwischenzeit etwa um das Doppelte gewachsen, sass breit auf der linken Seite des Kreuzbeins auf, konnte aber nicht vollständig entfernt werden, da man nicht bis in die Tiefe des *Foram. ischiad. sin.* mit dem Messer dringen mochte. Das Kind vertrug diesen Eingriff ungleich leichter, als den ersten, und erholte sich so schnell, dass es mit fast vollständig vernarbter Wundfläche ohne höckrige Entstellung am 12. November entlassen werden konnte.

Die exstirpirte Geschwulst zeigte sich als Fettmasse mit einem grossen Theile der Cystenwand. Letztere bestand aus einer fibrösen Masse, und hatte an ihrer Innenseite eine glatte, epitheliale Oberfläche. Flimmerepithel ward nicht gefunden.

Die von der ersten Punction (11. August) stammende Flüssigkeit analysirte ich im Huppert'schen Laboratorium. Sie betrug etwa ½ Pfund, war trüblich hellgelb, reagirte schwach alkalisch, und hatte viel Eiweiss.

Es fanden sich nach Gewichtsprocenten 98,574% Wasser, 0,558% Albumin, 0,673% Kochsalz. Das Mikroskop zeigte nur sehr sparsame Blutkörperchen darin, so dass sie als fast vollständig frei von Blutbeimengung betrachtet werden konnte. Ausserdem liessen sich Spuren von Phosphorsäure, Schwefelsäure, Kalk, Talkerde darin nachweisen. Dagegen fanden sich nicht Zucker und Harnstoff. Das Albumin ward durch schwaches Ansäuern eines Theiles der Flüssigkeit mit Essigsäure und Kochen ausgeschieden; das Chlor (auf Kochsalz berechnet) durch salpetersaures Silber ausgefällt, abfiltrirt, getrocknet, geschmolzen und aus dem Chlorsilber berechnet; die Erden und Säuren aus der Asche bestimmt.

Am 10. November 1861 erhielt ich wieder Nachricht, dass das Kind sich wohl befinde, laufen gelernt habe und sich gut entwickele.

No. 78./16 Trowbridge. Cystengeschwulst. Exstirpation. Heilung. Malgaigne, *Journ. de chir.*, 1845. T. III. p. 44. — *Boston, med. and surg. Journal*, 1829.

Das Kind war mit einer voluminösen Geschwulst an der hintern Kreuzbein- und Lendengegend auf die Welt gekommen. Zur Zeit der Operation war es vier Jahre drei Monate alt. Es war sonst

gesund und wohlgebildet. Die Geschwulst, welche breitbasig aufsass, und das Kreuzbein, sowie die drei letzten Lendenwirbel bedeckte, hatte eine Höhe von sieben, einen Umfang von dreizehn Zoll, und zeigte deutliche Fluctuation; an einer Stelle war sie knochenhart anzufühlen. Exstirpation der Cystenmassen, die nicht mit dem Spinalcanale zusammenhingen. Doch fehlten die Dornfortsätze an mehreren Wirbeln. Einige Arterien wurden unterbunden, die Wundränder geheftet. Heilung.

Der Verfasser erklärt die Cysten als aus abgeschnürten Hydrorrhachissäcken entstanden.

No. 79./17 Verfasser. Sacralcyste, an einem noch lebenden Mädchen beobachtet.

Emilie Hammer, in dem Dorfe Grosszössen bei Leipzig, fünf Jahr alt, wohlgebildet, trägt seit ihrer Geburt eine Geschwulst auf der hinteren Kreuzbeingegend. Das Kind ist durch dieselbe nicht im mindesten behindert, es springt herum und spielt mit den andern Kindern. Es kam rechtzeitig zur Welt. Die Mutter, welche aus einer gesunden Familie stammt, hatte eine normale Schwangerschaft und eine leichte Geburt. Sie bemerkte gleich von Anfang an am Steisse des Mädchens eine kleine, etwa haselnussgrosse Geschwulst, welche zuerst nicht beachtet, dann einmal für einen Bruch gehalten wurde, da sie sich bei Druck etwas zu verkleinern schien. Mit der Entwicklung des Kindes wuchs auch die Geschwulst, namentlich in der letzten Zeit mehr als früher. Sie hatte bei meiner Beobachtung die Grösse eines kleinen Apfels, war 1½ Zoll hoch, 6 Zoll im Umfange an der Basis, und sass breitbasig, in der Mittellinie, auf den zwei unteren Dritteln des Kreuzbeines auf, so dass man daselbst die Dornfortsätze nicht fühlen konnte. Zwischen dem unteren Ende der Geschwulst und dem After war noch eine freie Stelle, so dass der *Hiatus sacralis* kaum von der Geschwulst bedeckt war. Die nicht verschiebbare Geschwulst war von dünner, fest mit ihr verwachsener *Cutis* bedeckt, die von zahlreichen kleinen Venen durchsetzt, an den Rändern in die normale *Cutis* der Glutäalgegenden überging. An der linken Seite des *Tumor* lag eine seichte Einkerbung, welche eine schwach vorspringende kastaniengrosse Parthie der Geschwulst abgrenzte. Ueberall deutliche Fluctuation; doch schien die kleine Geschwulst nicht mit der grösseren zu communiciren. Pellucidität gleichfalls vorhanden. Das Steissbein stand nach hinten etwas vor. Die innere Kreuzbeinfläche normal. Es lässt sich durch die Untersuchung *per anum* constatiren, dass die Beckenhöhle vollständig frei ist. Wirbelsäule sonst normal. Keine Contracturen an den Extremitäten. Ein Zusammenhang der Geschwulst mit der Spinalhöhle musste ausgeschlossen werden, da durch Druck dieselbe weder verkleinert werden konnte, noch irgend welche Erscheinungen dadurch hervorgebracht wurden. Das Kind konnte sogar eine Nacht darauf liegen, ohne Kopfschmerz oder Einschlafen der Beine zu bemerken.—Tab. XI. Fig. 5.

Anhang.

Hydrorrhachissäcke.

No. 80./4 Verfasser. Sacralcyste, durch Abschnürung eines Hydrorrhachissacks entstanden. Nabelbruch. *Atresia ani.* Aus der Sammlung der Entbindungsschule zu Leipzig. (Die Untersuchung dieses Falles wurde mir durch Herrn Hofrath Credé gestattet.) Tab. XI. Fig. 6 u. 7.

16 Zoll langer, etwa acht Monate alter, leidlich genährter *Foetus*. Am Kopfe, Halse, an oberen und unteren Extremitäten nichts Abnormes. An Stelle des *Scrotum* zwei halbhaselnussgrosse Hautfalten, die bei oberflächlicher Betrachtung wegen ihrer nahen Aneinanderlagerung wie ein normales *Scrotum* aussahen; kein Hoden darin fühlbar. Eine *Penis*-artige, ¼ Zoll lange Hervorragung in der Mittellinie etwas darüber, mit einer *Hypospadiaeus*-artigen Einmündung, durch die man mit einer Sonde bis in die Gegend der Symphyse, aber nicht weiter eindringen konnte. Einer Eichel entsprechend war

das vordere Ende dieses Theiles zwar nicht deutlich durch seine Form vom Stamme der Ruthe abgesetzt, unterschied sich aber von derselben durch seine röthere Farbe und seinen dünneren, glatten epithelähnlichen Ueberzug; an seiner oberen Hälfte war er von einer *Praeputium*-ähnlichen Hautfalte umgeben.

Unmittelbar unter der Insertion des Nabelstranges, der sich deutlich an seinen Gefässen verfolgen liess, und der zu der normal aussehenden Leber im normalen Verhältnisse stand, fand sich eine über zweithalerstückgrosse verdünnte Stelle der Bauchhaut, die das Aussehen einer serösen Haut hatte, und durch eine scharfe Grenze bestimmt war. Sie bedeckte einen zusammengefallenen Bruchsack, der ausgebreitet etwa die Grösse eines kleinen Apfels hatte, und etwas Dünndarm enthielt. Am unteren Rande zeigte sie eine gegen die Umgebungen hin flache Vertiefung. Man gelangte von da aus in eine nach der Symphysenstelle zu sich trichterförmig verengernde Tasche, in die man eine dünne Sonde einschieben konnte, so dass das letzte Ende davon als ein enger Canal sich darstellte, der bis an das blinde Ende der *Urethra* reichte und von diesem nur durch eine dünne membranöse Scheidewand getrennt erschien. Obgleich an der hinteren Wand, nach Eröffnung der Bauchhöhle, zwei Arterien herabliefen, liess sich doch nicht sicher bestimmen, ob man es hier mit einer rudimentären Blase zu thun habe. Es fanden sich keine Ureteren, keine Andeutung einer Einmündungsstelle.

Ebensowenig wurden ausgebildete Nieren, oder Hoden, oder Eierstöcke, oder *Uterus* in der Bauchhöhle gefunden, nur einzelne Massen von röthlicher, succulenter Schnittfläche und plattgedrückter Form zeigten sich. Keine Aftermündung.

Die Symphyse fehlte, so dass das Becken vorn auseinander gebogen werden konnte; ebenso fehlte hinten die Verbindung der Darmbeine, da nur der vordere den Wirbelkörpern entsprechende Theil des Kreuzbeins sich zeigte. Das rudimentäre Kreuzbein war als weiche, knorpelige Platte in der Beckenhöhle abnorm weit nach vorn liegend, ziemlich frei beweglich vorhanden.

Milz, Magen normal. *Sternum* dünn, knorpelig soweit nach innen gerückt, dass es beim äusseren Betasten ganz zu fehlen schien, da man mit dem Finger in eine Längsfurche zwischen den Rippenknorpeln eindringen konnte. Doch fand sich beim Präpariren, dass die Rippenknorpel nicht frei endigten, sondern durch eine rothe, squamöse Masse, in die sie allmählich übergingen, mit einander verbunden waren.

In der Kreuzbeingegend fand sich eine über kindskopfgrosse, schlaffe, von normaler Haut überzogene, beutelartige Geschwulst, die den kleinsten Umfang (etwa sechs pariser Zoll) am Ansatzpunkte hatte, der in der Mittellinie am Ende der Lendenwirbelsäule und am Anfang des Kreuzbeins lag. Sie war schlaff und welk, da wahrscheinlich der lange Aufenthalt des Präparats in Spiritus die Hauptmasse des Wassers ausgezogen hatte (Fig. 6), und konnte nach aufwärts umgeklappt werden (Fig. 7). In dieser Lage ward sie durch einen Längsschnitt eröffnet.

Es zeigte sich nun, dass eine einfache, allseitig geschlossene Cyste vorlag, die wenig trübe Flüssigkeit enthielt. Ihre Wandung bestand aus zwei Häuten, deren äussere das *Corium* bildete, an die durch schwach fetthaltiges Zellgewebe eine innere geheftet war, welche fibröser Beschaffenheit, mit innen glatter Oberfläche den Charakter der *Dura mater* zeigte. Epithel ward auf der inneren Oberfläche nicht gefunden.

Nahe an dieser inneren Membran und durch Zellgewebe damit verbunden, lag unmittelbar an dem oberen Ende der Cyste der geschlossene Sack der *Dura mater*, frei aus dem Ende der Lendenwirbelsäule hervorragend, durchsetzt von den austretenden Nerven, so dass es sehr wahrscheinlich erschien, dass man es mit einer Cyste zu thun hatte, welche durch Abschnürung eines Theiles der *Dura mater* gebildet worden war.

No. 81./2 Schindler. Hydrorrhachis. Punction. Iodinjection. Ligatur. Heilung. — Virchow's Archiv, Bd. XIII. p. 188.

(Ich kann die Meinung Gläsers, Lotzbeck's, Strassmann's nicht theilen, welche diesen Fall zu den Cystenhygromen rechnen, da die Lage des Balges am letzten Lendenwirbel in der Mittellinie, die Einfachheit seiner Höhlung, die Schichtung seiner Wandung, die trichterförmige Communication mit der Tiefe es nicht erlauben eine Verbindung mit dem Spinalcanale, welche Schindler selbst annahm, auszuschliessen. Allerdings sind die Schindler'schen Angaben nicht von der Genauigkeit, dass sich dadurch der Titel ,,Sacralcyste mit *Spina bifida* verbunden'' rechtfertigt).

Anna Uding, mit einem Gewächs auf dem Kreuzbeine von der Grösse eines Hühnereies geboren, entwickelte sich langsam, fing erst mit $^6/_4$ Jahren an zu laufen, und erst mit zwei Jahren an zu lallen. Sie fiel oft auf die Geschwulst, und hatte dabei sehr heftigen Schmerz. Der *Tumor* wuchs, hatte einen Umfang von 7 Zoll, war bei Druck nicht compressibel aber schmerzhaft. Es wurde mit Stecknadeln eine Punction gemacht, die eine helle Flüssigkeit entleerte. Doch füllte sich die Geschwulst so rasch wieder, dass nach fünf Tagen die Punction mit demselben Erfolge wiederholt werden konnte. Nach drei Tagen ward die Punction wiederholt und schliesslich noch Iod injicirt, ohne dass dabei üble Zufälle eingetreten wären. Da auch dies keinen Erfolg hatte, so legte man fünf Tage später eine Ligatur an, und schnitt 15 Tage darauf unter derselben den *Tumor* ab. Es blieb ein tiefes trichterförmiges Loch, das vorsichtigerweise nicht sondirt wurde. Das Loch granulirte aus, die Wunde vernarbte in vier Wochen. Es war zuletzt ausser heftigem Schmerz auch Gliederzucken und freiwilliger Kothabgang bemerkt worden. Das Kind erholte sich jedoch vollständig. An der Narbe liess sich über einen Knochendefect nichts bestimmtes nachweisen. Die abgetragene Masse zeigte ein einfaches Lumen, dicke, aus zwei Häuten bestehende Wandungen, die mit entzündlichen Ablagerungen bedeckt waren.

No. 82./3 Verfasser. Hydrorrhachissack an dem oberen Ende des Kreuzbeins (Aus der Dresdener pathol. anatom. Sammlung). Durch die Güte des Herrn Professor Zenker erhalten und mit demselben untersucht.

An dem, dem Ansehen nach ausgetragenen weiblichen Kinde, das ausser Klumpfüssen wohlgebildet erschien, fand sich ein halbkindskopfgrosser, schlaffer, birnförmiger Beutel, mit schmaler Basis an der Uebergangsstelle der Lenden- und Kreuzbeinwirbelsäule aufsitzend. Derselbe zeigte bei der Spaltung nur wenig trüben, dünnen Inhalt (das Präparat hatte viele Jahre hindurch in concentrirtem Spiritus gelegen). Beim Präpariren zeigte sich, dass der Beutel aus einer Vorstülpung der *Dura mater* bestand, welche eine innere glatte Oberfläche zeigte und aussen durch Zellgewebe mit der *Cutis* zusammenhing.

In der Tiefe erschien eine trichterförmige Verengerung, welche in einen Canal führte, durch den man in den Spinalcanal eindringen konnte. Der Zusammenhang fand sich, wie man nach Herausnahme der Eingeweide und Abnehmen der Wirbelkörper von vorn her sehen konnte, zwischen viertem und fünftem Lendenwirbel, wo ein Wirbelbogen fehlte, so dass eine zwei Linien grosse runde Oeffnung in den Sack hineinführte. Von der *Medulla* aus lief ein dünnes Nervenästchen durch diese Oeffnung, konnte aber im Sacke nicht gefunden werden. — Tab. XII.

No. 83./4 Krieger. Hydrorrhachissack. Punction. Tod. — Herr Dr. Kauffmann in Berlin theilte mir diesen von ihm mit Dr. Krieger beobachteten Fall mündlich mit.

Ein 15jähriges, gut gebautes Mädchen, regelmässig menstruirt, brachte eine haselnussgrosse Geschwulst an der linken Hinterbacke mit auf die Welt, die in Folge eines Falles auf den Hintern,

der eine heftige Betäubung verursachte, zu wachsen anfing und in den letzten Jahren sich so rapid vergrösserte, dass sie die Grösse eines Kindskopfes erreichte. Sie machte zwar keine Functionsstörungen, gab aber bei langem Liegen auf dem Rücken Anlass zu Kopfschmerzen, und verunstaltete trotz der Kleider das Mädchen so, dass es zum Spott der Umgebung wurde und eine Operation um jeden Preis verlangte. Die bis zur Mittellinie reichende Geschwulst zeigte sich bei der Untersuchung von normaler Haut bedeckt, war schmerzlos bei Druck und nicht reponibel, undeutlich fluctuirend, nur wenig verschiebbar. Es wurde deshalb kein Zusammenhang der Geschwulst mit der Rückenmarkshöhle angenommen, sondern eine geschlossene Cyste diagnosticirt. Man legte durch einen Schnitt den *Tumor* bis auf die Kapsel frei, und entleerte beim Einschneiden ½ Quart dünner seröser Flüssigkeit. Die innere Cystenwand erschien glatt, glänzend. Dabei zeigte sich in der Tiefe ein rabenkielstarker hohler Stiel, der zur Wirbelsäule hin führte und wegen möglicher Communication mit der *Medulla* nicht sondirt wurde. Geringe Blutung. Suturen. Bauchlage. Es folgte Kopfweh, Schlaflosigkeit, Lähmung der Unterextremitäten. Dabei stellte sich ein bedenkliches Aussickern von Flüssigkeit ein, das unter Zunahme der Nervenerscheinungen continuirlich fortdauerte. Schmerz im Genicke, *Opisthotonus*. Tod am fünften Tage nach der Operation.

Die Section ergab eine eitrige *Meningitis spinalis*, ausgehend von der Operationsstelle. Es fehlte der zweite Kreuzbeinbogen; an dieser Stelle hing die Cyste durch den hohlen Stiel mit der Rückenmarkshöhle zusammen.

No. 84./5 Clarke. Abgeschnürter Hydrorrhachissack(?). Ruptur. Tod. — *Med. Chir. transactions*. 1841. Vol. 24. p. 238. ref. Stanley.

Ein zehn Monate altes, gesundes kräftiges Mädchen hatte einen angebornen breitaufsitzenden Sacraltumor, der durch Ulceration sich selbst öffnete, und viel Wasser ergoss. Das Kind starb bald danach. Die Geschwulst hatte die Glutäen in die Höhe gehoben und abgeplattet, erstreckte sich in das Becken hinein und hing dort mit einer apfelgrossen Cyste zusammen, welche mit dem Spinalcanal zusammenhing.

Drittes Capitel.

Schwanzbildungen und lipomatöse Anhänge.

Wenn auch die angebornen Lipome nicht so selten sind als Lotzbeck meint, der kein Beispiel davon auffinden konnte, so sind doch die sicheren hiehergehörigen Beobachtungen so spärlich, dass, wenn man nicht die sogenannten Schwanzbildungen ohne knöcherne Grundlage mit dazu rechnen würde, nur die Langenbeck'schen Beobachtungen übrig bleiben dürften. Ich habe es daher für zweckmässig gehalten die Lipome mit den Schwanzbildungen zusammen abzuhandeln.

A. Schwanzbildungen mit knöcherner Grundlage.

Bartholin. *Histor. anatom. cent.* VI. observ. 44. ref. Meckel, path. Anat. I. p. 385.

B. beobachtete einen Knaben mit verlängerten und vergrösserten Steissbeinwirbeln. Der Schwanz war länglich, cylindrisch, von der Länge eines Mittelfingers und der Dicke eines Daumens.

Lochner. *Misc. n. c.* Dec. II. A. 7. Observ. 124. p. 230. ref. Meckel, path. Anat. I. p. 385.

L. sah bei einem achtjährigen Knaben einen fingerlangen, cylindrischen Schwanz, der inwendig verknöchert erschien.

König. *Misc. n. c.* Dec. II. A. 8. Observ. 129. p. 223. ref. Meckel, path. Anat. I.p. 385.

K. sah, ebenfalls bei einem Knaben, einen Schwanz von der Länge einer Spanne.

Blancard. *Collect. phys. med.* P. II. Ann. 1681. p. 290. ref. Meckel, path. Anat. I. p. 385.

B. beobachtete bei einem Manne einen knöchernen Schwanz von der Länge einer Spanne.

Schenk von Gräfenberg sah einen ähnlichen Schwanz. (*Monstror. histor.* No. 34.)

Weitere Beobachtungen erwähnt Jos. Frank, Prax. II. 1. p. 129.

Thirk. Oesterr. med. Wochenschr. 1847. No. 36. ref. Förster. Missb. p. 44.

T. berichtet von einem den Vorigen ähnlichen Individuum. An das untere Ende des vierten Schwanzbeinwirbels setzten sich noch vier, etwas über 4 Zoll lange, 14 Linien breite Schwanzstücke, und an diese eine sehnige Masse, in welcher ein ferneres Knochenstück sass, und welche endlich in ein solches ausging. Diese Theile waren von Fettmassen umgeben, so dass die ganze Geschwulst in ihrem grössten Umfange etwas über 33 Zoll hatte. Die Familie des Missgestalteten stammte aus Kurdistan, woselbst bei den Eingebornen ein kleiner Schwanzansatz bisweilen vorkommen soll.

B. Schwanzbildungen ohne knöcherne Grundlage und Lipome.

Elsholz. *De concept. tubar. et de puella monstrosa. Col. Braud.* 1669. ref. Meckel, path. Anat. I. p. 386.

Das Rückgrat eines mit verunstalteten Extremitäten versehenen Individuum lief in einen behaarten Schwanz aus, der keine Knochen enthielt.

Roloff. *Mém. de l'acad. des sc. de Berlin*, 1761. p. 73. ref. Meckel, path. Anat. I. p. 386.

R. sah ausser anderen Missbildungen an einem reifen weiblichen *Foetus* einen $1\frac{1}{2}$ Zoll langen Schwanz ohne Knochen.

Labourdette. *Sédillot, Journ. de Méd.* T. 32. p. 378. ref. Meckel, path. Anat. I. p. 386.

L. sah einen nur aus Weichtheilen gebildeten Schwanz, bei einem fünfwöchentlichen Kinde.

Krahe. *Philos. transact.* No. 59. p. 160. ref. Meckel, path. Anat. I. p. 386.

K. beobachtete einen missgestalteten Knaben mit einem Schwanze von der Länge eines Fusses.

(Einige von diesen Beobachtungen citirt auch Arthur Jacob, *Dublin hosp. reports* 1827. Bd. IV. p. 571.)

Bruk. Preuss. Medicinalzeitg. 1861. No. 31.

B. beobachtete an einem vier Tage alten Kinde ausser *Atresia ani* eine schwanzähnliche Bildung der Weichtheile von der Stärke einer Federspule. Nach Operation der *Atresia ani* wurde auch mit günstigem Erfolge der Schwanz mit der Scheere abgeschnitten.

Herr Professor Reichert in Berlin theilte mir mündlich mit, dass er selbst in seiner Sammlung ein Präparat besitze, an welchem sich eine excessive Schwanzbildung constatiren lasse.

Lipome.

No. 85./1 Middeldorpf. Angebornes Lipom der Steissbeingegend. Abtragung mit der glühenden Schneideschlinge. Heilung.

Herr Professor Middeldorpf hatte die Güte, mir brieflich die folgenden Mittheilungen zu geben über den Fall, der von Lotzbeck a. a. O. p. 59. und Zsigmondy, Wiener med. Wochenschr. 1858. nur kurz erwähnt ist.

Am 6. August 1857 wurde der elfmonatliche Sohn des Stellmachers Friedr. Scheer in die Breslauer Universitätspoliklinik gebracht. Er hatte einen angebornen daumendicken, birnförmigen, dünngestielten Anhang am Schwanzbeine, von runzliger glänzender, fettiger Haut überzogen. Der *Tumor* bestand, wie sich nachher ergab, aus fettreichem Bindegewebe, und wurde mit der galvanokaustischen Schneideschlinge ohne Blutung und mit glücklichem Erfolge abgetragen.

No. 86./2 87./3 88./4 Langenbeck. Drei Fälle von angebornen Lipomen der Kreuzbeingegend, die mit Erfolg exstirpirt wurden. — Deutsche Klinik 1850, p. 26.

Die Bestätigung des guten Erfolges, der aus der kurzen Mittheilung schon erwartet werden konnte, habe ich von Herrn Geheimrath Langenbeck selbst erhalten.

Der erste Fall betrifft ein halbjähriges Kind, das durch die Exstirpation von der Sacralgeschwulst befreit wurde.

Der zweite ein anderthalbjähriges, welches die Geschwulst, welche sich in die *incisura ischiad.* hinein erstreckte, an der linken Beckenhälfte trug; die Exstirpation hatte guten Erfolg.

Der dritte Fall betraf ein Lipom, welches auf der Mitte des Kreuzbeins aufsass.

Der erste Fall wurde in Berlin operirt, die beiden letzteren in Kiel, wo auch von L. ein angebornes Lipom am Rücken eines 17jährigen Mädchens mit Erfolg entfernt wurde.

No. 89./5 Canton. Angebornes Lipom der Steissbeingegend. Exstirpation Heilung. *Lancet.* 27. Octob. 1860. p. 411.

Das mit dem Lipom, welches als ,,fleischige, schwanzartige Verlängerung'' erschien, behaftete Kind wurde in das Charing-cross Hospital zu London gebracht. Das abnorme Gewächs bestand aus einer Fortsetzung der Haut in der *Anus*kerbe, erstreckte sich nach vorn und hatte auf der einen Seite die etwas verschobene Mastdarmöffnung, ohne dass die Defäcation wesentlich behindert wurde.

Die Masse wurde mit dem Messer entfernt.

No. 90./6 Faber. Angebornes Lipom (?). *Duor. monstror. hum. descript. anatom. Berolini,* 1827. p. 17.

Faultodter weiblicher *Foetus*, wegen Wehenschwäche extrahirt, 7 Zoll lang, mit einem über kopfgrossen, bis an die Wade reichenden Perinäaltumor behaftet, der Fettmassen und fibröse Stränge enthielt. Die Geschwulstmasse erstreckt sich bis ans kleine Becken, welches so vollständig davon erfüllt wird, dass das Bauchfell mit Darm und Blase wie in die Höhe gehoben erscheint.

(Der Verfasser giebt zwar an, dass beim Einschneiden aus dem *Tumor* lipomatöse Masse herausgekommen sei, ähnlich dem Fettgewebe an Arm und Beinen, doch fehlen histologische Angaben, sowie die Abbildung mehr an einen Steissbeintumor der ersten Reihe erinnert.)

Viertes Capitel.

Geschwülste an Erwachsenen, deren congenitale Natur nicht mit Sicherheit erwiesen ist.

No. 91./1 Simpson. *Med. Times,* 2. July 1859. p. 7.

S. erwähnt einen schottischen Edelmann, der am unteren Stammesende eine wahrscheinlich congenitale Geschwulst trug, die viel ärztliche Berathungen hervorgerufen hatte. Man scheute sich vor einer Operation, die, wie sich nach dem Tode des Mannes zeigte, recht wohl sich hätte ausführen lassen.

No. 92./2 Dresselhuis. *Hygroma cysticum perinaeale congenitum.* Exstirpation. Heilung. *Nederl. Tijdsch. v. Geneesk.* II. 46. p. 722. Decb. 1860.

(Die Uebersetzung aus dem Originale verdanke ich Herrn Dr. Meissner.)

M. D., 36 Jahr alt, die älteste von 10 Geschwistern bemerkte zu Anfang der 30er Jahre eine Geschwulst in der rechten Hüftgegend, die weder schmerzhaft noch sonst hinderlich war, aber so rapid wuchs, dass sie ärztliche Hülfe erforderte. Der Arzt fand eine nicht scharf umschriebene fluctuirende Geschwulst in der rechten Hüftgegend, die bei Druck Rückenschmerzen hervorrief, und glaubte anfangs einen Congestionsabscess, der von der Wirbelsäule herkomme, vor sich zu haben. Da er aber der Kranken keine Hülfe verschaffen konnte, so ging dieselbe weiter und erhielt bald den Bescheid, dass sie eine *Hernia ischiadica*, bald den, dass sie ein Lipom habe. Endlich begab sie sich zu Dresselhuis, der Folgendes constatirte: die Geschwulst, welche aus dem Beckengrunde hervorzukommen scheint, hängt durch einen kurzen 6 Zoll dicken Stiel an der rechten Hüftgegend an, ragt bis in die Kniekehlen herab, und hat ein Gewicht von etwa 20 Pfund. Die Kranke wird durch die fortwährend wachsende Geschwulst im Gehen wesentlich gehindert und ist auf ruhige Lage angewiesen. Die bedeckende Haut ist hypertrophisch, stellenweise geröthet, ulcerirt, narbig, und zeigt deutliche Undulation. Professor Tilarus, der zur Consultation mit gezogen wurde, diagnosticirte ein *Hygroma cysticum perineale* und war der Ansicht, dass eine Exstirpation möglich und wünschenswerth sei. Diese wurde denn auch von Dresselhuis am 2. Nov. 1857 in Gegenwart der DDr. Nonry, van Lennep, van Hamel und Ort vorgenommen. D. machte vorsichtig einen Cirkelschnitt um den Hals der Geschwulst, löste allmählich die Haut ab, ohne die Cyste selbst zu verletzen, um durch die Spannung der Cyste eine Leitung für den Finger zu erhalten, um sie in der Tiefe von den übrigen Weichtheilen zu unterscheiden, abtrennen und ausschälen zu können. Nachdem die Haut völlig gelöst war, stellte es sich heraus, dass die Cyste mit dem aufsteigenden Aste des Sitzbeins so innig zusammenhing, dass es nicht möglich war, sie unverletzt abzutrennen. D. schnitt deshalb den Sack so hoch als möglich ab, worauf sich der Inhalt, eine molkige Flüssigkeit, entleerte, die Cyste entfernt werden konnte und nur ein kleiner Theil derselben im Becken zurückblieb. Dieser Rückstand bildete eine kleine, spitz ausgehende Höhle, welche den Finger 2 p. Z. tief, wie in einen Fingerhut eindringen liess. Es ging nur wenig Blut verloren, da nur zwei kleine Arterien (wahrscheinlich Aeste der *A. pudenda interna*) zur Geschwulst gingen und unterbunden werden mussten. Die parenchymatöse Blutung war sehr gering und wurde sofort durch Auflegen kalter Schwämme gestillt. Die Wunde war 6 p. Z. lang und wurde durch umschlungene Nähte und Heftpflasterstreifen geschlossen. Nach der Operation wurde ein Katheter in die Harnröhre eingebracht und blieb daselbst mehrere Tage lang liegen.

Es trat nur geringes Fieber ein; die Heilung erfolgte theilweise durch *Prima intentio*, theilweise durch Eiterung. Vier Wochen später wurde jedoch eine Menge blutigseröser Eiter entleert, der sich

wahrscheinlich in dem hohlen, von der Cyste zurückgebliebenen Kegel angesammelt hatte, auch wurde der Eiterabfluss noch längere Zeit durch Fistelöffnungen in der bereits gebildeten Narbenmasse unterhalten. Der Gesundheitszustand besserte sich allmählich. An der Stelle, wo die Geschwulst gesessen, fühlt die Kranke bei Anstrengung der unteren Extremitäten einen stärkern Druck, als auf der andern Seite, doch ist dies ganz natürlich, da mit der Operation ein Theil der Aponeurosen und Muskeln, welche den Baucheingeweiden als Stütze dienten, hatte entfernt werden müssen. — Nach der Operation wog die Cyste selbst 8 Pfund und hatte, nachdem sie längere Zeit in Spiritus aufbewahrt gewesen, noch eine Länge von 14″ und eine Breite von 8″. Sie bestand aus sackförmigen Höhlen, welche durch feste Bindegewebswände von einander geschieden und mit einer synovialhautähnlichen glatten Membran ausgekleidet waren, und meistens mit einander communicirten, so dass ihr Inhalt bei der Operation abfloss.

Der Verfasser meint, dass die ersten Anfänge der Geschwulst von der Kranken übersehen worden seien, nimmt ihre congenitale Natur an und stellt sie auf eine Stufe mit den beobachteten Hygromen von Knopf, Lehmann etc.

Doch ist eben der sichere Nachweis des Angeborensein's, wenn auch wahrscheinlich, doch noch nicht sicher erwiesen.

Die anatomischen Verhältnisse des Sackes sind in den „*Verhandelingen van het Genootschap ter bevordering der Genees- en Heelkunde. Deel II. Verstag p.* 221." genauer beschrieben, die ich mir leider nicht verschaffen konnte.

No. 93./$_3$ Verfasser. Perinäaltumor, wahrscheinlich congenitaler Natur, an einer älteren, noch lebenden Frau beobachtet. Lipomatöse Cystengeschwulst.

Im vorigen Jahre wurde eine 55jährige Frau auf die Abtheilung des Geheimrath Günther gebracht, die mit einem so grossen *Tumor* an der Kreuzbeingegend behaftet war, dass sie weder gehen noch sitzen konnte. Die Angaben über Entstehung desselben waren in mehrfacher Beziehung interessant, jedoch nicht vollständig zu verwerthen, da die exaltirte Frau, die bisher Schauspielerin gewesen war, sich allzuleicht von ihrer Phantasie zu Uebertreibungen hinreissen liess.

Dass die Geschwulst nicht erst in den letzten Jahren entstanden sei, wie Frau Z. meinte, schien mir aus der Angabe hervorzugehen, wonach schon in frühester Jugend der rechte Hinterbacken auffällig grösser, als der andere gefunden wurde. Die Patientin erzählte nämlich, dass sie noch als ganz kleines Kind von ihrer Mutter jedesmal beim Waschen auf die linke Hinterbacke geklopft worden sei, unter den Worten: „ich muss dir die linke Backe klopfen, damit sie sich mit dem Waehsen beeilt und die rechte einholt." Diese an und für sich geringfügig erscheinende Erzählung gewinnt dadurch an Bedeutung, dass auch die Form und Ausbreitung des *Tumor* eine congenitale Anlage wahrscheinlich macht.

Als Mädchen litt die Patientin an anämischen Erscheinungen, verheirathete sich dann und gebar zwei Kinder. Bisher war an der etwas dickeren rechten Hinterbaeke eine eigentliche Geschwulst von ihr nicht bemerkt worden. Erst im 27. Jahre, neun Jahre nach ihrer Verheirathung, bildete sich nach der Geburt des dritten Kindes, die übrigens leicht von Statten ging, eine faustgrosse Geschwulst aus, die anfänglich für eine angeschwollene Krampfader gehalten wurde, jedoch das Auffallende hatte, dass sie sich nicht wegdrücken liess. Da die Geschwulst aber keinerlei Beschwerden, selbst nieht bei dem starken und anhaltenden Drucke des Sitzens verursachte, so wurde sie nicht weiter berüeksichtigt. Nur scheint die Patientin von dieser Zeit an öfters an Verstopfung gelitten zu haben.

Erst 22 Jahr später, als die Frau bei Glatteis ausrutsehte und mit grosser Gewalt gerade auf

die Geschwulst fiel, begannen ernstliche Beschwerden. Es traten unter den Zeichen der Entzündung heftige Schmerzen ein, welche die Patientin an das Bett fesselten; die Geschwulst wuchs rasch zu einer beträchtlichen Grösse heran. Die behandelnden Aerzte sollen zwischen der Annahme eines „Windbruches" (*Hernia ischiadica?*) und der einer Balggeschwulst geschwankt haben; sie beschränkten sich jedenfalls auf ein mehr exspectatives Verfahren. Nach dreiwöchentlichem Krankenlager waren die Schmerzen, ohne dass sich die Geschwulst verkleinert hätte, soweit geschwunden, dass die Kranke das Bett verlassen, und ihrem anstrengenden Berufe wieder folgen konnte. Die Geschwulst liess sich durch Kleider noch leidlich verdecken, und machte weiter keine Beschwerden, als dass sie bei einem jedesmaligen Stuhlgange in die Höhe gehoben werden musste, um dem Kothe aus dem nach vorn gedrängten After den Ausgang zu verschaffen. Allmählich stellte sich jedoch unter dem fortschreitenden Wachsthume der Aftermasse ein schmerzhaftes Ziehen am Steissbeine ein, ähnlich wie bei dem Zurückbiegen desselben bei der Entbindung; ebenso zeigten sich beim Gehen ziehende Schmerzen, die sich längs der Wirbelsäule bis zu den Schultern hinauferstreckten; nicht minder war das Aufstehen nach längerem Sitzen für die Patientin besonders schmerzhaft. Eine Lähmung der Extremitäten oder der Schliessmuskeln scheint jedoch nicht vorhanden gewesen zu sein.

Bis dahin war die bedeckende Haut angeblich normal. Eine Ulceration derselben, die auch jetzt noch nicht zur vollständigen Heilung gelangt ist, trat erst ein, als die Kranke, durch heftiges Jucken veranlasst, sich an der Geschwulst zu kratzen begann. Es entwickelten sich Geschwüre, welche rapid wuchsen und so viel stinkenden Eiter entleerten, dass die Kräfte sichtlich schwanden, die Patientin ihren Beruf aufgeben und sich dauernd zu Bett legen musste. In ihrer Noth suchte sie Hülfe im Jacobshospitale, und kam daselbst ziemlich herabgekommen an.

Bei der Untersuchung zeigte sich, dass bis auf eine mächtige Geschwulst am Kreuzbeine die abgemagerte Frau normal gebaut ist. Die Geschwulst, welche durch ihre Schwere die Frau an's Bett fesselt, hat eine seitlich zusammengedrückte, brodartige Gestalt, hängt mit einem mächtigen Stiele an der hinteren Kreuzbeingegend, und ragt, wenn die Patientin auf kurze Zeit sich mit Unterstützung hinstellt, bis in die Kniegegend herab. Ihr Umfang von dem Ansatze am Kreuzbeine bis zur Afteröffnung, die vorn unter die *Symphysis pubica* gedrängt ist, beträgt 1,26 Meter, ihre Länge 0,60 M., die Breite 0,27 M. Die Dicke des Stieles lässt sich schwer bestimmen, da durch den oberen Geschwulsttheil der Beckenausgang wie geschlossen erscheint, man also nicht in einer Ebene ein Band um den Stiel herumlegen kann.

Die obere Geschwulstgrenze wird hinten durch den Rand der Glutäalmuskeln, seitlich durch die Sitzbeinhöcker, vorn durch den Schambogen bestimmt. Die herbeigezogene und beträchtlich ausgedehnte Haut der Nachbarschaft, die stellenweise pigmentirt, stellenweise narbig und mit zahlreichen Venen durchzogen erscheint, bedeckt allseitig den *Tumor*. Auf der einen Seite liegt ein handgrosses, flaches Geschwür, das wenig Eiter producirt, und unter der Behandlung mit Wasserüberschlägen der Heilung zuschreitet. Um die Aftergegend reihen sich strahlenförmig auseinander gehend linienförmige Einziehungen, zwischen denen die ödematöse Haut wulstartig vorspringt.

Die Consistenz des *Tumor* ist an verschiedenen Stellen verschieden. Die Hauptmasse fühlt sich weich, etwa wie ein fibröses Lipom an, dazwischen finden sich aber, sanften halbkugeligen Hervorragungen entsprechend, deutlich fluctuirende Stellen; jedoch ohne Pellucidität. Ueberall ist die Masse normal warm anzufühlen. An der Wirbelsäule, die durch den Zug beträchtlich gelitten haben muss, wie auch die oben erwähnten reissenden Schmerzen zeigen, lässt sich jedoch keine bemerkenswerthe Abnormität erkennen. Man kann auch freilich den unteren Theil derselben nicht genügend untersuchen, da sich vom After aus die Steissbeinspitze nicht erreichen lässt, und von hinten her die Hauptmasse des Kreuzbeines durch den Ansatz der Geschwulst bedeckt wird.

Einer ungefähren Abschätzung nach beträgt die Entfernung des Afters von der Steissbeinspitze, 0,23 M.

Nirgends sind Lähmungserscheinungen vorhanden. Die Patientin hat ihre regelmässige Stuhlentleerung, kann sich gut bewegen, wenn das mechanische Hinderniss der Geschwulst möglichst aufgehoben wird; sie geht und steht, wenn Jemand die Geschwulst unterstützt.

Leider ist die Frau so unverständig, dass sie sich nicht nur jeder grösseren Operation, sondern selbst der Probepunction hartnäckig widersetzt, trotzdem, dass ihr täglich beim Verbinden die Gefühllosigkeit des Haupttheiles der Geschwulst *ad oculos* demonstrirt werden kann. Es konnte somit auch kein genügender Aufschluss über das Verhältniss etwaiger Cysten und ihres Inhaltes bis jetzt gewonnen werden, und musste man sich vorläufig mit der Annahme einer cystoiden, gutartigen Geschwulst begnügen, die durch einen starken Gefässreichthum (wegen der Wärme der Geschwulst) ausgezeichnet ist. Ob man nun eine einfache Cystengeschwulst vor sich habe, oder ob ausserdem noch accessorische Fötaltheile in der Masse vorhanden sind, die durch das Gefühl nicht ermittelt werden können, muss vorläufig noch dahin gestellt bleiben.

Ein operatives Einschreiten ist durch Nichts contraindicirt; und würde man die Operation am besten in der Weise vornehmen, dass man mit Wegnahme eines grossen Theiles der Haut, unter Bildung seitlicher Lappen, stückweise die Geschwulstmasse mit dem Écraseur entfernte, unter Zurücklassung einer schmalen Schicht auf der hinteren Mastdarmwand, wodurch ein Blosslegen derselben verhindert werden würde. Es liesse sich dann hoffen, dass durch consequentes Hinaufdrängen des Afters wenigstens eine theilweise Verkürzung des *Rectum* erzielt werden könnte.

Eine Exstirpation mit dem Messer wäre wegen der Grösse des Operationsfeldes, der Menge der darin liegenden Gefässe, der Unkenntniss ihrer Lage, bei der alten und geschwächten Frau als zu gefährlich zu verwerfen.

Vergl. Tab. XIII. Fig. 1. 2. 3. 4.

Fig. 1 u. 2 sind nach einer Photographie lithographirt worden, Fig. 3 u. 4 nach Zeichnungen des Herrn Schmiedel.

Die auffallende Erscheinung, wornach Frau Z. beim Verbinden ein zufälliges Einstechen der Pincette in die Geschwulst gar nicht bemerkte, veranlasste mich, die Haut daselbst auf ihren Tastsinn genau zu untersuchen, und es wurden die betreffenden Experimente und Beobachtungen in der von E. H. Weber angegebenen Weise angestellt.

Es ergab sich, dass man an dem grössten Theile der Geschwulst die Haut mit dem Finger oder der Zirkelspitze berühren konnte, ohne dass es von der Patientin bemerkt wurde; und zwar erstreckte sich die Grenze dieses vollständigen Mangels an **Tastsinn** bis in die Nähe des Geschwulstansatzes. In der Entfernung von etwa zwei Zoll, gerechnet von der Uebergangsstelle der Gesässhaut in die der Geschwulst, fühlte die Kranke noch die Berührung des Fingers, weiterhin aber nicht mehr. Man musste hier mit zwei Fingern tief eindrücken, und dadurch die benachbarte Gesässhaut mit zerren, um der Kranken die Berührung merkbar zu machen.

In gleicher Weise und Ausbreitung war der **Temperatursinn** auf der Geschwulstmasse aufgehoben. Man konnte auf den grössten Theil derselben ein Stück Eis mit einer Berührungsfläche von über 6□″ andrücken, sowie ein eisernes Lineal von 5□″ Oberfläche, das auf + 37° R. erwärmt war, anlegen, ohne dass Kälte- oder Wärmegefühl empfunden wurde.

Nur am Geschwulststiele und in der Nähe desselben, ebenso weit, als die Patientin die einfache Berührung wahrnehmen konnte, wurden Wärme und Kälte von einander unterschieden.

Schwieriger als die Bestimmung der Grenze für den Tast- und Temperatursinn war die des **Allgemeingefühls.** Die Kranke, welche gar nichts davon merkte, wenn

man an einigen Stellen eine Stecknadel in den *Tumor* einstach, schrie laut auf, wenn eine andere getroffen wurde, die oft in unmittelbarer Nähe der unempfindlichen lag. Es zeigte sich bei genauerer Bestimmung dieser Stellen, dass überall da, wo Tast- und Temperatursinn noch erhalten waren, die Kranke auch Allgemeingefühl hatte, Schmerz empfinden konnte, dass aber auch Schmerz empfindende Stellen ganz getrennt hiervon, inselartig, sich auf dem vollkommen unempfindlichen Theile der Geschwulstmasse vorfanden. Diese Stellen hatten verschiedene Grösse, von der eines Groschens bis zu der eines Thalers, waren durch eine bestimmte, wenn auch nicht lineare, Grenze gekennzeichnet und blieben auf der Geschwulst constant, so dass nicht etwa eine Stelle empfindlich wurde, die es früher nicht war, sondern unempfindliche und empfindliche Parthieen ihr Verhältniss zu einander beibehielten.

Es liess sich ferner constatiren, dass diese unempfindlichen Stellen durchaus nicht immer narbigen oder geschwürigen Theilen entsprachen.

Da man es hier mit der Haut einer Körperstelle zu thun hatte, die, an und für sich schon von relativ geringem Raumsinn, denselben noch mehr durch die beträchtliche Dehnung und Ulceration verloren haben musste, so lag die Frage nahe, in wieweit der Raumsinn überhaupt, als namentlich in der Nähe der Geschwulst auf der Haut der Patientin ausgebildet sei.

Es wurde demnach nach E. H. Weber's Methode an die verschiedenen Körperstellen ein Zirkel mit geöffneten Schenkeln (gleichzeitig und mit gleichem Drucke) aufgesetzt, und die Frau, der das Gesicht verhüllt worden war, aufgefordert, anzugeben, ob sie zwei oder eine Empfindung habe, und in welcher Richtung der Zirkel aufgesetzt worden sei.

Die Entfernung der Zirkelschenkel, welche erforderlich war, damit die Frau von den berührenden Spitzen zwei Empfindungen hatte, oder damit sie die Richtung der die Spitzen verbindenden Linie angeben konnte, wurde in pariser Linien angegeben, und auf folgender Tabelle mit den Weber'schen Angaben zusammengestellt. (Vergl. Weber, die Lehre vom Tastsinne p. 78.)

Theil der Haut.	Weber.	Patientin.
Volarseite des letzten Fingergliedes . .	1	1,5
Rother Theil der Lippen	2	2
Metacarpus des Daumens	4	5
Oberer und unterer Theil des Unterarmes	18	18
Glutaeus	18	24—28
Rückgrat in der Mitte des Rückens . .	30	38—40

Auf der Geschwulst selbst, in der Nähe der Glutäalhaut war von Raumsinn fast nichts mehr wahrzunehmen: die Frau gab allerdings an, zwei getrennte Empfindungen zu haben, wenn man gleichzeitig zwei Nadeln in der Gegend des Kreuzbeins und Afters, 8—10 Zoll von einander entfernt, einsetzte, hatte aber bereits nur eine unbestimmte Empfindung, wenn Zirkelspitzen in der Entfernung von 6 Zoll von einander aufgesetzt wurden.

Es ergab sich somit, dass, während die Haut des übrigen Körpers fast normalen Raumsinn zeigte, die der *Glutaei* und noch mehr die des Rückens stumpfsinnig war, dass ferner die Haut der Geschwulst selbst desselben fast gänzlich entbehrte.

Bei Betrachtung der Ursachen dieses abnormen Verhaltens kommen zwei Momente in Frage: die Ulcerationen und Narben der Geschwulstdecken, so wie deren beträchtliche Ausdehnung.

Dass Ulcerationen, überhaupt Zerstörungen des Papillarkörpers, auch den Tastsinn an der betreffenden Stelle aufheben, ist bekannt.

Theodor Weber hat in Wunderlich's Archiv XIV. 3. p. 341—345 hierauf bezügliche Versuche bekannt gemacht, die er an einem Kranken, der ein grosses Stück Haut am Vorderarm verloren hatte, anstellte. Er fand daselbst ausser einem Verluste des Tastsinnes auch eine beträchtliche Verminderung der Empfindlichkeit. Das gleiche Verhalten der Narbe zeigt ein Kranker des Jacobshospitales, der durch traumatische Verschwärung über die Hälfte der Haut seines rechten Armes verloren hat.

Es entspräche somit ganz diesen Erscheinungen, dass Frau Z. an ihrer Geschwulst, welche Narben und Ulcerationen zeigt, auch stumpfsinnige und unempfindliche Stellen hat.

Allein es bleibt dabei unerklärt, warum die Stumpfsinnigkeit und Unempfindlichkeit der Geschwulstdecken eine so allgemeine und nicht blos auf die Narben beschränkte ist.

Der Grund davon liegt nicht in den hie und da vorhandenen Ulcerationen, sondern in der colossalen Ausdehnung der Haut.

Es ist ein Verdienst von Czermak, den Einfluss, den die physiologische und pathologische Ausdehnung der Haut auf die Feinheit des Tastsinnes hat, beleuchtet und durch Messungen bestimmt zu haben. (Vgl. Sitzungsberichte der mathem.-naturwissensch. Classe der Wiener Akademie Bd. XV. p. 425 ff.)

Ausgehend von der Beobachtung Harting's (*Recherches micrométriques*, Utrecht 1854), wonach von Anfang an die Anzahl der Primitivnervenfibrillen gegeben ist, und das Wachsthum nicht auf einer Vermehrung der Fibrillen selbst, sondern auf einer Verdickung derselben und ihres Neurilems beruht, stellte Czermak den Satz auf, dass bei Kindern die relative Menge der Tastnervenfasern in der Haut grösser sein müsse, als bei Erwachsenen, dass demnach auch bei Kindern ein relativ feinerer Tastsinn erwartet werden könne, als auf der ausgedehnten Haut der Erwachsenen. Seine Messungen bestätigten die Wahrheit dieser Deduction, und bewiesen zugleich ein ähnliches Verhältniss bei Frauen, vor und nach der Entbindung, sowie überhaupt, dass mit jeder Ausdehnung der Haut, sei sie künstlich durch das Experiment oder durch pathologische Vorgänge hervorgebracht, jedesmal eine Verminderung des Raumsinnes an der gedehnten Stelle verbunden sei.

Dass dieser Satz sich auch auf die durch **Geschwülste** ausgedehnte Haut erstreckt, glaube ich im vorliegenden Falle erwiesen zu haben, wo nicht nur die Geschwulstdecken ihren Tastsinn fast vollständig eingebüsst hatten, sondern auch die Haut der Umgebung durch die Dehnung beträchtlich stumpfsinniger geworden war.

No. 94./4 Larrey. *Tumeur fibroplastique de la region fessière probablement congéniale. Bullet. de la société anatomique. 26 année.* Paris 1851. p. 97. 98.

Ein 40jähriger Gensd'armes trug seit den frühesten Jahren eine Geschwulst an der linken Hinterbacke. Nachdem dieselbe lange Zeit unverändert geblieben war, fing sie in den letzten Jahren an rapid zu wachsen. 1851 suchte der Mann deshalb bei Larrey im Spital *du Val-de-Grâce* Hülfe. L. constatirte einen faustgrossen *Tumor*, fest anzufühlen, mit verschiebbarer Basis, von verdünnter Haut überzogen. Druck wenig schmerzhaft. Die Exstirpation wurde vorgenommen und ohne grosse Schwierigkeiten ausgeführt; nur einige kleine Arterien mussten unterbunden werden.

Lebert untersuchte die Geschwulst und constatirte ihre sarkomatöse Beschaffenheit.

No. 95./5 Birkett. Cystengeschwulst zwischen *Rectum* und Steissbein. Exstirpation. Heilung. — Guy's *Hospital Reports*. 3. Reihe. 1859. Vol. 5. p. 252.

Im Jahre 1857 kam eine 25 Jahre alte Frau mit einer Geschwulst am Steissbeine in das Guy's Hospital, und gab an, dass sie bereits seit zwei Jahren die Hervorragung beobachtet habe. Es zeigte

sieh in der Afterkerbe etwas auf die rechte Seite hin eine kleine Geschwulst und man entdeckte mittelst des in den After eingebraehten Fingers in dem loekeren Gewebe zwisehen *Rectum* und innerer Steissbeinfläehe (also der LUSCHKA'schen Steissdrüse ziemlich entsprechend) einen Körper von beträehtlieher Grösse. In der letzten Zeit hatte auch die Kranke daselbst Sehmerzen verspürt. Dureh einen Einschnitt wurde eine eystoide Gesehwulst blossgelegt, die ziemlieh weit zwisehen Steissbein und *Rectum* hinaufragte, und naeh der Exstirpation sich als fibröse mit atheromatösem Brei erfüllte Cyste auswies. Sie war über wallnussgross. Die Wunde heilte gut.

Dritter Abschnitt.

Tabellarische Uebersicht.

I. Doppelbildungen.

No.	Autor	Geschlecht	Beschaffenheit	Alter	Operation	Erfolg	Bemerkungen.
			Vollkommene Doppelbildungen.				
1.	*Torcos*	f. f.	Pygopage Doppelbildung	22 Jahre	—	—	Die Mädchen starben gleichzeitig an inneren Krankheiten.
2.	*Treyling*	f. f.	idem	4 Monate	Causticum	Tod	Die Kinder waren ausgetragen (?).
3.	*Ramsbotham*	f. f.	idem	5 Jahre	—	—	Zur Zeit der Beobachtung noch gesund.
4.	*Walter, Barkow*	f. f.	idem	Todtgeboren	—	—	Neunmonatliche Frucht. cfr. Tab. I. Fig. 1—7.
5.	*Wolff*	f. f.	idem	2 Monate	—	—	
6.	*Normand*	m. m.	idem	9 Tage	—	—	Die Geburt erfolgte unter Zusammenknickung des einen Kindes. Am 9. Tage starben beide gleichzeitig.
7.	*Paré*	f. f.	idem	?			
			Unvollkommene Doppelbildungen. Freie Parasiten und Tripodieen.				
8./1	*Gorré*	m.	Knabe mit überzähligen Beinen an d. Kreuzbeingegend	8 Monate	—	—	Lebte noch zur Zeit der Beobachtung.
9./2	*Bär*	f.	Dipygus paras.	Bald nach d. Geb gestorb.	—	—	Ausgetragen.
10./3	*Acton*	m.	idem	6 Monate	—	—	Lebte noch zur Zeit der Beobachtung. cfr. Tab. I. Fig. 8. 9.
11./4	*Tarler*	f.	Freier Steissparasit	?	—	—	Lebte eine geraume Zeit lang.
12./5	*Berigny*	f.	idem	22 Tage	—	—	Lebte noch z. Zeit d. Beobacht.
13./6	*Behn*	m.	Knabe mit 3 unteren Extremitäten	Todtgeboren	—	—	Sirenenbildung. Imperfor. an. cfr. Tab. II. Fig. 1. 2.
14./7	*Schmerbach*	m.	Tripodie	14 Jahre	—	—	Lebte noch zur Zeit der Beobachtung. cfr. Tab. II. Fig. 3. 4. 5.
15./8	*Bär*	f.	idem	Todtgeb.	—	—	Ausgetragen. cfr. Tab. II. Fig. 6. 7.

No.	Autor	Geschl.	Beschaffenheit	Alter	Operation	Erfolg	Bemerkungen.
			Subcutane und freigewordene Parasiten.				
16./1	*Pitha*	f.	Ueberzähliges Bein an der Kreuzbeingegend	20 Jahre	Amputation	Heilung	cfr. Tab. III. Fig. 1. 2. 3.
17./2	*Hesselbach, Eberth*	?	Steissgeschwulst mit Extremitäten	Todtgeb.	—	—	Ausgetragen.
18./3	*Pacini*	f.	Accessorische Extremitäten	Bald nach d. Geb gestorb.	—	—	Nicht völlig ausgetragen.
19./4	*Arthur Jacob*	m.	Steissparasit	20 Jahre (?)	Exstirp.	Heilung	
20./5	*Richardson*	?	idem	?	Ligatur	Heilung	Es ward im Kindesalter operirt. Das Kind lebte noch zur Zeit d. Beob. cfr. Tab. III. Fig. 4.
21./6	*Naudin*	?	idem	Bald nach d. Geb. gestorb.	—	—	7½ monatl. Fötus. Die Geburt war erschwert durch d. Tumor.
22./7	*Otto*	f.	Ueberzähl. Finger	3 Monate	Exstirp.	Heilung	Lebte noch z. Zeit d. Beobacht.
23./8	*Charvet*	f.	Steissparasit	Todtgeb.	—	—	8 monatlicher Fötus.
24./9	*J. D.*	f.	Sacraltumor mit Fötaltheilen	2 Monate	—	—	Spontane Ulceration. Heilung.
25./10	*Geller, Wutzer* und *Weber*	m.	Fingerhaltige Sacralgeschwulst	2 Monate	Exstirpation	Heilung	Lebte noch zur Zeit der Beobachtung. cfr. Tab. III. Fig. 5. 6.
26./11	*Wagner*	f.	Geschwulst mit Extremitäten	1½ Jahr	—	—	Starb ohne Operation.
27./12	*Kubitz*	f.	idem	Todtgeb.	—	—	
28./13	*Reiner*	?	idem	?	Ligatur	Heilung	Lebte noch zur Zeit der Beob.
29./14	*Garcia Lopez*	?	Steissparasit	6 Wochen	Exstirpation	Tod	Der Tod war durch eine gleichzeitige Hydrorrhachis c. spina bifida bedingt.
30./15	*Joseph, Middeldorpf*	m.	Fötaltheilehaltige Sacralgeschwulst	17 Jahre	Exstirpation	Heilung	Die Geschwulst hatte schon früher durch Ulceration Fötaltheile ausgestossen, sich aber später wieder geschlossen.
31./16	*Fleischmann*	f.	Darmhaltige Sacralgeschwulst	9 Tage	Ligatur	Tod	Convulsionen. Meningitis spinalis. (?) cfr. Tab. III. Fig. 7.
32./17	*Fattori*	f.	Perinäalparasit	Todtgeb.	—	—	Der nicht völlig ausgetragene Fötus enthielt ausser dem Perinäalparasiten noch einen zweiten in der Bauchhöhle.
33./18	*Simmons*	f.	Geschwulst mit Fötaltheilen	2 Jahre	—	—	Der Tod erfolgte nach einer spontanen Ulceration des Tumor.
34./19	*Blizard*	f.	Darmhalt. Geschw.	2 Jahre	Exstirp.	Heilung	Das Kind wurde 13 Jahre alt.
35./20	*Wedemeyer*	m.	Includ. Steissparasit	Todtgeb.	—	—	Nicht völlig ausgetragen.
36./21	*Mayer*	m.	Includirte Doppelbildung	Starb bald n. d. Geb.	—	—	Während der Geburt platzte der Tumor. cfr. Tab. III. Fig. 8.
37./22	*Schaumann*	f.	Foetus inclusum	Todtgeb.	—	—	
38./23	*Schuh*	f.	Includ. Steissparasit	9 Jahre	Exstirp.	Heilung	
39./24	*Virchow*	?	Steissparasit	Todtgeb.	—	—	
40./25	*Luschka*	m.	Intrafötation	Starb währ. d. Geburt	—	—	Ausser der Intrafötation noch ein Sacralsarkom. Geburt dadurch verzögert. cfr. Tab. IV. Fig. 1. 2. 3.
41./26	*Schwarz*	f.	Fötaltheile haltende Sacralgeschwulst	4 Tage	Exstirpation	Heilung	Lebte noch zur Zeit der Beobachtung. cfr. Tab. IV. Fig. 4. 5.
42./27	*Dikson*	?	idem	?	—	—	
43./28	*Wohlfart*	m.	Sacralgeschwulst mit Fötaltheilen	Todtgeb.	—	—	Ausgetragen.

No.	Autor	Geschl.	Beschaffenheit	Alter	Operation	Erfolg	Bemerkungen.
44./29	*Ollivier* und *Capuron*	f.	Steissparasit	Todtgeb.	—	—	Die Geschwulst platzte bei der Geburt.
45./30	*Guyon*	?	idem	Todtgeb. (?)	—	—	Ausgetragen.
46./31	*Wills*	f.	Includirter Steissp.	15 Tage	Incision	Tod	Starke Eiterung.
47./32	*Laugier*	f.	idem	11 Monate	Exstirp.	Heilung	
48./33	*Porta*	f.	idem	22 Jahre	Exstirp.	Heil. (?)	cfr. Tab. IV. Fig. 6. 7.
49./34	*Himly*	f.	Sacralparasit	½ Jahr	Incision	Tod	Gleichzeitig Spina bifida. cfr. Tab. IV. Fig. 8. 9.
50./35	*Virchow*	f.	Hirnart. Geschwulst	Todtgeb.	—	—	
51./36	Verfasser	f.	Intrafötation	Todtgeb.	—	—	Ausgetragen.
52./37	*Lotzbeck*	f.	Includ. Steissparasit	6 Monate	Exstirp.	Heilung	
			Unsichere Fälle.				
53./38	*Emmerich*	f.	Foetus in foetu sacr. (?)	20 Jahre	Exstirp.	Heilung	
54./39	*Osiander*	m.	Intrafötation (?)	?	Excision	Heilung	Die bei der Geburt geplatzte Geschwulst ward abgeschnitten.
55./40	*Kömm*	f.	idem (?)	17 Jahre	—	—	Die Geschwulst ulcerirte. Tod.
56./41	*Ollivier* und *Martin*	m.	idem (?)	5 Tage	—	—	Ulceration. Tod.

II. Geschwülste.

1. Die eigentlichen Steissbeingeschwülste der Autoren.

A. Geschwülste, die mit dem Spinalcanale zusammenhängen.

1.	Verfasser	?	Cystosarkom	Todtgeb.	—	—	Ausgetragen. cfr. Tab. V. Fig. 1.
2.	Verfasser	f.	Cystosarkom	Todtgeb.	—	—	Ausgetragen. cfr. Tab. VI. VII. VIII. Fig. 1—4.
3.	Verfasser	f.	Zottengeschwulst	Todtgeb.	—	—	7monatliche Frucht. cfr. Tab. VIII. Fig. 5.
4.	*Athol Johnson*	?	Sacralgeschwulst	Mehrere Wochen	Exstirp.	Heilung	Die Convulsionen wurden durch die Operation beseitigt. Das Kind starb an einer Peritonitis.
5.	*Heineken*	f.	Sarkom	Mehrere Wochen	Punction, Incision	Tod	Das Kind starb unter Convulsionen. Mening. spin. (?) cfr. Tab. IX. Fig. 1. 2.
6.	?	?	Fettmassen im Zusammenhange mit der Dura mater	10 Monate	Exstirp.	Heilung	
7.	*Quadrat*	f.	Hydatiden an der unteren Parthie des Rückenmarks	6 Wochen	—	—	Starb unter Convulsionen.
8.	*Middeldorpf*	f.	Cystengeschwulst	¾ Jahr	Exstirp.	Tod	Meningitis spin.
9.	*Lotzbeck*	f.	Fibroid der Dura mater	12 Jahre	Exstirp.	Tod	Der Tod erfolgte nach 10 Tagen. cfr. Tab. IX. Fig. 3. 4.

B. Degenerationen der Steissdrüse (?).

10./1	Verfasser	f.	Cystosarkom	Todtgeb.	—	—	Ausgetragen. cfr. Tab. IX. Fig. 5. Tab. V. Fig. 2.
11./2	Verfasser	f.	Steissbeintumor	Todtgeb.	—	—	Ausgetragen.
12./3	*Virchow*	f.	Steissbeingeschw.	Todtgeb.	—	—	8monatliche Frucht.
13./4	*Möller* u. Verf.	f.	Gemischtes Enchondrom	Todtgeb.	—	—	8monatliche Frucht. cfr. Tab. IX. Fig. 6—10.
14./5	Verfasser	f.	Steissbeingeschw.	Todtgeb.	—	—	Ausgetragen.

No.	Autor	Geschl.	Beschaffenheit	Alter	Operation	Erfolg	Bemerkungen.
15./6	*Wittich* und *Wohlgemuth*	f.	Sacralgeschwulst	Todtgeb.	—	—	7monatliche Frucht. efr. Tab. X. Fig. 1.
16./7	*Heschl*	f.	Hypertrophie der Luschka'sch. Drüse	Todtgeb.	—	—	Ausgetragen.
			C. Steissbeingeschwülste überhaupt.				
17./1	Verfasser	f.	Steissbeingeschw.	¾ Stunde	—	—	Mening. spin. (?) Erschwerte Geburt. Tractionen. efr. Tab. X. 2.
18./2	Verfasser	f.	idem	Todtgeb.	—	—	8monatliche Frucht.
19./3	Verfasser	f.	idem	Todtgeb.	—	—	Ausgetragen.
20./4	Verfasser	m.	idem	Todtgeb.	—	—	Ausgetragen.
21./5	*Busch*	?	idem	3 Tage	—	—	Convulsionen. Erschwerte Geburt. Tractionen.
22./6	*Slevogt*	?	Maligne Steiss-geschwulst (?)	7 Tage	—	—	Erschwerte Geburt. Zange.
23./7	*Gemmil*	?	Steissbeingeschw.	Todtgeb.	—	—	Ausgetragen.
24./8	*Schuhmacher*	?	Sarkom	Todtgeb. (?)	—	—	
25./9	*Otto*	f.	Sarkom	Todtgeb.	—	—	7monatliche Frucht.
26./10	*Otto*	m.	Sarkom	Todtgeb.	—	—	8monatliche Frucht.
27./11	*Otto*	f.	Sacraltumor	Todtgeb.	—	—	Einzelne Cysten hängen mit den aus dem Hiat. sacr. austretenden Nerven zusammen.
28./12	*Otto*	f.	Sarkom	Todtgeb.	—	—	Ausgetragen.
29./13	*Otto*	m.	Sarkom	Todtgeb.	—	—	8monatliche Frucht.
30./14	*Otto*	m.	Cystengeschwulst	Todtgeb.	—	—	7monatl. Frucht. Verknöcherungen der Kapsel. Haare und Zähne in der Geschwulst.
31./15	*Holm* und *Vrolik*	f.	Steissbeinge-schwulst	1 Jahr	—	—	Ausgetragen. Geburt erschwert. Starb durch einen unglücklichen Zufall. efr. Tab. X. Fig. 3—6.
32./16	*Stanley*	?	Sacralsarkom	2 Jahre			Starb an Masern. Ein Theil der Geschwulst ging ins Becken hinein. efr. Tab. X. Fig. 7.
33./17	*Snell*	?	Sarkom (?)	?	Exstirp.	Heilung	Beschreibung unzureichend.
34./18	*Pitha*	f.	Zusammengesetzte Cystengeschwulst	1½ Jahr	Punction. Ligatur	Tod	Starb 24 Stunden nach der Operation.
35./19	*Brak*	f.	Steissbeingeschw.	¼ Stunde	—	—	Erschwerte Geburt. Tractionen. Das Kind starb ¼ St. danach.
36./20	*Förster*	f.	Cystosarkom	7 Stunden	—	—	8monatliche Frucht. Geburt erschwert. Tractionen. Tod des Kindes 7 Stunden danach. efr. Tab. X. Fig. 8. 9.
37./21	*Voss*	f.	Sarkom (?)	Todtgeb.	—	—	Die Geschwulst ragte ins Becken hinauf.
38./22	*Strassmann*	f.	Sarkom	Todtgeb.	—	—	Geburt erschwert. Tractionen. Das Kind starb während der Geburt. Die Geschwulst ragte ins Becken hinauf.
39./23	*Bartscher*	m.	Cystofibroid	11 Tage	Exstirp.	Heilung	Ausgetragen. Erschwerte Geburt. Zange.
40./24	*Gruber*	f.	Sarkom (?)	Mehr. Tage	Exstirp.	Tod	Tod 12 Stunden nach d. Operat.
41./25	*Elsässer*	?	Sarkom (?)	Wen. Stund.	—	—	Nicht ausgetragen. Starb bald n. d. Geburt.
42./26	*Lotzbeck*	m.	Medullarcarcinom	2 Jahre	Incision. Ligatur	Tod	Die Geschwulst ragte in die Beckenhöhle hinauf. Tod 24 Stunden nach der Operation.
43./27	*Lotzbeck*	f.	Cystocarcinom	Todtgeb.	—	—	Ausgetragen.
44./28	*Mauthner*	?	Cystosarkom	1 Wochen	—	—	Starb an Marasmus.

No.	Autor	Geschl.	Beschaffenheit	Alter	Operation	Erfolg	Bemerkungen.
45./29	*Mombert*	?	Carcinom	?	Ligatur	Tod	Geburt leicht.
46./30	*Beitter*	?	Coccygealtumor	2 Tage	—	—	Erschwerte Geburt. Tractionen. Tod nach zwei Tagen.
47./31	*Schuh*	?	Fibroid	?	—	—	
48./32	*Knopf*	f.	Fibroid	½ Jahr	—	—	Die Geschwulst ragte ins Becken hinauf. Spontane Ulceration. Fieber. Tod.
49./33	*Lehmann, Albers*	f.	Cystofibroid	2 Monate	—	—	Erschwerte Geburt. Tractionen. Die Geschwulst ragte ins Becken hinauf. Ulceration. Tod. cfr. Tab. X. Fig. 10.
50./34	*Günther*	m.	Nervenhalt Geschw.	20 Jahre	Exstirp.	Heilung	Dieser Fall gehört, wie ich mich später überzeugte, nicht mit unter die Steissbeintumoren, er verhält sich wie No. 9.
51./35	*Schwartz*	m.	Cystosarkom	?	Punction. Exstirp.	Tod	
52./36	*Buxtorph*	?	Cystengeschwulst	?	—	—	Erschwerte Geburt. Traction. Mangel des Kreuzbeins.
53./37	*Schmidt*	f.	idem	2 Monate	—	—	Starb an Convulsionen. Mangel des Kreuzbeins.
54./38	*Wertheim*	f.	idem	?	Punction	Tod	Starb 8 Tage nach d. Operation. Mangel des Kreuzbeins.
55./39	*Pabst*	?	Cystocarcinom	Todtgeb.	—	—	7monatl. Fötus. Erschwerte Geburt. Tractionen. Das Kind starb während derselben.
56./40	*Peu*	?	Coccygealtumor	?	—	—	Ersehwerte Geburt.
57./41	*Baum*	?	Carcinom	?	Punction	Tod	
58./42	*Baum*	?	Cystengeschwulst	?	—	—	Ohne Kunsthülfe geboren. Tod bald nach der Geburt.
59./43	*Baum*	?	Tumor coccygeus	1 Jahr	—	—	
60./44	*Baum*	f.	Cystengeschwulst	Mehr. Mon.	Punction	Tod	
61./45	*Simpson*	?	Tumor coccygeus	18 Jahr	—	—	
62./46	Verfasser	f.	idem	Mehr. Mon.	—	—	Ausgetragen. Lebt noch.

2. Sacralhygrome.

63./1	*Saxtorph*	f.	Cystengeschwulst	2 Tage	—	—	Ausgetragen. Erschwerte Geburt. Compression und Ruptur d. Geschwulst. Tod n. 2 Tagen.
64./2	*Saxtorph*	?	idem	3 Monate	—	—	Das Kind starb nach 3 Monaten an einer Krankheit.
65./3	*Löffler*	m.	idem	?	Ligatur	Heilung	
66./4	*Verdier*	f.	idem	?	Ligatur	Heilung	Am 5. Tage n. d. Oper. Heilung.
67./5	*Keller* und *Gläser*	m.	idem	8 Tage	Punction	Tod	Erschwerte Geburt. Mangelhafte Pflege.
68./6	*Keller* und *Gläser*	m.	idem	6 Stunden	Punction	Tod	Die Geburt war so erschwert, dass das Kind nur nach Punction der Cyste entwickelt werden konnte. Tod 6 Stn. darauf.
69./7	*Gläser*	f.	idem	4 Monate	Punction	Tod	Die entkräftende Eiterung führte den Tod nach 4 Monat. herbei.
70./8	*Veling*	f.	idem	4 Wochen	Punction. Exstirp.	Heilung	Geburt erschwert. Heilung nach 3 Wochen. cfr. Tab. XI. Fig. 1. 2.
71./9	*Strassmann*	f.	idem	2½ Jahr	Punction. Iodinj.	Heilung	Erschwerte Geburt. Tractionen. Die Geschw. ragte ins Becken hinauf.
72./10	*Strassmann*	f.	idem	Mehr. Stund.	—	—	Geburt leicht. Die Geschwulst ragte ins Becken hinauf. cfr. Tab. XI. Fig. 3.
73./11	*Coulon*	f.	idem	13 Tage	—	—	Erysipel. Tod 5 Tage danach. cfr. Tab. XI. Fig. 5.

No.	Autor	Geschl.	Beschaffenheit	Alter	Operation	Erfolg	Bemerkungen.
74./12	*Wormald*	?	Cystengeschwulst	Todtgeb.	—	—	Ausgetragen. Ruptur bei der Geburt. Tod.
75./13	*Simpson*	f.	idem	?	Exstirp.	Heilg.(?)	
76./14	*Meinel*	f.	idem	16 Tage	Incision	Tod	Ausserdem eine incarcerirte Hernie vorhanden. Scheinbare Reposition.
77./15	Verfasser	m.	idem	4 Wochen	Exstirp.	Heilung	Noch ein Jahr später gesund.
78./16	*Trowbridge*	?	idem	4¼ Jahr	Exstirp.	Heilung	
79./17	Verfasser	f.	idem	5 Jahre	—	—	Lebt noch. cfr. Tab. XI. Fig. 5.
			Anhang. **Hydrorrhachissäcke.**				
80./1	Verfasser	?	Abgeschnürter Hydrorrhachissack	Todtgeb.	—	—	Nicht ausgetragen. Defect am Kreuzbeine. cfr. Tab. XI. Fig. 6. 7.
81./2	*Schindler*	f.	Hydrorrhachissack	2 Jahre	Punction. Iodinj. Ligat.	Heilung	
82./3	Verfasser	f.	idem	Todtgeb.	—	—	Ausgetragen.
83./4	*Krieger und Kauffmann*	f.	idem	15 Jahre	Incision	Tod	Meningitis spinalis.
84./5	*Clarke*	f.	idem	10 Monate	—	—	Ruptur. Tod.
			3. Lipome.				
85./1	*Middeldorpf*	m.	Lipomat. schwanzförmiger Anhang	11 Monate	Galvanok. Ligatur	Heilung	
86./2	*Langenbeck*	?	Lipom	½ Jahr	Exstirp.	Heilung	
87./3	*Langenbeck*	?	idem	1½ Jahr	Exstirp.	Heilung	
88./4	*Langenbeck*	?	idem	?	Exstirp.	Heilung	
89./5	*Canton*	?	Lipom (?)	?	Exstirp.	Heil. (?)	
90./6	*Faber*	f.	Lipom (??)	Todtgeb.	—	—	Nicht ausgetragen.
			4. Geschwülste an Erwachsenen, deren congenitale Natur nicht mit Sicherheit erwiesen ist.				
91./1	*Simpson*	m.	Steissgeschwulst	Erwachsen	—	—	
92./2	*Dresselhuis*	f.	Hygroma cystic. perinaeale	36 Jahre	Exstirp.	Heilung	
93./3	Verfasser	f.	Perinäaltumor. Lipomatöse Cystengeschwulst	55 Jahre	Punction. Incision.	Tod.	Siehe Anhang, am Schlusse des Werkes.
94./4	*Larrey*	m.	Sarkom	50 Jahre	Exstirp.	Heil. (?)	
95./5	*Birkett*	f.	Cystengeschwulst	25 Jahre	Exstirp.	Heilung	

Dritter Theil.

Resultate.

Erster Abschnitt.

Doppelbildungen.

Die grosse Aehnlichkeit der Sacraltumoren mit manchen geschwulstartigen parasitischen Doppelbildungen, sowie die von Förster angenommene Möglichkeit einer gemeinsamen Entstehungsursache hatten mich veranlasst, beide Reihen gemeinsam abzuhandeln. Bei der Zusammenstellung und Ordnung der einzelnen Fälle hat sich nun auch gezeigt, dass es nicht nur Formen giebt, wo die Entscheidung über die Natur des Gebildes überaus schwierig ist, sondern dass auch mehrmals Combinationen von Doppelbildungen mit einfachen Neubildungen beobachtet wurden. Beispiele erster Art geben die Fälle No. 53—56, solche zweiter Art die Beobachtungen von Luschka, Himly u. A. (No. 10. 49).

Es mussten demnach die von Emmerich, Osiander, Kömm, Ollivier und Martin (No. 53—56) beschriebenen Fälle als unbestimmbare, oder als Uebergangsformen zwischen die Doppelbildungen und Geschwülste gestellt werden. Und zwar liegt diese Unbestimmbarkeit nicht allein in der etwa mangelhaften Untersuchung und Beschreibung dieses oder jenes Falles, sondern auch oft im Baue der Geschwulst selbst, in der grossen Aehnlichkeit, die gewisse Bindegewebsformen mit fötalen Gebilden haben können. Ein eclatantes Beispiel solcher Art ist der von Virchow (No. 51) beschriebene Fall accessorischer Hirnbildung, wo man es mit einer Bindegewebsgeschwulst zu thun hatte, die bei weniger genauer Untersuchung ohne Weiteres zu den einfachen Neubildungen gerechnet worden wäre.

Vornehmlich war es aber das mehrfache Vorkommen combinirter Fälle, welches Förster den Satz aufstellen liess, dass möglicherweise der fötale Rest einer Doppelbildung den Anstoss zu einer Neubildung gebe, später aber zu Grunde gehe oder verkümmere, so dass er sich der Beobachtung entziehe, und welches ihn veranlasste, die Steissbeingeschwülste als pygopage Tumoren den Doppelbildungen mit anzureihen.

Wenn ich nun auch beide Formen gemeinsam bearbeitete und behandelte, so möchte ich doch damit nicht ausdrücken, dass ich mich der Förster'schen Hypothese anschliesse. Die Frage ist für mich noch eine offene; ja es schien mir sogar, als ob Einiges gegen die Förstersche Ansicht spräche.

Zunächst ist es auffallend, dass solche Neubildungen, wenn sie aus verkümmerten Doppelbildungen entstehen sollen, nicht auch in gleicher Verbreitung wie diese vorkommen; warum sie vielmehr vorzugsweise auf die Steiss- und Halsgegend beschränkt sind.

Beachtenswerth ist ferner der Umstand, dass bei den combinirten Fällen die Fötaltheile meist in besonderen cystoiden Räumen abgekapselt, von der übrigen Geschwulst abgetrennt liegen (Himly). Im Luschka'schen Falle bildete der die Fötalstücke haltende Geschwulstantheil sogar eine vollkommen isolirte, an einem besonderen, langen Stiele herabhängende Geschwulst, so dass gerade dieser Fall mehr für ein zufälliges Zusammentreffen zweier differenter Anomalieen zu sprechen scheint. Dagegen ist nicht zu läugnen, dass auch andere Fälle von Combinationen bekannt sind, allerdings weniger gut beschriebene, wo eine solche Abkapselung nicht gefunden oder wenigstens nicht erwähnt wurde. (Puchstein, Lieschng und Dennenberger.)

Auch die Uebergangsformen (No. 53—56) machen trotz ihrer Gleichheit nach beiden Seiten hin die Annahme einer gemeinsamen Entstehungsursache beider Reihen nicht nothwendig, wenn sie auch dem Untersucher die Entscheidung über die Bedeutung der Geschwulst im einzelnen Falle schwierig, ja unmöglich machen können.

Ich habe deshalb, ohne eine Entscheidung dieser noch offenen Frage wagen zu wollen, eine Trennung beider Geschwulstreihen, wie in der Casuistik, so auch in der Besprechung der allgemeinen Verhältnisse vorzunehmen mir erlaubt, und habe dies auch deshalb mit gethan, weil dadurch die Bearbeitung übersichtlicher und klarer durchgeführt werden konnte.

Anatomische und physiologische Charaktere. Aetiologie.

Es ist schon von Schultze, Schwarz u. A. die Entwicklung der hiehergehörigen Gebilde erläutert worden und es wurde auch bereits oben erwähnt, dass

eine doppelte Keimanlage mit symmetrischer Entwicklung beider Achsen, den vollkommenen Doppelbildungen (sogenannten Steisszwillingen), mit unsymmetrischer Ausbildung, unter Verkümmerung der einen Achse, den unvollkommenen oder Parasiten, und mit gleichzeitiger Ueberwucherung des stärkeren Individuum über das schwächere, den includirten Parasiten (Intrafötationen) zu Grunde gelegt wird. Ebenso ist schon erwähnt worden, dass Claudius die Verkümmerung (die Bildung des *Acardiacus*) durch eine Communication der Placentargefässe erklärt, dass der Parasit zwar seine eigenen Gefässe besitze, das darin strömende Blut aber vom Stammkörper erhalte.

Nach dem vorliegenden Materiale kann ich mich diesen Angaben von Schultze und Schwarz nur anschliessen. Namentlich dürfte der Barkow'sche Fall (No. 4. p. 12) einen hübschen anatomischen Beleg für die Richtigkeit der Schultze'schen schematischen Zeichnungen geben, da die confluirenden *Medullae spinales* dasselbe Bild darstellen, welches Schultze als Schema den pygopagen Doppelbildungen zu Grunde legte.

Leider sind in den übrigen Fällen die Untersuchungen des Nervensystems nicht so

gründlich ausgeführt, und es ist dieser Mangel nicht nur für die Entwicklungsgeschichte, sondern auch für die Chirurgie äusserst empfindlich. Für den Operateur würde es von der grössten Wichtigkeit sein, zu wissen, welche Kennzeichen man hat, um bei einer Doppelbildung die Confluenz der Nervencentra anzunehmen oder auszuschliessen. Leider lässt sich aber bis jetzt weder aus den Verhältnissen der Knochen noch aus denen der peripherischen Nerven etwas Genaues hierüber bestimmen. Man weiss noch nicht, welche Modificationen in Bau und Gestaltung der Wirbelsäulen durch die confluirenden *Medullae* hervorgerufen werden, noch wie die Nervenvertheilung in solchem Falle arrangirt ist. Es war zwar im Barkow'schen Falle angegeben, dass nur ein einziges, vielleicht gemeinsames, Steissbein in der Mittellinie lag, dass ferner keine Nerven gefunden wurden, die aus dem gemeinsamen Stücke der *Medulla* entsprangen, jedoch wird man eben den Befund eines einzigen Falles noch nicht endgültig für alle anderen verwerthen können, und aus einem gemeinsamen Steissbeine noch keinen Schluss auf die Confluenz der *Medullae* machen dürfen. Doch ist auch aus der einzelnen Untersuchung so viel gewonnen und festzuhalten, dass selbst aus einer durchgehenden Trennung der Empfindungen bei Doppelbildungen kein Schluss auf eine Isolirung der beiden *Medullae*, wie ihn Ramsbotham machte, gezogen werden darf.

Lebenserscheinungen. Bei den vollkommenen Doppelbildungen ist nicht nur das Seelenleben vollständig getrennt, sondern auch das Körperleben wenigstens theilweise geschieden. Die Ungarischen Schwestern, über welche die genauesten Beobachtungen vorliegen, zeigten verschiedene Temperamente, verschiedenen Willen, und machten auch verschiedene Krankheiten unabhängig von einander durch, die ansteckenden natürlich ausgenommen (No. 1. p. 11.). Aehnliches wird von den beiden Siamesen erzählt, die mehr seitlich und nebeneinanderstehend verwachsen waren. Nach Förster (Missbildg. p. 36.) haben sie sich nach langem Umherreisen sogar verheirathet und in Amerika häuslich niedergelassen. Am eclatantesten wird aber die doppelte Individualität dadurch bewiesen, dass es König und Fatiger geglückt ist, die operative Trennung bei seitlicher Doppelbildung ein Mal auszuführen (Förster, Missbildg. p. 36).

Wie sich das Seelenleben bei partiellen Doppelbildungen gestaltet, ob auch eine wenigstens theilweise Trennung desselben bei den **vorderen** Doppelbildungen vorhanden ist, darüber lässt sich bis jetzt noch nichts entscheiden. Es existiren zwar Angaben, die dafür zu sprechen scheinen, doch sind dieselben zu fabulös, um ohne Weiteres verwerthet werden zu können.

Auch die Beobachtungen und Versuche, die an einem zweiköpfigen lebenden Kuhkalbe von Herrn Professor E. H. Weber, Dr. Kohlschütter und mir angestellt wurden, brachten noch keine Entscheidung dieser Frage. Es zeigte sich zwar, dass der eine Kopf nicht unter der Herrschaft des anderen oder des Stammkörpers stand, dass er vielmehr Spuren eines eignen Nervenlebens zeigte, doch musste man sich eben mit diesem Resultate begnügen. Es wird auch, namentlich bei Thieren, und besonders bei der Dehnbarkeit des Begriffs der Seele, immer schwer sein, hierüber Beobachtungen zu machen und die gewonnenen Resul-

tate richtig zu formuliren, doch glaube ich nicht dass sich eben daraus die Berechtigung und das Erspriessliche solcher Untersuchungen von vorn herein absprechen lässt.

Ich habe deshalb die Beobachtungen, welche über dieses zweiköpfige Kuhkalb gemacht wurden, möglichst genau und specialisirt wiedergegeben, und verweise diejenigen, welche sich dafür interessiren, auf die letzte Nummer der teratologischen Beiträge am Schlusse dieses Werkes.

Bei dem parasitischen hinteren Doppeltsein, wo die vordere Hälfte des Körpers einfach ist, kann natürlich von getrenntem Seelenleben keine Rede sein, welches sich nur beim vorderen Doppeltsein namentlich dann, wenn ausser zwei Gehirnen sich noch zwei isolirte Herzen mit eigenem Kreislaufe vorfinden, allenfalls denken liesse. Wohl aber wäre es möglich, dass bei einer verdoppelten unteren Körperhälfte getrennte Reflexbewegungen vorhanden wären, und es wäre von grossem Werthe, wenn hierüber Untersuchungen an lebenden Doppelbildungen angestellt und Aufschlüsse gegeben würden.

Leider habe ich in dieser Beziehung gar keine Angaben finden können. Es ist nur hie und da angegeben, dass sich an dem accessorischen Beine dieser oder jener Tripodie eine passive Beweglichkeit und verminderte Empfindlichkeit vorfand.

Bedeutung der sogenannten Tripodieen. So dürftig die Untersuchungen der Tripodieen überhaupt sind, eben so spärlich sind auch hier die Angaben über die anatomischen Verhältnisse des Nervensystems. Ausser den Untersuchungen von Bär, No. 15. p. 18, findet sich nur noch in dem von mir beschriebenen Falle (Anhang No. 6. Tab. XIX. XX.), hierauf Bezügliches.

Im Bär'schen Falle erhielt das accessorische Bein Nerven vom zweiten rechten Sacralnerven, der stärker entwickelt war als der linke. An der *Medulla* selbst zeigte sich weder Spaltung noch Verdoppelung.

In meinem Falle kamen die Nerven für das überzählige Bein vom *Plexus lumbalis*, und fanden sich auch hier am Centraltheile weder Spuren einer Verdoppelung, noch die einer Spaltung.

Diese beiden Fälle sind zugleich die einzigen unter den mir bekannten Tripodieen, wo man glauben könnte, dass die überzählige Extremität durch einfache Spaltung eines normalen Extremitätenkeimes oder durch Zellenproliferation (?) ohne besondere Achsenanlage entstanden wäre.

Man hat bekanntlich in neuester Zeit den Begriff der Doppelbildungen nicht mehr in der Ausdehnung wie früher angenommen, sondern das Vorhandensein von Achsentheilen zur Annahme einer solchen gefordert, und demgemäss nur die Fälle von überzähliger Extremitätenbildung zu den Doppelbildungen gerechnet, wo entweder Achsentheile noch vorgefunden wurden, oder als früher vorhanden vorausgesetzt werden mussten, und hat daher die Fälle, wo ein überzähliger Finger am Steisse, also in der Gegend der Vegetationspunkte für die Unterextremitäten sass, zu den Doppelbildungen mit gerechnet, die, wo ein überzähliger Fuss daselbst gefunden wurde, aber nicht.

Ist es nun aber an und für sich schon schwer, bei den Tripodieen etwaige Achsenreste

noch zu constatiren oder auszuschliessen, so wird selbst dann, wenn solche sicher nicht vorhanden sind, die Entscheidung, ob man eine Doppelbildung vor sich habe oder nicht, noch schwierig sein. Kann nämlich durch Verkümmerung der Achse nur ein Finger am Steisse übrigbleiben, so kann es auch eine Zehe oder ein Bein, und es kann deshalb selbst den an normaler Stelle sitzenden überzähligen Fingern und Füssen nie mit Sicherheit der Charakter einer Doppelbildung, nie die Möglichkeit ihrer Entstehung aus einer accessorischen Achse abgesprochen werden.

Dazu kommt aber noch, dass ein grosser Theil der sogenannten Tripodieen Verhältnisse zeigt, welche ihre Entstehung aus besonderen Achsen sogar wahrscheinlich machen.

Nimmt man nämlich an, dass eine dritte Extremität aus einfacher Zellenproliferation (?) oder durch Spaltung eines normalen Extremitätenkeimes sich hervorbilde, so ist durch diese Entstehungsweise weder eine bestimmte Richtung der accessorischen Extremität zur Körperachse, noch eine bestimmte Zahl und Symmetrie der überzähligen Theile, noch ein bestimmtes Verhältniss der von der Extremitätenentwicklung unabhängigen Nachbartheile (*Anus*, Genitalien) involvirt. Nun ist aber auffällig, dass sich nach allen diesen drei Beziehungen hin bestimmte Verhältnisse bei den Tripodieen vorfinden, sowohl bei denen der Vögel und Säugethiere, die ich besonders darauf hin untersuchte, als auch bei denen der Menschen (Vergl. pag. 17 u. terat. Beiträge).

1. Selten findet sich eine **einfache** dritte Extremität; meist enthält vielmehr das accessorische Bein Zeichen von Verdoppelung. Man hat entweder ein aus zweien gebildetes *Femur* und zwei getrennte Unterschenkel mit Füssen, oder nur eine Vermehrung der Zehen. Unter 21 Fällen von dreibeinigen Vögeln fand sich nur ein Mal ein einfacher accessorischer Fuss, wobei noch nicht ausgemacht ist, dass sich nicht noch bei der Präparation dieses fast noch unverletzten Thieres weitere Stücke würden auffinden lassen. Eine Vermehrung der Zehen bei dreibeinigen Menschen fanden Pitha, Schmerbach, Gorré, Acton.

2. Die Richtung der accessorischen Extremitäten ist meist eine der des Trägers entgegengesetzte, so dass das dritte Bein seine Streckseite nach hinten gerichtet hat. Dies fand sich sowohl bei mehreren Hahnenskeleten in den Sammlungen von Meckel, Gurlt und Haubner (Vergl. p. 79 u. ff.), als auch bei vielen anderen Präparaten. (Vergl. das Werk von Otto, *Monstr. sexc. descript. etc.* und die oben aufgeführten Beobachtungen von Acton, Gorré, Pitha u. A. p. 15. 17. 20.)

Und zwar hat diese Richtung nichts mit der Sirenenbildung zu thun, da die beiden Beine, wenn sie auch gänzlich oder theilweise mit einander verschmolzen sind, mit ihrer Innenseite und nicht mit der Aussenseite aneinander hängen.

Dürfte man annehmen, dass ursprünglich zwei Individuen gastromel oder pygomel (mit Bauch oder Steiss) zusammenhingen, und dass das eine Individuum bis auf die Beine geschwunden sei, oder dass von den in solcher Weise zu einander gestellten Achsen nur die unteren Theile ausgebildet würden, so ergäbe sich diese Richtung ganz von selbst.

3. Bei den sogenannten Tripodieen finden sich auffallend häufig

doppelter After und gespaltene Genitalien; eine Beobachtung, die auch bereits von Bär gemacht worden ist.

Unter den einundzwanzig Vögeln der Meckel'schen Sammlung war nur achtzehn Mal hierüber etwas zu entscheiden, da an dreien die Genitalien und die Bauchhöhle zerstört worden waren. Unter diesen achtzehn nun waren vierzehn, bei denen sich eine doppelte Afteröffnung vorfand, nur vier hatten eine einfache.

Dasselbe fand sich in den Fällen von Gorré und Acton (No. 8. p. 14. und No. 10. p. 17.).

Ausserdem giebt Bär an, dass sich bei Tripodieen öfters eine Vermehrung der Brustdrüsen vorfand (No. 9. p. 15.), von denen einige selbst in der Inguinalgegend sassen.

Es zeigt sich somit, dass bei einer grossen Zahl von Tripodieen gewisse Verhältnisse vorkommen, welche sich aus einer Spaltung des Extremitätenkeimes allein nicht erklären lassen. Wird dadurch freilich auch die Annahme einer zweiten Achse nicht geradezu nothwendig gemacht, so würde dieselbe doch die einfachste Erklärungsweise abgeben. Deshalb erschien mir auch die von d'Alton und später auch von Virchow angenommene Ansicht, welche eine ununterbrochene Scala der Doppelbildungen, von den kleinsten Anfängen bis zu den Steisszwillingen hinauf, construiren, als die einfachste und beste.

Aetiologie. Wenn man auch erwarten kann, dass mit der fortschreitenden Erkenntniss des Entwicklungsmodus auch die der Entwicklungsursache immer näher rückt, so muss man doch jetzt noch offen die völlige Unkenntniss derselben eingestehen.

Es hat sich zwar gezeigt, dass in manchen Familien eine hierauf bezügliche Erblichkeit vorherrscht, ferner, dass das weibliche Geschlecht vorwiegend von Doppelbildungen betroffen wird, endlich, dass traumatische Einflüsse bei Fischeiern ein günstiges Moment zur Entstehung von Doppelmonstren abzugeben scheinen; doch sind das Alles bis jetzt nur Wegweiser zu dem noch dunklen Gebiete der Pathologie des Eies, keine Erklärer desselben.

Die Erblichkeit ist ebenso wie bei anderen pathologischen Vorgängen auch hier in einzelnen Fällen constatirt. Ich theile nachstehend die interessante Beobachtung von Cooper Willis mit, die in *The Lancet* 1857. 5. Septbr. p. 258. zu finden ist.

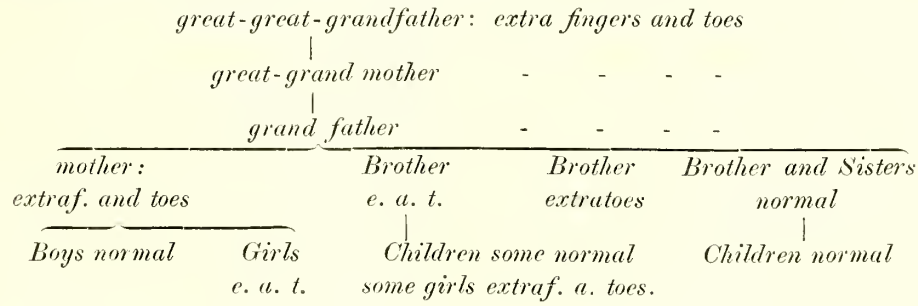

Wichtige hieher bezügliche Beobachtungen über die Vererbung der thierischen Eigenschaften findet man auch bei Hofaker, in seinem Buche über die Fortpflanzung der Rassen (Tübingen 1812).

In Bezug auf die Verhältnisse des Geschlechts zeigt sich auch aus meiner Statistik das schon früher constatirte auffallende Vorwiegen des weiblichen Geschlechtes.

Unter den 56 Fällen von Doppelbildungen und excessiver Gliederproduction (die zweifelhaften Fälle mit eingerechnet) ist das Geschlecht 48 Mal angegeben. Unter diesen 48 kommen 33 auf das weibliche, nur 15 auf das männliche Geschlecht.

Noch auffallender ist das Verhältniss, wenn man die Steisszwillinge, die vollkommenen Doppelbildungen, für sich betrachtet. Abgesehen davon, dass stets beide Individuen einerlei Geschlechts waren, fanden sich unter den 8 Fällen 6 Mal Mädchen, nur 2 Mal Knaben. Auch Meckel von Hemsbach giebt an, dass unter den symmetrischen Doppelbildungen nur der vierte Theil Knaben betreffe.

Vergleicht man die Angabe von Ploss (Monatsschr. f. Geburtskde. 1858. Bd. XII. Heft 5.), und Wappäus (Allgemeine Bevölkerungsstatistik 1861. Bd. II.) über die Geschlechtsverhältnisse der neugebornen Kinder im Allgemeinen, so zeigt sich, dass normalerweise die Knabenanzahl überhaupt und namentlich bei Frühgeburten überwiegt. Nach Ploss werden nämlich auf 1000 Mädchen 1065 Knaben, nach Wappäus 1063 Knaben geboren. Es lässt sich somit die Häufigkeit der Doppelbildungen beim weiblichen Geschlechte nicht auf eine etwaige Präponderanz der Mädchenmenge überhaupt beziehen, sondern es müssen vielmehr, da ja gerade das Gegentheil erwiesen ist, bestimmte, durch die Missbildung selbst gegebene Ursachen diesem Verhältnisse zu Grunde liegen.

Man wird sich wohl bis auf Weiteres mit dem nichtssagenden Ausdrucke einer Disposition des weiblichen Geschlechts hierbei begnügen müssen, da die Annahme von Meckel (*De duplicitate monstrosa* p. 51), wonach das männliche Geschlecht eine höhere Entwicklung des weiblichen darstellt, und darum alle früh entstehenden Missbildungen in das Stadium des weiblichen Geschlechts fallen müssten, eine gleichzeitige Hemmung der Geschlechtsentwicklung voraussetzt, und bis jetzt wohl nur den Werth einer individuellen Anschauungsweise besitzt.

Symptome. Verlauf und Ausgang. Geburtsverhältnisse.

Die Erscheinungen, welche die Doppelbildungen hervorbringen, die Störungen, welche sie veranlassen, sind im Wesentlichen dieselben wie bei gutartigen Tumoren. Sie entstellen den Körper der damit Behafteten, hindern auf mechanische Weise die Bewegungen, und stören durch ihr Wachsthum und etwaige Entzündungen die Ernährung und Entwickelung; doch ist hierbei besonders hervorzuheben, dass der schäd-

liche Einfluss nach allen diesen Richtungen hin weniger bedeutend ist, als man *a priori* erwarten könnte.

Die **Entstellung der Körperform** ist natürlich bei den vollkommenen Doppelbildungen bedeutender als bei den unvollkommenen, welche letztere schon deshalb viel weniger stören, weil sie an einem Körpertheile sitzen, der besonders geeignet ist um Abnormitäten durch Kleidung verdecken zu lassen. Es ist kaum glaublich, wie geschickt besonders Frauen Steissparasiten verbergen können. Frau Z. (No. 93./$_3$ p. 19.) spielte noch lange Zeit hindurch auf dem Theater, ohne dass man ihren beträchtlichen Perinäaltumor bemerkte; die Przesomyl (No. 16./$_1$ p. 20.) verbarg ihr accessorisches Bein so geschickt, dass sie vor der Entkleidung für normal gebaut gehalten wurde.

Ebenso ist die **mechanische Behinderung der Bewegungen** bei den vollkommenen Doppelbildungen bedeutend grösser als bei den unvollkommenen. Während hier eine willenlose Geschwulst oder ein beinahe empfindungsloses Bein mit herumgetragen wird, und höchstens das Gehen, Sitzen, Liegen erschweren kann, sind dort zwei mit verschiedenem Willen begabte Individuen aneinander geheftet, und zwar in einer Richtung, welche für den ersten Anblick beim Gehen das Eine zum Rückwärtsmarschieren, beim Liegen zur Bauchlage verdammt. Es zeigt sich jedoch bei genauerer Untersuchung, dass die Richtung der beiden Individuen eine nicht vollkommen entgegengesetzte ist, dass vielmehr beide Körper eine geringe Seitenstellung zu einander einnehmen, die ein gemeinsames Fortschreiten und Nebeneinanderliegen noch ermöglicht. Allerdings sind die vollkommen seitlichen Doppelbildungen bedeutend besser daran als die Pygopagen, wie die Schicksale der oben erwähnten beiden Siamesen beweisen.

In Betracht der **Ernährungsstörung** ist das Verhältniss gerade umgekehrt. Während bei den vollkommenen Steisszwillingen jeder für seine Ernährung sorgt, und einen Theil seiner Erkrankungen für sich allein durchmachen kann (cfr. No. 1. p. 11.), lebt bei den unvollkommenen Doppelbildungen der Parasit auf Kosten des Stammkörpers, und giebt ausserdem öfters Anlass zu Entzündungen und Eiterungen, die, wenn sie auch nicht immer tödtlich werden, doch die Entwicklung des Kindes beeinträchtigen müssen. Jedoch erhellt aus den folgenden Belegen, dass auch hier die Ernährungsstörungen verhältnissmässig nicht gross zu nennen sind.

Von den vollkommenen pygopagen Doppelbildungen finden sich oben sieben Fälle verzeichnet; unter diesen ist nur einer, wo die Kinder nicht ausgetragen waren und todtgeboren zur Welt kamen. Die sechs übrigen entwickelten sich leidlich und lebten längere Zeit hindurch; die ungarischen Mädchen erreichten sogar das Alter von 22 Jahren.

Von den unvollkommenen freien Doppelbildungen habe ich acht Fälle gesammelt. Rechnet man davon No. 13./$_6$ ab, wo durch gleichzeitige Sirenenbildung und *Atresia ani* der Tod bedingt war, so bleiben sieben übrig, von denen nur zwei, No. 9./$_2$ und No. 15./$_8$ todt zur Welt kamen. Die fünf übrigen, namentlich aber die sogenannten Tripodieen erreichten ein verhältnissmässig hohes Alter; der Knabe, den Schmerbach beobachtete, war noch im vierzehnten Lebensjahre wohl und munter.

Von den unvollkommenen, subcutanen Doppelbildungen liegen 41 Fälle vor. Todtgeboren oder bald nach der Geburt gestorben sind davon 17; doch sind fünf von ihnen ganz besonderen Verhältnissen, die an und für sich nichts mit der Doppelbildung zu thun haben, erlegen (No. 29./14, 32./17, 40./25, 49./34, 50./35). Drei starben an spontaner Ulceration nach dem ersten Lebensjahre (No. 26./10, 33./17, 41./25); einer zeigte eine sogenannte Spontanheilung (No. 24./9).

Im Ganzen wurde 20 Mal operirt, **und zwar 15 Mal mit Erfolg;** Todesursache war mehrmals die schon erwähnte Combination der Doppelbildung mit anderweitigen Anomalieen, die eine Verletzung der *Dura mater* bedingte.

In den Fällen, wo in frühem Alter des Kindes die Operation vorgenommen wurde, lässt sich allerdings nicht sagen, was ohne Operation aus den Kindern geworden wäre, jedoch ergiebt sich aus denen, wo die Operation bis in die Pubertätszeit hinein verschoben worden war, dass auch Kinder, mit Intrafötation behaftet, sich gut entwickeln und längere Zeit hindurch leben können.

Es wird nicht unwichtig sein, bei dieser Gelegenheit einen Blick auf die includirten Doppelbildungen anderer Körpergegenden zu werfen, da sie, wenn auch durch die verschiedene Localität in ihrem Verhalten von den Steissparasiten mehrfach abweichend, doch eine gute Ergänzung zur Kenntniss der Symptome und Ausgänge dieser abgeben. B. Schultze läugnet zwar das Vorkommen von Intrafötationen in der Bauchhöhle und im Hodensack; jedoch wohl ohne stichhaltigen Grund. (Vergl. auch Hecker und Buhl, B. z. Geburtskunde p. 311.)

Eine reichhaltige Zusammenstellung von sogenannten Intrafötationen des *Scrotum* giebt Verneuil (*Archiv. génér.* 1855. Schmidt's Jahrb. Bd. 89. p. 279.). Mögen unter diesen allerdings mehrere Fälle sein, wo es sich nur um Dermoidsäcke handelte, so finden sich doch auch sicher constatirte Inclusionen dabei, so der Velpeau'sche Fall u. a. Die Geschwülste machten verhältnissmässig wenig Beschwerden, und gaben meist gute Operationsresultate.

Accessorische Fötaltheile in der Bauchhöhle wurden ebenfalls öfters beobachtet.

Hecker und Buhl (Geburtskunde, Leipzig 1861. p. 311.) berichten von einem vielbeschäftigten thätigen Hauptmann, der einen *Foetus* 50 Jahre lang ohne grössere Beschwerde in seinem Unterleibe herumgetragen hatte. (Vielleicht dieselbe Beobachtung, welche Meissner, Forschungen des 19. Jahrhunderts VI. p. 106 anführt.)

Meissner bringt an der eben citirten Stelle 21 hierhergehörige Beobachtungen, welche ebenfalls zeigen, dass öfters eine spontane Ulceration eintritt, die zur Losstossung der accessorischen Theile, zur Verödung des sie umhüllenden cystoiden Sackes führen kann, dass somit locale Spontanheilungen möglich sind, die jedoch zuweilen den Tod des Trägers zur Folge haben.

Albertoni (*Gaz. med. ital. Lombard.* No. 19. 7. Mai 1855. Monatsschrift für Geburtskunde 1855. p. 469.) beobachtete eine Geschwulst im Bauche eines dreijährigen

Knaben, welche nach Perforation des Mastdarms phalangenartige Knochen durch den After entleerte, und dabei sich verkleinerte. Der Knabe erholte sich und lebte noch längere Zeit hindurch.

Dupuytren (*Bull. de l'école de méd. XIII.* ref. Meissner, Forschungen III. p. 83, u. Meckel, path. Anat. II. 1. p. 69.) beobachtete einen 14jährigen jungen Mann, Amadeus Bissieu, der von Kindheit auf eine Geschwulst in der linken Seite getragen hatte. Nach eingetretenem Fieber erfolgte Entzündung und Ruptur derselben. Der Patient starb. In der Geschwulst fand man bei der Section einen *Foetus* mit Gehirn und Rückenmark, in einen Sack eingeschlossen, der am *Colon* befestigt war.

Fleischmann (*Foetus in foetu.* Nürnberg 1845. p. 20.) erhielt aus Hildburghausen eine Geschwulst zugeschickt, welche einen Kopf mit Hirn enthielt, und die einem 11jährigen Mädchen durch den After abgegangen sein sollte. Das Mädchen wurde dadurch von einer mehrere Jahre andauernden Krankheit befreit.

Ardoin (Gricch. Zeitung Sothir. 13. Aug. 1834. ref. Fleischmann, *Foetus in foetu* p. 28.) berichtet über einen von einem Kinde ausgebrochenen *Foetus* folgendes: Am 20. Juli erbrach ein kleiner Knabe auf ein gereichtes Brechmittel unter fürchterlichen Anstrengungen einen *Foetus*, nachdem er Tags zuvor heftige Schmerzen im Magen und in den Eingeweiden gefühlt hatte. Der ausgebrochene *Foetus* zeigte einen ziemlich gut gebildeten Kopf, zwei Arme, anstatt der unteren Extremitäten aber einen fleischigen Anhang, und hatte die Grösse einer 40—50 Tage alten Frucht. Nach drei Tagen fühlte sich der Knabe wieder wohler.

Young (Med. Chir. transact. London 1809. Vol. 1. p. 254. ref. Meckel, path. Anat. II. 1. p. 69.) fand bei der Section eines Kindes einen *Foetus* in einer Geschwulst, die sich unter Auftreibung des Epigastrium und Erbrechen bei dem sonst gesunden Knaben bald nach der Geburt entwickelt hatte und so rapid gewachsen war, dass der Knabe neun Monate alt an Abmagerung zu Grunde ging.

Prochaska (Med. Jahrb. der österr. Staaten. 1814. Bd. II. Stück 4. p. 67. ref. Meckel, path. Anat. II. 1. p. 79.) beobachtete einen ähnlichen Fall bei einem Mädchen, das ebenfalls zu Grunde ging; dagegen noch einen anderen bei einem Knaben, der mit einer Geschwulst in der Leistengegend geboren ward, welche drei Jahre lang unverändert blieb, dann wuchs, platzte, und unter Genesung des Kranken abgeschnitten wurde. Die Geschwulst enthielt einen Oberkiefer mit vier Zähnen und einen Fuss.

Riembault (*Vestiges de monstros. par inclusion*; *Gaz. méd. de Lyon*, 1857. No. 15. Canstatt's Jahresb. 1858. IV. p. 4.) berichtet von einem 25jährigen Arbeiter, der längere Zeit hindurch an einer durch Abdominalgeschwülste bedingten Darmstenose litt, bis sich endlich ein Stercoralabscess einstellte, welcher wirbelähnliche Knochen zum Vorschein brachte. Der Kranke starb.

Die **Verhältnisse bei der Geburt**, der Mechanismus der Einstellung, die Schwierigkeiten der Entwickelung, die Diagnose und Behandlung sind bereits von Hohl (Geburten missstalteter Kinder. Halle 1850. p. 156. und Geburtshülfe. 2. Aufl. 1862. p. 547) eingehend behandelt worden. Ich verweise daher auf das dort Gegebene und bin dazu um so mehr ver-

pflichtet, als aus den vorstehenden Beobachtungen sich nichts wesentlich Neues in dieser Beziehung ergeben hat. Hohl macht besonders darauf aufmerksam, dass die Geburten der Doppelbildungen überhaupt um so schwerer verlaufen, je weiter nach unten zu die Verbindungsstelle bei ihnen liegt, dass somit die vollkommenen pygopagen Doppelbildungen, die sogenannten Steisszwillinge, unter allen das schlechteste Verhältniss für den Geburtsmechanismus abgeben. Und doch ist auch hier die Entwicklung und Erhaltung beider Kinder selbst ohne Kunsthülfe möglich. Bei der Geburt von Helena und Judith (No. 1.) erfolgte durchaus kein Schaden für die Kinder; Helena kam zuerst zum Vorschein, drei Stunden später wurden ihre Beine mit Judith geboren.

Bei der Geburt der von Normand (No. 6. p. 13.) beobachteten Missbildung folgte sogar der zweite kleinere Knabe in zusammengekniekter Lage dem ersten, der mit vorangehendem Kopfe geboren ward, und war anfangs schwach, erholte sich aber trotzdem bald wieder. Der Tod beider erfolgte erst am 9. Tage, ohne bekannte Ursache.

Von den übrigen Fällen konnte ich nichts über die Geburt der Kinder ermitteln.

Hohl hat überhaupt 119 Fälle von Geburten vollkommener Doppelbildungen aller Arten zusammengestellt, und fand, dass davon 73 ohne Kunsthülfe verliefen, und eine solche nur 46 Mal nothwendig wurde. Er fand, dass bei vorangehendem Steisse das Verhältniss günstiger sei als umgekehrt, weil hier ein Abweichen der Köpfe am Beckeneingange und ein Anstemmen des einen weniger leicht eintreten könne.

Seinen Angaben nach war übrigens die Kopflage die häufigste und wurde selbst ein gleichzeitiger Durchgang beider Köpfe beobachtet. Steiss- und Schulterlage waren am seltensten.

Das vom Geburtshelfer einzuschlagende Verfahren lässt sich im Allgemeinen nicht angeben, da die einzelnen Fälle sehr verschiedene Verhältnisse darbieten können, und eine genaue Diagnose oft grosse Schwierigkeiten findet. Dasselbe würde nicht nur durch die Art der Missbildung, sondern auch durch die Grösse der Kinder, den etwaigen Tod des einen etc. bestimmt werden, abgesehen noch von den Verhältnissen der Mutter.

Man hat bei den Doppelmissbildungen die Trennung beider Individuen vorgeschlagen, um die Geburt zu ermöglichen und zu erleichtern. Smellie wollte sie mit der Scheere, Röderer mit den Fingern ausgeführt wissen. Abgesehen von der Unnöthigkeit eines solchen Verfahrens in vielen Fällen dürfte ein solcher Eingriff bei den Steisszwillingen wenigstens bis jetzt abzuweisen oder wenigstens der Embryotomie gleichzustellen sein, da unter sämmtlichen Beobachtungen kein einziger Fall mit nur häutiger, oberflächlicher Verbindungsweise constatirt ist, somit eine Verletzung der Centralorgane nicht sicher vermieden werden kann.

Bei den unvollkommenen parasitischen Doppelbildungen ist das Geburtshinderniss geringer als bei den vollkommenen. Oft sind die accessorischen Theile, oder die Geschwulst bei der Geburt kaum bemerkbar, und erreichen erst durch nachträgliches Wachsthum eine bedeutendere Grösse. (Cfr. Pitha, No. 16./1 u. s. w.)

Eine gleich anfangs grösser angelegte Geschwulst giebt dieselben Verhältnisse, wie

die einfachen Neubildungen, auf deren Besprechung ich hiermit verweise; — überzählige Extremitäten, die von vornherein eine den normalen entsprechende Grösse besitzen, würden nur bei einer Steisslage Schwierigkeiten bereiten, die sich dann aber, auch der sicheren Diagnose halber, leicht beseitigen lassen.

Angaben über die Geburt finden sich nur in zwölf Fällen. Dieselbe verlief leicht, ohne Kunsthülfe, 5 Mal (No. 16. 25. 35. 41. 52.); schwer, so dass mehrmals Tractionen nothwendig wurden, 7 Mal (No. 21. 28. 30. 36. 40. 54. 56.), doch befinden sich darunter nur zwei Fälle, wo das Kind während der Geburt starb.

Diagnose.

Bei der diagnostischen Bestimmung der Doppelbildungen hat man zweierlei festzustellen: den Charakter der Doppelbildung, ob dieselbe vollkommen oder unvollkommen, ob sie frei oder includirt ist, und die Beschaffenheit der Anheftung oder Verbindung.

1. Die geringsten Schwierigkeiten zu der Annahme und Bestimmung einer Doppelbildung findet man bei den freien vollkommenen wie unvollkommenen Doppelbildungen und Tripodieen, sowie bei den Arten von Inclusionen, wo wenigstens ein Organ frei an der Oberfläche liegt.

Dagegen können die Fälle, wo zugleich bei Mangel der Skelettheile, Alles unter der Haut des Trägers verborgen liegt, z. B. die darmhaltigen Intrafötationen, einer richtigen Bestimmung während des Lebens grosse, oft unüberwindliche Schwierigkeiten entgegensetzen. Es wird sich dann oft nur aus der Art der Anheftung und des Sitzes, sowie aus den Symptomen und dem Verlaufe der Geschwulst ein annähernder Schluss auf ihre Beschaffenheit ziehen lassen.

Da die Ausschliessung einer *Hernia ischiadica* oder einer herniösen Vorbuchtung der *Dura mater*, wie später bei der Diagnostik der Neoplasmen noch ausführlicher besprochen werden wird, hauptsächlich durch die Zusammendrückbarkeit der Geschwulst und den Einfluss dieser Manipulation auf Darmcanal und Nervensystem möglich gemacht wird, so kommt hier nur die Unterscheidung zwischen Doppelbildungen und Neoplasmen zur Sprache. Unter letzteren sind es nun besonders die eigentlichen Steissbeingeschwülste, welche die Unterscheidung schwer machen, da die Hygrome durch ihre gleichmässige Fluctuation, ihre Transparenz, ihr vollständiges Zusammenfallen bei der Probepunction; die Lipome durch ihre gleichmässige weiche Consistenz und ihre meist schwanzartige Gestalt sich leicht erkennen lassen.

Da es sich nun herausgestellt hat, dass die eigentlichen Steissbeingeschwülste fast constante Verhältnisse zum Wirbelsäulenende zeigen und meist bösartige Tumoren sind, so wird man Geschwülste an der Perinäalgegend, die birnenförmig an die Steissbeinspitze angehängt sind, die bei ihrem Wachsthume das Kind entkräften und dessen Leben bedrohen, nicht für includirte Doppelbildungen halten; dagegen wird man eine solche

annehmen dürfen, wenn man eine gutartige Geschwulst vor sich hat, die entweder an die Schambeine angeheftet ist, oder von der Bauchhöhle herwachsend am Beckenausgange zum Vorschein kommt, oder der Rückseite des Kreuzbeines aufsitzt.

2. Die Bestimmung der Anheftungsweise ist bei den vollkommenen Doppelbildungen nicht minder wichtig als bei den unvollkommenen, da es für den Chirurgen nicht gleichgültig sein kann zu wissen, welche Theile er bei einer operativen Behandlung zu trennen hätte.

A. Leider ist nun, wie schon oben erwähnt wurde, bei den vollkommenen Doppelbildungen eine solche Bestimmung nicht immer ausführbar. Die vorliegenden Beobachtungen sind noch zu spärlich und zu ungenügend beschrieben, um bestimmte Anhaltspunkte für die Annahme oder Ausschliessung einer Confluenz beider *Medullae spinales* geben zu können, so dass man sich bis jetzt noch mit der Unterscheidung eines knöchernen oder häutigen Zusammenhanges wird begnügen müssen.

Der blos häutige Zusammenhang wird sich schon bei der manuellen Untersuchung aus dem Mangel gemeinsamer fester Theile, sowie aus der grossen Beweglichkeit ergeben, wird aber ein gleichzeitiges Confluiren der *Medullae* deshalb nicht mit Sicherheit ausschliessen, weil eine rudimentäre Entwickelung der unteren Kreuzbeinwirbel eine nur oberflächliche Verbindung simuliren könnte.

B. Bei den unvollkommenen Doppelbildungen hat man besonders die Menge und Lage der zur Geschwulst führenden Gefässe zu bestimmen. Der mit dem Autositen isochronische Puls des Parasiten sichert die Annahme eines *Acardiacus*, die Abwesenheit eines eigenen Kreislaufes; der vom Mastdarm aus an der hinteren Wand desselben fühlbare starke Puls kennzeichnet die Lage und ungefähre Vergrösserung der *Sacralis media*, welche in den meisten Beobachtungen die Hauptgefässverbindung darstellte; die Wärme oder Kälte des *Tumor*, sowie seine Volumveränderung in gehobener oder herabhängender Lage lässt auf den Gefässreichthum einen ungefähren Schluss machen.

Man hat ferner die etwaigen knöchernen Verbindungen des Parasiten; bei den Tripodieen eine etwaige accessorische Wirbelsäule möglichst genau zu bestimmen. Es fanden sich mehrfach knöcherne Stiele vor, welche die Geschwulst an den Stammkörper anhefteten und in dessen Becken ziemlich tief sich hinauferstreckten, ehe sie sich an das Kreuzbein oder Darmbein ansetzten. Diese Stiele verursachten öfters Störungen bei der Operation, welche durch Modification derselben vermieden worden wären, wenn man sie von vornherein mit in Rechnung gezogen hätte (Vergl. die Beobachtungen von Pitha No. 16., Schuh No. 38., Schwarz No. 41.). Allein es lässt sich nicht verhehlen, dass eine solche Bestimmung grosse Schwierigkeiten finden, dass selbst der tief in den After eingebrachte untersuchende Finger nur unvollkommene und unsichere Resultate bringen kann; und dass auch schliesslich der Schade nicht gross ist, wenn erst im Laufe der Operation eine Knochenparthie zum Vorschein kommt, welche die Anwendung der Stich- oder Kettensäge noch nachträglich erfordert.

Bei weitem wichtiger ist die Kenntniss einer etwa vorhandenen accessorischen Wirbelsäule, da es sich hier nicht nur darum handelt, etwa die Ligatur mit der Säge zu vertauschen, sondern vielmehr darum, die Operation wegen einer nicht zu vermeidenden Eröffnung des Spinalcanales ganz zu unterlassen. Man wird deshalb bei Tripodieen, besonders bei denen, wo ein doppelter After, getheilte oder verdoppelte Genitalien, accessorische Brustdrüsen etc. vorhanden sind, sehr vorsichtig sein müssen, um nicht in der Tiefe liegende Achsentheile zu übersehen.

Der *Tripus humanus*, teratologische Beiträge, No. 1, muss besonders in dieser Beziehung als warnendes Beispiel angeführt werden, da wie D'Alton selbst berichtet, hier vor der Präparation, bei der Bestimmung der Theile durch die Hautdecken, nicht nur ein normales Bein fälschlich für das accessorische, sondern auch die beiden Wirbelsäulen für Theile einer einzigen gehalten wurden, bis sich später der colossale Irrthum bei der Section aufklärte.

Prognose.

Die Vorhersage hat den bei Doppelbildungen erwachsenden Schaden vorzugsweise nach dem mechanischen und nutritiven Einflusse, den das Anhängsel auf das damit behaftete Individuum ausubt, zu bestimmen.

Die mechanische Störung ist natürlich bei den vollkommenen Doppelbildungen bedeutend grösser als bei den unvollkommenen. Während man hier eine Geschwulst oder ein Anhängsel hat, das allerdings mit seinem Träger wächst, denselben verunstaltet, beim Gehen, Sitzen und Liegen hindert, so ist doch die willkürliche Fortbewegung nicht geradezu gehemmt oder an einen fremden Willen geknüpft, wie es bei den Steisszwillingen der Fall ist; und es kann nicht geläugnet werden, dass eine so schreckliche Fessel einen nicht unbedeutenden Einfluss auf die Entwicklung überhaupt ausüben wird.

Gerade umgekehrt ist es mit der nutritiven Störung. Dieselbe ist bei den vollkommenen Doppelbildungen, wie sich schon *a priori* erwarten lässt, geringer als bei den unvollkommenen. Während man dort zwei aneinanderhängende Individuen vor sich hat, deren Ernährung so weit von einander getrennt ist, dass sie selbst gewisse Krankheiten unabhängig von einander durchmachen, ja dass sie sogar, wenn eine ältere Nachricht Glauben verdient, zu verschiedenen Zeiten sterben können, so hat man hier ein dem Andern angeheftetes Gebilde vor sich, das ohne eigenen Kreislauf, nichts zur eigenen Ernährung beitragen kann, somit als Parasit auf Kosten des Anderen leben muss.

Und doch ist auch dieser störende Einfluss geringer, als man vielleicht denken möchte, so dass in dieser Beziehung die Parasiten auf gleiche Stufe mit den gutartigen Geschwülsten überhaupt gesetzt werden können.

Es lässt sich bei der geringen Anzahl der bekannten vollkommenen Doppelbildungen nicht gut nach Zahlen dieses Verhältniss zu den unvollkommenen ausdrücken. Es kommen nämlich 8 vollkommene Doppelbildungen auf 49 unvollkommene. Von den 8 erreichten 5 ein höheres Alter, von den 49 dagegen 20.

Dazu kommt noch, dass die Prognose der unvollkommenen Doppelbildungen wesentlich besser wird, wenn eine Operation, die fast immer mit Glück ausgeführt wurde, in Aussicht steht. Es wird nämlich durch eine solche nicht nur die störende Geschwulst entfernt, sondern dadurch zugleich nicht ungefährlichen Ulcerationen und Entzündungen vorgebeugt.

Unter den 20 Fällen, in denen operirt wurde, sind 15 mit günstigem Erfolge verzeichnet, und es wären der unglücklichen Ausgänge noch weniger, wenn nicht auch Kinder mit gleichzeitiger *Spina bifida* operirt worden wären.

Bei den vollkommenen pygopagen Doppelbildungen ist bis jetzt noch keine günstig verlaufende Operation ausgeführt worden, doch lässt sich auch hier Günstiges erwarten, da bereits ein Mal zwei **seitlich** aneinander hängende Individuen mit Glück getrennt wurden. (Förster, Missbildg. p. 36.)

Therapie.

1. Vollkommene Doppelbildungen.

Entsprechend der geringen Anzahl bekannter Fälle und der Unkenntniss des anatomischen Zusammenhanges ist bei den Steisszwillingen wenig operirt worden. Man hat nur 1 Mal die Trennung durch ein ringförmig applicirtes *Causticum* zu erreichen versucht (No. 2. Treyling), aber mit unglücklichem Erfolge. Wahrscheinlich war durch das Aetzmittel eine *Meningitis spinalis* hervorgerufen worden.

Der Befund, den die genaue Untersuchung von Barkow (No. 4) lieferte, lässt auch im Treyling'schen Falle eine Confluenz der *Medullae spinales* vermuthen, und macht bei der Schwierigkeit der Diagnose einen erneuten Versuch nicht verlockend, und nur für die Fälle erlaubt, wo bei einem nur häutigen Zusammenhange die Isolirung der Centralorgane ausser allem Zweifel stünde. Man würde dann natürlich nicht mehr ein langsam und unsicher wirkendes *Causticum* anwenden, sondern die Trennung schnell mit Messer, oder Écraseur, oder glühender Schneideschlinge bewerkstelligen.

Nur in dem einzigen Falle wäre man zu dem Versuche einer operativen Trennung unter allen Umständen, auch ohne sichere Kenntniss der Verbindungsstelle, berechtigt, wenn der Tod nicht gleichzeitig beide Individuen betreffen sollte, so dass dann das Eine der cadaverösen Infection seines Anhängsels unterworfen wäre. Es ist freilich hierüber noch wenig bekannt, und die Erzählung noch zu wenig gesichert, wonach einst am schottischen Hofe zwei mit einander verwachsene Jünglinge lebten, von denen der Eine starb und mehrere Tage lang als Leiche seinem Bruder anhing, bis auch dieser zu Grunde ging.

2. Unvollkommene parasitische Doppelbildungen.

Hier hat die operative Behandlung so günstige Resultate ergeben, dass man sie wohl nicht mehr wie früher von der Hand weisen wird, um eine etwaige Spontanheilung abzu-

warten. Zwar kann die Möglichkeit einer solchen bei den Formen von Inclusion nicht geläugnet werden, wo die Fötalreste in einer Höhlung liegen, da mehrmals Entzündungen und Ulcerationen beobachtet wurden, die unter Losstossung des fötalen Inhaltes zur Verödung des Sackes führten (vergl. pag. 24 und 98.), doch sind diese übrigens nicht klar genug beschriebenen Fälle von Spontanheilung selten und die Entzündung nicht ohne Gefahr, so dass man immer verpflichtet sein wird, jeder drohenden Ruptur durch einen operativen Eingriff vorzubeugen, anstatt die Entzündung sich weiter verbreiten zu lassen.

Man hat denn auch in neuester Zeit viel mehr operirt als früher, und sogar unter Hinweisung auf die glücklichen Resultate nicht nur eine Operation der Parasiten als fast stets indicirt bezeichnet, sondern auch deren Ausführung sobald nach der Geburt als möglich verlangt.

Auch die von mir gesammelten Krankengeschichten sprechen dafür, dass bei den meisten parasitischen Doppelbildungen eine Operation ausführbar sei und ausgeführt werden müsse; dagegen muss auch im Hinblick auf sie besonders hervorgehoben werden, was noch nicht ausgesprochen worden ist, dass sich in manchen Fällen Verhältnisse vorfinden, welche das operative Einschreiten verbieten oder wenigstens ganz bedeutend modificiren.

Man hat bisher die Steissbeingeschwülste nicht scharf genug von den ineludirten Steissparasiten abgetrennt, was um so wünschenswerther und nothwendiger ist, als sich aus meiner Zusammenstellung ergeben hat, dass erstere nicht nur anatomisch, sondern auch klinisch von den Doppelbildungen wesentlich abweichen. Da nun die Steissbeingeschwülste, wie noch weiter besprochen werden wird, eine fast letale Prognose geben, so wird man in allen den Fällen, wo es nicht möglich ist, die Entscheidung zwischen einer Doppelbildung und Steissbeingeschwulst zu treffen, die Operation aufgeben oder wenigstens so lange verschieben müssen, bis aus dem Verlaufe die Beschaffenheit des Gewächses erkannt werden kann.

Dasselbe gilt für die Fälle, wo es sich um Combination einer Steissbeingeschwulst mit Doppelbildung handelt, eine Combination die mehrfach beobachtet wurde (Himly, Luschka etc.).

Hat man ferner ausser der parasitischen Geschwulst noch eine *Spina bifida* vor sich, so wird dadurch eine Operation wenn auch nicht geradezu contraindicirt, doch dahin modificirt, dass die Behandlung der *Spina bifida* den Hauptgegenstand bildet, und die der gleichzeitigen Doppelbildung erst in zweiter Reihe zur Frage kommt (cfr. die Beobachtungen von Himly, Garcia Lopez etc.).

Es versteht sich von selbst, dass ausserdem der Zustand des Kindes überhaupt genügend berücksichtigt werden muss, ehe man zur Operation schreitet, dass man marastische Kinder erst zu kräftigen hat, ehe man ihnen den nicht unbeträchtlichen Eingriff zumuthet.

Hat man nun nach Abwägung der Indicationen und etwaigen Contraindicationen sich für ein operatives Eingreifen entschieden, so käme es weiter darauf an die Zeit zu bestimmen, in welcher, und die Methode festzustellen, nach welcher operirt werden soll.

Simpson und Schwarz verlangen, dass man sobald als möglich nach der Geburt des Kindes operiren soll, und stützen sich wohl darauf, dass kein Fall aufzuweisen ist, wo der unglückliche Ausgang durch ein zu frühzeitiges Operiren bedingt worden wäre. Man wird ihrem Rathe auch überall da folgen können, wo es sich nur um Abtragung eines überzähligen Fingers oder sonst einer kleinen Hervorragung handelt. Es wäre eine unnütze Grausamkeit, eine an und für sich unbedeutende aber doch schmerzende Operation bis in die spätere Zeit zu verschieben. Hat man aber eine Geschwulst oder ein Gebilde vor sich, bei dessen Entfernung die Grösse der Blutung sich nicht im Voraus bestimmen lässt, so wird man besonders bei anämischen Kindern warten müssen, bis die erste Zeit, wenigstens die Säugungsperiode vorüber ist, und zunächst für gute Nahrung und Kräftigung des Kindes zu sorgen haben. Wie bedeutend solche Blutungen sein können, zeigen die Fälle von Lotzbeck (Bruns), p. 38 und Schuh, p. 30; Bruns war sogar durch die Blutung gezwungen die Operation abzukürzen.

Man wird sich auch ein solches Zuwarten um so mehr erlauben dürfen, als erwiesen ist, dass die mit Parasitbildung behafteten Kinder durch dieselbe nur wenig in ihrer Entwicklung gestört werden, dass ferner die Geschwulst in vielen Fällen erst spät und langsam aus kleinen Anfängen zu wachsen beginnt.

Ein sicherer Beweis für das ungestrafte Operiren in der frühesten Zeit ergiebt sich übrigens selbst aus der Statistik nicht, da Jedermann weiss, dass nicht alle Fälle zur Veröffentlichung kommen, dass namentlich solche, wo die Operation ungünstig verlief, zurückgehalten zu werden pflegen.

Die Wahl der Methode, nach welcher operirt werden soll, wird nicht nur durch den physiologischen Charakter des Aftergebildes, sondern auch durch dessen Bau, Form, Anheftung u. s. w. bestimmt. Da man es nun hier mit der Entfernung eines *Acardiacus* zu thun hat, der als Anhängsel eines Individuum durch dasselbe erst ernährt wird, kein eigenthümliches Lebenscentrum enthält, und seinem Träger weniger durch nutritive als durch mechanische Beeinflussung schädlich ist, so wird man nicht wie bei den Steisszwillingen eine Trennung unter möglichster Schonung der beiden zusammenhängenden Theile, auch nicht wie bei den malignen Tumoren eine möglichst vollständige Entfernung des Anhängsels auszuführen haben, sondern, ähnlich wie bei den gutartigen Geschwülsten darauf hinausgehen müssen, unter möglichster Schonung des Stammkörpers, die fremde Masse zu entfernen, und wird auch einzelne Theile zurücklassen dürfen, wenn deren Entfernung besondere Schwierigkeiten machen würde. Und in der That ist auch von den bedeutendsten Chirurgen nach diesen Principien im einzelnen Falle gehandelt worden, und zwar zu einer Zeit, wo die Kenntniss der Doppelbildungen noch nicht soweit vorgeschritten war, dass man allgemeine Operationsregeln zur Hand hätte haben können. So wagte sich Pitha an die Operation der dreibeinigen Przesomyl, die

in Deutschland, Holland, Schweden etc. lange Zeit herumgereist war, ohne Hülfe zu finden, und schlug bei der Unmöglichkeit, die Tiefe und Anheftung des accessorischen Beines zu bestimmen, den richtigen Weg ein, nach Art einer Amputation, die Hauptmasse zu entfernen, anstatt in der Tiefe des Beckens eine gefahrvolle Exstirpation zu versuchen.

Da man es selten mit einer einfachen cystoiden Höhle, sondern meistens mit mehr oder weniger soliden, nur stellenweise cystoiden Geschwülsten oder extremitätenartigen Anhängseln zu thun hat, deren Entfernung erzielt werden soll, so kommen auch die Methoden, welche darauf ausgehen eine Cyste zu veröden, wie die Punction, Incision, Iodinjection, Cauterisation etc. fast gar nicht in Frage, und haben auch fast in allen Fällen, wo man sie früher angewendet hat, ungenügende oder schlechte Resultate gegeben (vergl. Himly No. 49). Man wird vielmehr fast stets entweder die Amputation, oder die Exstirpation, sei es nun mit dem Messer, der Ligatur, oder dem Écraseur, vornehmen müssen; und zwar wird man unter Bildung von Hautlappen bei den überzähligen Extremitäten mehr amputirend, bei den geschwulstförmigen Parasiten mehr exstirpirend verfahren. Ist bei letzteren die Geschwulst gestielt, hängend, ohne knöchernen Verbindungsstiel, und sehr gefässhaltig, so würde man das Écrasement oder die Middeldorpf'sche Galvanocaustik mit Vortheil anwenden, durch welche die alte Ligatur und die ringförmig applicirten *Caustica* mehr als ersetzt werden.

Die Incision der fluctuirenden Geschwulst ist zwei Mal ausgeführt worden; beide Male mit letalem Ausgange. Darunter war ein Mal Verletzung der Meningen bei *Spina bifida* Todesursache, No. 46. 49.

Die Durchsägung des knöchernen Stieles, mit Zurücklassung des oberen Stückes in der Tiefe des Beckens, wurde drei Mal ausgeführt, stets mit gutem Erfolge. No. 16. 25. 38.

Die Exstirpation kam zwölf Mal vor, elf Mal mit gutem, No. 19. 22. 25. 30. 34. 38. 41. 47. 48. 52. 53., ein Mal mit letalem Ausgange bei gleichzeitiger *Spina bifida,* No. 29.

Die Ligatur ward drei Mal angewendet; zwei Mal mit Erfolg. Ein Mal musste sie wieder aufgegeben werden, da Convulsionen eintraten, welche eine Verletzung der Centraltheile befürchten liessen. No. 20. 28. 31.

Zweiter Abschnitt.

Geschwülste.

Neoplasmata sacralia congenita.

Die auffallende Erscheinung, dass unter den angebornen Tumoren so häufig gerade am Steisse Geschwülste bestimmter Form und Structur vorkommen, hat von jeher die Autoren veranlasst, nach bestimmten Organen zu suchen, auf die sich diese Geschwülste beziehen liessen. Ist man nun hierbei auch bis in die neueste Zeit noch zu keinem erfolgreichen Funde gelangt, da sich kein Organ, selbst nicht die von Luschka entdeckte Steissdrüse, fand, das für alle Formen dieser Geschwülste passte, so scheint man doch, wie die Beibehaltung des Sammelnamens der Steissgeschwülste zeigt, dieses Postulat noch nicht aufgegeben zu haben.

Einige Forscher haben sich allerdings gegen die Annahme einer genetischen Einheit, und eines besonderen Entstehungsmodus ausgesprochen, doch ist nur Einer so consequent gewesen, auch den alten Namen fallen zu lassen und die Steissgeschwülste unter die Hygrome überhaupt mit den Cervicaltumoren zusammenzustellen.

Es zeigen in der That, bei genauerer Betrachtung, die am Kreuzbeine vorkommenden Tumoren eine solche Varietät in Bezug auf Anheftung, Localität, Verhalten zu den Nachbarorganen, Bau etc., dass sich schon von vornherein die Unmöglichkeit ihrer Beziehung auf ein einziges Organ, und die Unfruchtbarkeit des Suchens auf ein solches erkennen lässt. Mag man die Luschka'sche Drüse, oder die nach H. Müller im Steissbeine noch nach der Geburt nachweisbaren Chordareste, oder die Spinalmeningen nehmen, — immer werden einzelne Geschwülste vorliegen, die sich nicht auf eines von den drei angezogenen Organen beziehen lassen.

Es könnte höchstens die Förster'sche Ansicht in dieser Beziehung stichhaltig sein, wonach Reste eines zweiten *Foetus*, die an allen Stellen der Kreuzbeingegend sitzen können, den Anstoss zu einer Neubildung geben sollen. Doch ist schon oben erwähnt worden, dass Gründe anderer Art mich bestimmt haben, von einer Annahme derselben abzusehen.

Es ergiebt sich somit, und wird weiter unten bei der Detailbesprechung noch klarer ersichtlich sein, dass allerdings die genetische Einheit für die am Kreuzbeine vorkommenden Tumoren nicht annehmbar ist; dass auch ohne Zwang die Masse der einzelnen Formen sich in verschiedene Gruppen abtheilen lässt, deren einzelne Glieder sich auffallend gleichen und eine Gleichheit der Genese erwarten lassen, dass aber auch ihre Zurückführung auf das Zellgewebe schlechthin, im Gegensatze zu ihnen zu Grunde liegenden Organen nicht thunlich ist. Deshalb habe ich zunächst die einzelnen Fälle möglichst genau mit einander verglichen, und in einzelne Gruppen abgetheilt, und bin dann erst an die Beantwortung der Fragen gegangen, ob alle Gruppen auf ein Organ als Ausgangspunkt bezogen werden können oder nicht, und dann, welche Organe hierbei berücksichtigt werden müssen.

Wenn ich nun die Steissbeingeschwülste im engeren Sinne, die Sacralhygrome, die Schwanzbildungen mit den lipomatösen Anhängen als drei Hauptgruppen hinstelle, so darf nicht erwartet werden, dass jeder einzelne Fall an seine ihm gehörige Stelle gekommen ist, da die oft ungenaue und unklare Beschreibung der älteren Fälle eine genaue Bestimmung und Einrangirung unmöglich machte.

Anatomische Charaktere. Entwicklungsvorgang. Aetiologie.

1. Die eigentlichen Steissbeingeschwülste. Tumores coccygei.

Die Steissbeingeschwülste (pag. 40—65. Tab. V—X.) zeigen beim Beginne ihres Wachsthumes eine mehr oder weniger birnförmige Gestalt, umfassen mit ihrem schmäleren, oberen Ende allseitig das Kreuz- und Steissbeinende, und hängen mit dem Perioste beider Knochen auf das Innigste zusammen. Das Steissbein ist entweder rudimentär und in den Anfangstheil der Geschwulst eingebettet, oder bildet mit dem nach hinten verbogenen Kreuzbeine an seiner vorderen Fläche die Hauptanheftungsstelle für die Geschwulst. Vom Periost geht eine fibröse Hülle für die Geschwulstmasse aus, die darin wie in einem Beutel aufgehangen ist. Von dieser Hülle gehen nach innen Sepimente ab, zwischen denen und auf denen die eigentliche Geschwulstmasse sitzt. Diese Sepimente bilden Höhlen, cystoide Räume, und Balkenwerke der verschiedenartigsten Gestalt (Tab. V.).

Der Spinalcanal und der Sack der Meningen sind entweder normal geschlossen, oder stehen mit dem *Tumor* in Zusammenhang. Im ersteren Falle ist dann meist das Kreuzbein nach hinten umgebogen (Tab. V. Fig. 2.), so dass die Geschwulst hauptsächlich an dessen Vorderseite sitzt, während nur einige fibröse Massen sich an den *Hiatus can. sacralis* begeben; die aus demselben tretenden Nerven durchbohren dann diesen fibrösen Ansatz und verlieren sich auf der Geschwulsthülle, ohne in dieselbe weiter einzudringen (Tab. VIII. Fig. 5.).

Im zweiten Falle geht entweder die *Dura mater* selbst als herniöse Ausbuchtung in den Centraltheil der Geschwulst hinein (Tab. V. Fig. 1.), oder es erstrecken sich Geschwulstmassen, auf der *Dura* aufsitzend, in den erweiterten Sacralcanal hinauf (Tab. VII. VIII. Fig. 3.).

Charakteristisch für beide Arten ist die constante Begrenzung der Geschwulstmasse nach hinten und oben durch den unteren Rand der Glutäalmuskeln, der selbst beim colossalsten Wachsthume nicht überwuchert wird. Die Haut der Nachbarschaft kann dabei so gedehnt werden, dass an einzelnen Stellen eine Ruptur derselben eintritt, die Glutäen können erhoben, durch den Druck abgeplattet, ja einzelne Fasern derselben abgerissen werden (pag. 49. No. 13./4), und doch findet man nie ein Fortschreiten der Masse nach dem Rücken hinauf.

Daraus lässt sich mit Bestimmtheit erkennen, dass man es hier nicht mit einer Geschwulstbildung im subcutanen Zellgewebe zu thun hat, da eine solche sich nach allen Richtungen hin bei nur irgend erheblichem Wachsthume verbreiten würde.

Weniger constant ist die Begrenzung der Steissbeingeschwülste gegen die Beckenhöhle. Der *Levator ani*, dieser muskulöse Boden des Beckens, welcher der *Arteria sacralis media*, den sympathischen Nerven und der Luschka'schen Steissdrüse den Durchgang gestattet, schliesst auch die Geschwulstmasse nicht immer von der Beckenhöhle ab. Unter den 62 Fällen fand ich 7 Mal angegeben, dass Geschwulsttheile zwischen *Rectum* und Kreuzbein in der Beckenhöhle gefunden worden waren (Tab. X. Fig. 7.).

Der mehr oder weniger verlängerte Mastdarm liegt stets an der Vorderseite der Geschwulst, so dass die Afteröffnung dicht unter der *Vulva* oder dem *Scrotum* an die *Symphysis oss. pub.* zu liegen kommt. Die Gefässverbindung und Ernährung wird hauptsächlich durch die beträchtlich erweiterte *Arteria sacralis media* vermittelt, doch fanden sich in einzelnen wenigen Fällen auch Aestchen der *Art. glutaea, ischiadica* und *pudenda* als zuführende Gefässe.

Die Umhüllungen der Steissbeingeschwülste sind hauptsächlich dreifacher Art. Die erste Hülle bildet die schon oben erwähnte fibröse Membran, die in das Periost des Kreuzbeins übergeht, die zweite pflegt weniger fest zu sein, und liegt unmittelbar unter der Cutis, welche die dritte und oberste Hülle abgiebt, und mit der sie über den Rand der Glutäen hinauf zur Rückengegend sich begiebt. Man könnte vielleicht noch mehr Umhüllungen herauspräpariren, jedoch ohne Gewinn. Dieses Verhältniss macht es möglich, dass man fast immer nach Trennung der Haut und mittleren Hülle den Geschwulsthals mit dem Finger umgehen und freilegen kann, so dass nach Durchtrennung desselben sich die ganze Geschwulst mit ihrer ersten Umhüllung leicht herausheben lässt, ein Verhältniss, das für Operationen von Wichtigkeit sein würde.

Der Bau der Steissbeingeschwülste zeigt innerhalb gewisser Grenzen grosse Uebereinstimmung. Man findet in ihnen eine fasrige oder körnige, härtliche, oder weichere vielfach zerklüftete Masse, meist sarkomatöser Structur. Doch findet man auch Fibroide, und selbst Zottengeschwülste, Carcinome. Und zwar findet man diese verschiedenen Formen nicht nur bei verschiedenen Fällen, sondern man hat auch mitunter in einer einzigen Geschwulst die verschiedenartigste Structur an verschiedenen Stellen derselben vor sich. So fand ich in einer Geschwulst sarkomatöse und carcinomatöse Parthieen gleichzeitig, ein Befund, der von Prof. Wagner bestätigt wurde. In einem anderen *Tumor* glaubte ich ein sogenanntes *Cylindroma* vor mir zu haben, doch liess sich wegen des kleinen Stückes, das ich zur Untersuchung verwenden konnte, sowie der Brüchigkeit halber, die es durch das lange Liegen in Spiritus erhalten hatte, die Sache nicht bis zur Evidenz erweisen.

Es ergiebt sich somit, dass die Steissbeingeschwülste eine Structur haben, welche ein malignes klinisches Verhalten erwarten lässt, dass sie ferner ganz bestimmte Verhältnisse der Anheftung, Gefässverbindung und Begrenzung zeigen. Man wird darauf hin die Annahme ihrer Entstehung aus dem subcutanen Zellgewebe zurückzuweisen haben, und dieselbe vielmehr mit dem unteren Ende der Achsenorgane in Zusammenhang bringen müssen, da dieses allein dem anatomischen Bezirke

der Steissbeingeschwülste entspricht. Es kommen aber hierbei vorzugsweise drei Gebilde in Frage:

1. Das untere Ende des Meningealsackes, zu einer Zeit wo er noch frei, nicht in den Wirbelcanal eingeschlossen liegt.

2. Das knöcherne und knorpelige Ende der Wirbelsäule.

3. Die von Luschka entdeckte Steissdrüse.

Dass die Meningen, namentlich die *Dura mater*, zu sarkomatösen Degenerationen geneigt sind, ist bekannt und durch viele Beispiele (vergl. die *Bulletins de la société anatomique*) erwiesen; es würde also damit völlig übereinstimmen, wenn man bei der Erklärung der Steissbeingeschwülste die Neigung der Meningen zu sarkomatösen Degenerationen mit in Betracht zöge. Würde eine solche Degeneration bereits zu einer Zeit erfolgen, wo der knöcherne Verschluss des Wirbelsäulencanales noch nicht vollendet ist, wo also der Meningealsack unten noch frei liegt, so würde die Geschwulst dem von oben herabgehenden Bogenverschluss ein Hinderniss abgeben können, so dass entweder die Bögen eine abnorme Weite erhielten (No. 2. pag. 42.), oder zum Theil offen blieben, oder dass, wenn beides nicht der Fall, ein Theil der Meningen ausserhalb des Wirbelcanales liegen bliebe. Es würde nichts Auffallendes haben, dass dann zugleich die Erscheinungen der *Hydrorrhachis* mit vorhanden wären.

Ich glaube nicht, dass man diese übrigens schon ältere Erklärungsweise zurückweisen darf, namentlich Angesichts der Fälle, welche dem auf Tab. V. Fig. 1. gegebenen Schema entsprechen.

Eine Degeneration der *Dura mater* hat man auch im Lotzbeck'schen Falle (No. 9. pag. 47.), wo nicht das Ende, sondern ein höherer Theil derselben afficirt war, vor sich. Hier fand sich ferner gleichzeitig ein Defect in dem Bogenverschlusse vor, der nicht ausser Beziehung zur Geschwulstbildung gesetzt werden darf.

Es würde ferner damit die Erscheinung gut übereinstimmen, dass die meisten der mit Steissbeingeschwülsten behafteten Kinder frühzeitig, oft unter Krämpfen zu Grunde gehen, mit falschen Fussstellungen (sogenannten Contracturen) behaftet sind und einen operativen Eingriff fast nie überleben.

So viel steht fest, dass ein Theil der Steissbeintumoren (die in der Casuistik unter *A* zusammengestellten Fälle pag. 40.) auf die *Dura mater* als Ausgangspunkt bezogen werden kann; es fragt sich aber dann weiter, ob die übrigen Formen, die doch eine so grosse Analogie der Erscheinung zeigen, ebenfalls hieher gehören oder nicht.

Ich glaube nicht, dass sich diese Frage schon jetzt endgültig entscheiden lässt, meine aber doch, dass die in der Casuistik unter *B.* zusammengestellten Fälle (pag. 47.) wahrscheinlich auf einen andern Ausgangspunkt zu beziehen sind. Denn wenn auch die Abschliessung des Spinalcanales von der Geschwulst einen früheren Zusammenhang nicht ausschliesst, wenn auch die Verbiegung des Kreuzbeinendes nach hinten, durch eine einseitige Wucherung des nach vorn und oben gerückten Geschwulsttheiles erklärt werden könnte, so haben doch alle diese Erklärungen etwas Gezwungenes Es wäre gerade hier, wo es sich darum handelt, die

einfachste und ungezwungenste Erklärungsweise zu geben, nicht an der Zeit, das Fernliegende heranzuziehen, um die genetische Einheit des Principes zu retten.

Die von Luschka entdeckte Steissdrüse, die den Abschluss der Stränge des *Nerv. sympath.* bildet, erscheint in der That, wenn man alle Steissbeintumoren auf ein einziges Organ beziehen wollte, noch mehr als die *Dura mater* zur Erklärung dieser Gebilde geeignet, da nur ein verhältnissmässig kleiner Theil derselben einen Zusammenhang mit der *Dura mater spinalis* zeigt, und diese Drüse, in Bezug auf Bau und Anheftung einer Steissbeingeschwulst *en miniature* fast vollkommen entspricht. Sie wird von der *Arteria sacralis media* ernährt, die auch das Hauptgefäss für die Steissbeingeschwülste zu sein pflegt, liegt in einer Lücke des *Levator ani*, welche eine Vergrösserung nach innen, wie nach aussen des Beckendiaphragma möglich machen würde, und ist so zum Kreuz- und Steissbein gelagert, dass sie bei einer Vergrösserung hauptsächlich deren Vorderseite berühren und bei einer secundären Verbiegung derselben sie nach hinten umbiegen würde.

Ebenso liessen sich Analogieen des Baues der Steissbeintumoren bei der Steissdrüse wohl nachweisen, da in beiden alveoläre Bildungen vorzukommen pflegen.

Es muss zugestanden werden, dass für eine grosse Anzahl von Steissbeingeschwülsten die Steissdrüse der wahrscheinliche Ausgangspunkt ist, dass also Luschka Recht hatte, wenn er seiner Drüse auch in dieser Beziehung eine Bedeutung zuschrieb, die vielfach angezweifelt wurde. Man würde aber zu weit gehen, wenn man alle Steissbeintumoren, auch die unter *A.* p. 40. aufgezählten, darauf beziehen und den Zusammenhang mit der *Dura mater* nur als secundäre Erscheinung auffassen wollte. Man würde eben dann denselben Fehler begehen, den ich oben gerügt habe.

Für Diejenigen aber, die vielleicht erwarten sollten, dass man neben den Steissbeintumoren noch auf die Steissdrüse suchen müsse, und die verlangen, dass man erst nach constatirtem Fehlen derselben die Geschwulst als degenerirte Drüse ansehen dürfe, sei bemerkt, dass ich allerdings in den Fällen, die ich zur Untersuchung bekam, nach Eröffnung der Beckenhöhle die Ganglien des *Sympathicus* und die *Arteria sacralis media* von oben herab verfolgt habe, dass ich aber nicht immer das letzte *Ganglion, gangl. coccyg.*, geschweige denn jemals die Steissdrüse entdecken konnte, dass es überhaupt bei einem so minutiösen Organe nicht möglich ist, aus dem Nichtfinden desselben in einer pathologisch bedeutend veränderten Gegend die Nichtexistenz desselben zu behaupten und dass es somit nicht richtig ist, diese Ausschliessung zum Erforderniss einer endgültigen Bestimmung zu machen.

Es kämen nun noch die knöchernen und knorpligen Theile des Wirbelsäulenendes in Frage, auf die man die Steissbeingeschwülste in analoger Weise beziehen könnte, wie Virchow für die Gallertgeschwülste am *Clivus* den Deckknorpel desselben in Anspruch genommen hat (vergl. Virchow, Entwicklung des Schädelgrundes). Es kann nicht geläugnet werden, dass, wenn sich eine Analogie des Baues bei beiden Geschwulstreihen noch finden liesse, allerdings die Annahme einer ähnlichen Entstehungsweise an Wahrscheinlichkeit gewinnen würde. Bis jetzt muss ich allerdings den Beweis dafür noch schuldig bleiben, da die histo-

logischen Bestimmungen bei meiner Untersuchung erst in zweiter Reihe zur Frage kamen; doch kann ich nicht läugnen, dass ich in mehreren Fällen an die Structur des Cylindroms erinnert wurde, und auch anderen Zeichen nach die beiden Geschwulstreihen für nicht unähnlich halten möchte.

Dazu kommt noch, dass Heinrich Müller (Henle und Pfeuffer's Zeitschr. III. Reihe Bd. II.) die Reste der *Chorda dorsalis* ebenso wie am *Clivus* so auch am Steissbeine bis über die Geburt hinaus bestehend nachgewiesen hat, und dass er die am *Clivus* vorkommenden Gallertgeschwülste auf dieselben bezieht. Es ist nun zwar die Müller'sche Ansicht für die Clivusgeschwülste noch nicht völlig erwiesen, auch können die Tumoren am Steissbeine noch nicht mit jenen am oberen Ende der Achse in Parallele gestellt werden, jedoch wäre es doch wichtig, spätere Untersuchungen darauf hin mit vorzunehmen.

2. Sacralhygrome.

(Lotzbeck's reine Cystengeschwülste.)

Die Sacralhygrome haben schon früher durch ihre grosse Aehnlichkeit mit denen der Hals- und Achselgegend Veranlassung gegeben, die Steissgeschwülste mit den Hygromen anderer Gegenden zusammen zu stellen und ihnen eine gleiche Entstehungsweise zuzuschreiben. Wenn sich nun auch herausgestellt hat, dass dies in der Ausdehnung, wie es früher geschah, nicht thunlich ist, da die eben besprochenen Steissbeingeschwülste wesentlich von den Cerviealhygromen differiren, so hat sich doch gleichfalls ergeben, dass auch am Steisse gewisse Geschwülste vorkommen, die trotz ihrer gemeinsamen Lage von den Steissbeintumoren vielfach abweichen und den Hygromen am Halse sehr ähnlich sind. Ich habe deshalb diese Formen von den Steissbeingeschwülsten abgetrennt und sie mit demselben Namen bezeichnet, der ihnen schon von Wernher gegeben wurde, dem der Cystenhygrome, um nicht durch neue Namen neue Schwierigkeiten hervorzurufen.

Diese sacralen Cystenhygrome, welche den reinen Cystengeschwülsten Lotzbeck's entsprechen und bereits die Aufmerksamkeit von Dresselhuis, Gläser, Strassmann u. A. auf sich gezogen haben, sind dadurch charakterisirt, dass sie nicht die Structur einer malignen Neubildung zeigen. Sie erscheinen vielmehr als Cysten mit fibröser Wandung, einem inneren Epithelialüberzuge und einem mehr oder weniger flüssigen Inhalte. Die Cysten sind einfach oder mehrfach, und stehen dann selten mit einander in Communication.

Der Sitz, die Anheftung und Ausbreitung der Hygrome ist nicht so typisch wie bei den Steissbeingeschwülsten. Zwar bilden sie meist breit aufsitzende Geschwülste an der hinteren Kreuzbeingegend, die sich nach dem Rücken hin eben so gut als nach dem After verbreiten können (No. 70./8, 72./10, 76./14, 77./15, 78./16, 79./17), indessen kamen doch auch einige Beispiele vor, wo sie fast gestielt (ähnlich den Steissbeintumoren) am Steissbeine hingen (No. 65./3, 73./11) und Ursache einer gleichzeitigen Dislocation des Steissbeins zu sein schienen (No. 63./1, 64./2).

Es stellt sich also hier ein sehr bemerkenswerther Unterschied in Betreff des Lage-

rungsverhältnisses gegenüber der vorigen Form heraus, und wird man wegen der Inconstanz der Localität, aus dem Sitze und der Anheftung allein den Sacralhygromen keinen bestimmten Ausgangspunkt vindiciren können.

Eben so wenig Anhaltepunkte liefern aber auch die Structur der Cysten und ihr Inhalt. Erstere, derbe fibröse Membranen darstellend, unterscheidet sich in nichts Wesentlichem von der, der auch sonst im Körper vorkommenden Cysten; letzterer, dem Blutserum nicht unähnlich, mehr oder weniger eiweissreich, hat ausser dem hie und da beobachteten Paralbumin keine besonderen Merkmale.

Allein, wenn man auch durch diesen Mangel hervorstechender Eigenthümlichkeiten geneigt wird, die Sacralhygrome mit denen anderer Gegenden zusammenzustellen und ihren Entstehungsgrund ebenfalls im hydropischen subcutanen Bindegewebe zu suchen (Rokitansky), so möchte ich mich doch ausdrücklich dagegen verwahren, wenn man jeder einzelnen dieser dem äusseren Ansehen nach zusammengestellten Formen den gleichen Entstehungsmodus octroiren wollte. Es wäre immerhin denkbar, dass, wenn auch die meisten vom subcutanen Zellgewebe herstammen, in seltenen Fällen andere Entwicklungsmodi zu Grunde lägen.

Es ist recht gut denkbar, dass ein Hydrorrhachissack sich einmal durch Obliteration des Stieles abschnürt, mit der Zeit seinen Inhalt ändert und als Cyste zurückbleibt (vergl. pag. 72, No. 80./4), oder dass die Luschka'sche Steissdrüse durch einen Hydrops ihrer Alveolen unter Zugrundegehen der drüsigen Structur zur einfachen Cystenmasse degenerirt (pag. 68. No. 73./11. Tab. XI. Fig. 4.), oder dass der Luschka'sche Schleimbeutel am Kreuzbeine zu einem Hygrome heranwächst.

3. Schwanzbildungen und lipomatöse Anhängsel.

Es ist auffallend und spricht gewiss nicht zu Gunsten einer Gleichstellung der angebornen Geschwülste mit den erworbenen, dass gerade die sonst so häufige Geschwulstform der Lipome, die doch eine der einfachsten Bindegewebsanomalieen darstellt, gerade bei den Neugebornen, wo der *Panniculus adiposus* so vorwiegend entwickelt ist, verhältnissmässig selten beobachtet wird. Sieht man nämlich von den lipomatösen Beimischungen anderer Geschwülste ab, so bleiben unter den constatirten Fällen angeborner Steisslipome nur jene vier Beobachtungen von Langenbeck und Middeldorpf (No. 85./1, 86./2, 87./3, 88./4 p. 77.) übrig. Dagegen sind allerdings die Fälle nicht so gar selten, wo man es mit einer abnormen Schwanzbildung zu thun hat, wo entweder durch Vergrösserung und Vermehrung der Steissbeinwirbel ein wirklich knöcherner Schwanz gebildet wird, oder nur eine mit fetthaltigem Zellgewebe angefüllte cylindrische Hauttasche einen solchen simulirt. Da ich auch bei einer von den Langenbeck'schen Beobachtungen nicht wusste, ob es sich hier um eine ähnliche Form handelte, eine solche aber sicher in dem Middeldorpf'schen Falle vorlag, so habe ich es für zweckmässig gehalten, die Lipome, von denen Lotzbeck keinen Fall auffinden konnte, nicht besonders, sondern in Gemeinschaft mit den abnormen Schwanzbildungen abzuhandeln.

Es ist gewiss, dass in früherer Zeit, wo alle menschlichen Missbildungen mit Thiergestalten verglichen wurden, auch über die sogenannten Schwanzmenschen viel gefabelt worden ist; hat man doch ganze Völkerstämme als mit Schwänzen versehen beschrieben; allein es ist eben so sicher, dass man das Kind mit dem Bade ausschütten würde, wenn man darauf hin eine Erscheinung, die mehrfach constatirt wurde und die an sieh, als pathologische Erscheinung, niehts Naturwidriges bietet, von vornherein läugnen wollte. Ich habe daher die mir sicher erschienenen Beobachtungen zusammengestellt, und sie hier als besondere Classe deshalb mit aufführen zu müssen geglaubt, weil ein Haupttheil von ihnen Degenerationen eines normalerweise vorhandenen Organes, des Steissbeines, darstellt und ebenso wie die vorhergehenden Classen Anlass zu chirurgischem Eingreifen geben kann.

Ueber den Bau und die Form dieser Gebilde lässt sich wenig hinzufügen.

Man findet entweder eine grössere Anzahl von aneinander gereihten Steissbeinwirbeln oder nur eine abnorme Vergrösserung der gewöhnlich vorhandenen, eine Formveränderung, die dem nicht auffallend sein wird, der auf den anatomischen Sälen die mannichfachen Formen des Steissbeins überhaupt ins Auge gefasst hat. Ob nun freilich die blos häutigen schwanzartigen Verlängerungen mit lipomatösem Inhalte nur der äusseren Aehnlichkeit halber, oder genetischer Gleichheit wegen mit hieher gehören, und nur durch den Grad der Entwicklung sich von den knöchernen Schwanzbildungen unterscheiden, das muss wohl noch vor der Hand als offene Frage betraehtet werden.

Aetiologie. Die Ursachen, welche den Degenerationen der Organe und Gewebe zu Grunde liegen, sind bei den angebornen Gesehwülsten eben so unbekannt als bei den erworbenen. Man hat zwar auch hier, wie bei den Doppelbildungen, das Versehen der Schwangeren mit aufgeführt, sowie traumatisehe Einflüsse während der Schwangerschaft, die mitunter *Spina bifida* zu veranlassen scheinen (Günther, Operationslehre III. *Spina bifida*), auch für die Geschwülste als ätiologisches Moment genannt, doch ohne Begründung.

Eine Erblichkeit, wie sie sich bei den Doppelbildungen vorfand, vermoehte ich für die Geschwülste nicht aufzufinden, jedoch zeigte sich dasselbe Verhältniss in Bezug auf das Geschlecht. Aueh hier wiegt das weibliche Geschlecht auffallend vor.

Unter den 62 Steissbeintumoren war 41 Mal das Geschlecht bestimmt; davon betrafen 33 Fälle das weibliche, nur 8 das männliche Geschlecht; unter den 17 Sacralhygromen fanden sich 14 Mal Angaben über das Geschlecht der Individuen, von denen 10 weiblich, 4 männlich waren.

Doch lässt sich auch hier eben so wenig als bei den Doppelbildungen sagen, ob das weibliehe Geschlecht mehr als das männliehe zu solchen Affectionen disponirt ist, oder ob die Missbildung selbst einen Einfluss auf die Ausbildung der Genitalien ausübt.

Bei den Schwanzbildungen und Lipomen war in so wenig Fällen das Geschlecht angegeben, dass sich die hierauf bezüglichen Angaben nicht gut verwerthen liessen.

Symptome. Verlauf und Ausgang. Geburtsverhältnisse.

1. Die Steissbeingeschwülste.

Der Einfluss, den die Steissbeingeschwülste auf das Leben des Kindes ausüben, ist ein so bedeutender und nachtheiliger, dass nur wenige Individuen längere Zeit am Leben bleiben und eine Beobachtung der Symptome gestatten. Die Kinder werden öfter vor der normalen Zeit geboren (unter 62 Fällen sind 16 Frühgeburten angegeben) und sind meist elend, siech, und nicht selten mit sogenannten Contracturen an den Extremitäten behaftet.

Es starben in den ersten seehs Lebensmonaten, oder wurden gleich todt geboren 51 von 62, also 82,2%. Ein halb bis ein Jahr alt wurden 5, und über ein Jahr alt wurden beobachtet nur 6. Ferner muss man noch von diesen letzteren Fällen einen Abzug machen, da die Fälle No. 9. und No. 50. keine eigentlichen Steissbeintumoren sind und ausserdem vielleicht noch ein oder der andere nicht hiehergehörige Fall mit zugezählt wurde, der bei genauerer Beschreibung eliminirt worden wäre.

Der Tod erfolgte meist unter den Erscheinungen des Marasmus; mitunter traten auch Convulsionen ein, die den Verdacht auf eine terminale Spinalmeningitis erheben lassen.

Nur selten kam es zu Verschwärungen und Verjauchungen einzelner Geschwulsttheile; dieselben beschleunigten dann das Ende und führten nie zu einer sogenannten Spontanheilung.

In den wenigen Fällen, wo die Kinder ein höheres Alter erreichten, oder bereits erwachsene Männer zur Beobachtung kamen (No. 9., 31., 32., 34., 50., 61.), scheinen meist gutartige Neubildungen vorgelegen zu haben. Sie erwiesen sich als Cystenmassen (No. 34.) oder fibroide Tumoren (No. 9.), zeigten überhaupt ein langsames Wachsthum und machten vorzugsweise nur mechanische Beschwerden.

Es sind im Anhange pag. 78. mehrere Fälle von Geschwülsten an Erwachsenen beigefügt worden, die congenitaler Natur zu sein schienen, auch spricht sich Friedinger (Zeitschrift der Gesellschaft der Aerzte zu Wien, 14. Aug. 1861) dahin aus, dass öfter nach seiner und Pitha's Beobachtung angeborene Tumoren der Kreuzbeingegend ins späte Alter verschleppt würden und dann bei einer Eiterung das Bild eines Congestionsabscesses abgäben. Es könnte somit scheinen, als ob doch die hier besprochenen Geschwülste nicht so ungünstige Verhältnisse darböten, als eben angegeben wurde.

Doch ist darauf zu erwidern, dass, wenn auch die Kenntniss der Steissbeingeschwülste noch nicht abgeschlossen ist, und bei genauerer Untersuchung der bei Erwachsenen vorkommenden Steissgeschwülste vielleicht noch weitere Beispiele dieser Art gefunden werden, doch bis jetzt noch kein einziger sicher constatirter Fall vorliegt, wo sich die von Friedinger angegebenen Verhältnisse vorfanden, dass also vor der Hand auf Grund der gesammelten Beobachtungen noch an der Bösartigkeit der Steissbeingeschwülste im Allgemeinen festgehalten werden muss.

Es wäre auch möglich, dass die folgende Classe der Hygrome, die eine viel bessere Prognose abgeben, eben jenen ins höhere Alter verschleppten Tumoren zu Grunde läge.

2. Die Sacralhygrome.

Diese Formen zeigen ihrem Baue entsprechend bei weitem nicht das ungünstige Verhältniss, wie die vorhergehende Classe. Zunächst finden sich hier bei weitem seltener Frühgeburten, wenigstens ist unter den 17 Fällen keine einzige angezeigt, (eine Erscheinung die schon von Wernher gegenüber den Cervicalhygromen betont wurde) und dann kommen die meisten der damit behafteten Kinder lebend zur Welt. Zwar ist auch bei ihnen die Sterblichkeit nicht unbedeutend; denn von 17 Kindern starben bereits in den ersten Lebenstagen 9, also über 50%; dagegen ist beachtenswerth, dass die übrigen 8 fast sämmtlich (zwei nur ausgenommen) durch eine Operation am Leben erhalten und längere Zeit hindurch gesund beobachtet wurden.

Die Beschwerden und Gefahren für das Kind, welche diese Geschwülste hervorbringen, sind vorzugsweise zweierlei Art. Die herabhängende, meist voluminöse Masse hindert das Gehen, Sitzen, Liegen, überhaupt die Bewegungen des Körpers, ist aber auch durch ihre Prominenz traumatischen Schädlichkeiten ausgesetzt, welche die an und für sich schon leicht entstehenden spontanen Entzündungen und Eiterungen befördern und zur Ruptur der Cysten führen können. Und zwar darf hier nicht eine Spontanheilung erwartet und gehofft werden, (die allerdings immerhin nicht unmöglich ist), da die Grösse und Verbreitung der Tumoren eine so starke Entzündung und Eiterung herbeiführt, dass die Kräfte des Kindes dadurch bedeutend angegriffen werden müssen. Es ist kein Fall bekannt, wo eine solche eingetreten wäre, und nur ein einziger (No. $79./_{17}$) aufgezeichnet, wo das Kind ohne Operation längere Zeit hindurch lebte.

3. Schwanzbildungen und Lipome.

Wie sich schon aus der Natur dieser Gebilde erwarten lässt, zeigen auch die vorliegenden Beobachtungen, dass diese Formen den Körper zwar verunstalten und je nach ihrer Grösse auch behindern können, dass aber sonst kein nachtheiliger Einfluss durch sie hervorgebracht wird. Die damit behafteten Individuen konnten die Missbildung leidlich gut verbergen, lebten längere Zeit hindurch und wurden auch stets, wenn sie sich einer Operation unterzogen, mit gutem Erfolge operirt.

Die Verhältnisse bei der Geburt.

Die Hindernisse, welche hierbei durch die Geschwülste gegeben werden, die Eingriffe des Geburtshelfers, welche sie nöthig machen, sind bei den

Schwanzbildungen und Lipomen gänzlich unbekannt, wenigstens habe ich keine Angaben darüber finden können. Doch lässt sich eben aus diesem Mangel sowie aus der Weichheit, Biegsamkeit und Gestalt dieser Bildungen wohl der Schluss ziehen, dass sie eben keine wesentlichen Störungen, wenigstens nicht bei vorangehendem Kopfe, im Geburtsverlaufe hervorbringen werden.

Dagegen liegt allerdings bei den beiden ersten Classen, den Steissbeintumoren und Hygromen, die Sache anders. Beide geben dieselben Verhältnisse ab wie die schon oben besprochenen Intrafötationen, sie hindern die Entwicklung des Steisses durch die daselbst gebildete, meist beträchtliche Hervorragung und unterscheiden sich von einander nur in einigen Punkten der geburtshülflichen Therapie.

Bei vorangehendem Kopfe pflegt das Hinderniss für die Weiterentwicklung des Kindes erst nach dem Durchtritt des Kopfes einzutreten, so dass der herbeigerufene Arzt oft ein bis zum Halse, selbst bis zu den Hüften geborenes Kind vorfindet, dessen Weiterentwicklung Kunsthülfe erfordert. Es lässt sich leicht durch manuelle Untersuchung das Hinderniss in der am Steisse anhängenden Masse erkennen, jedoch ist die Bestimmung, ob man es mit sogenannten Steisszwillingen oder einer Geschwulst zu thun habe, nicht so leicht als es für den ersten Augenblick scheinen dürfte. (Vergl. den Fall No. 17./1 p. 52). Zwar giebt Hohl (Geburten missstalteter Kinder, p. 154. — Lehrbuch der Geburtshülfe, 1862. p. 558.) an, dass eine gleichzeitige Untersuchung des *Uterus* die Unterscheidung möglich mache, da bei Steisszwillingen der *Uterus* bei der äusseren Untersuchung noch gross gefunden werde, während er bei einer Beckengeschwulst des Kindes bereits zusammengezogen und verkleinert sei, jedoch kann ich dieser Bestimmung, die auf einen willkürlich und unmotivirt angenommenen Grössenunterschied beider Formen gegründet ist, nicht für alle Fälle Gültigkeit zuerkennen. Wenn nämlich auch viele Steissgeschwülste nur faust- oder kopfgross sind, so haben doch andere nicht selten eine bedeutendere Grösse, und hat man auch bereits Steissbeingeschwülste beobachtet, welche die Grösse des ganzen Kindes übertrafen (No. 23./7 p. 54.).

Die Extraction des Kindes, die hierbei nothwendig werden kann, wird oft durch eine Drehung desselben erleichtert, namentlich dann, wenn die Geschwulst gegen die vordere Beckenwand gerichtet ist. Dabei ist ein Zerreissen der Geschwulst möglichst zu vermeiden, da dies mehrmals den Tod des Kindes zur Folge hatte (No. 63./1, 74./12).

Bei vorliegendem Steisse ist allerdings das Geburtshinderniss leichter zu erkennen, als bei vorliegendem Kopfe; jedoch auch hier, wegen der Festigkeit und der Einkerbungen, die manche Geschwülste zeigen, die Unterscheidung zwischen Doppelkopf und Steissgeschwulst gewiss nicht immer leicht. Es ist zwar in den vorliegenden Beobachtungen nichts über diesen Fall angegeben, jedoch glaube ich, dass die Anlegung der Zange an die Geschwulst selbst, wenn sie als vorzugsweise solid sich erweisen sollte, hier Vortheil bringen würde.

Auf alle Fälle, mag nun der Kopf vorliegen oder der Steiss, ist im schlimmsten Falle die Verkleinerung der Geschwulst durch eine Incision an irgend einer fluctuirenden Stelle zu versuchen, anstatt durch übermässig starken Druck dieselbe zu zersprengen. Auch wird sich wohl in allen Fällen eine solche operative Verkleinerung erreichen lassen, da man es fast immer mit den Hygromen zu thun haben wird. Die Steissbeingeschwülste sind nämlich meist an Individuen geheftet, die so kachektisch sind, dass, wenn sie nicht schon vor der Zeit geboren werden, sie selbst nach Ablauf der normalen Schwangerschaftsdauer wegen ihrer Kleinheit selten die Geburt ernstlich erschweren.

Unter den 62 Fällen von Steissbeintumoren ist 16 Mal die Geburt als erschwert bezeichnet, doch genügten meist leichte Traetionen zur Entwicklung des Kindes und erfolgte für dieses dadureh kein Sehaden.

Dagegen ist unter den 17 Fällen von Hygromen 6 Mal die Entwieklung des Kindes als behindert angegeben, und wurden so starke Tractionen nöthig, dass die Geschwulst 2 Mal platzte und ein Mal durch Punction entleert werden musste. In allen 3 Fällen war der Tod des Kindes dadureh bedingt.

Diagnose.

Es ist schon oben bei den includirten Doppelbildungen erwähnt und hervorgehoben worden, dass die Steissgeschwülste in manchen Fällen der Diagnose grosse Schwierigkeiten bereiten, dass es oft unmöglich ist, eine sarkomatöse Steissbeingeschwulst von einem darmhaltigen, includirten Parasiten zu unterscheiden; und dass dann nur aus dem Verlaufe und den Symptomen der Geschwulst ein annähernder Schluss auf ihren Bau gemacht werden kann. Ebenso sind aber auch bereits an der angegebenen Stelle die Anhaltepunkte angegeben worden, welche morphologische Eigenschaften eine Unterscheidung mitunter möglich machen. Es ist daher unnütz das dort Gesagte hier zu wiederholen.

Hat man demnach bei einer abnormen Hervorragung am Kreuzbeine eine Doppelbildung ausschliessen können, so würde es sich weiter nur darum handeln, welche Form einer Steissgeschwulst man vor sich hat, ob eine Steissbeingeschwulst, ein Hygrom oder eine abnorme Schwanzbildung oder Lipom.

Da die Steissbeingeschwülste nur im Anfange als birnförmiger Anhang am Steissbeine erscheinen, diese Form aber beim weiteren Wachsthume verlieren und überhaupt durch die bedeckende Haut hindurch nicht deutlich zur Geltung bringen können, so wird man eine abnorme Schwanzbildung, bei der auch die Haut eine entsprechende Hervorragung und Verlängerung zeigt, schon durch die Form leicht davon unterscheiden und als solche erkennen. Man wird ferner durch das Gefühl leicht ermitteln, ob man es mit einer knöchernen Grundlage oder nur mit einer lipomatösen Hauttasche zu thun hat.

Schwieriger ist die Unterscheidung der Hygrome und Steissbeingeschwülste, jedoch immer nicht so schwer als die Ausschliessung der includirten Doppelbildungen.

Die Hygrome zeigen nicht so constant die Verschiebung des Afters unter die Symphyse, halten nicht so regelmässig die Grenze des Glutäalrandes ein, wie die Steissbeingeschwülste. Sie liegen meist breitaufsitzend auf der hinteren Fläche des Kreuzbeins, oder auch auf den Glutäen, sind aber besonders durch ihre Fluctuation und Pellucidität charakterisirt, Erscheinungen, die den Steissbeintumoren in dieser Vollkommenheit wenigstens abgehen. Würde man damit übrigens nicht zur Bestimmung ausreichen, so würde ebenfalls die zeitweilige Beobachtung über den Verlauf und die Symptome ein weiteres Unterscheidungsmerkmal abgeben.

Es genügt jedoch nicht die Anwesenheit eines Hygrom's oder einer

Steissbeingeschwulst zu constatiren, es muss vielmehr ausserdem noch bestimmt werden, ob ein Zusammenhang der Geschwulst mit dem Spinalcanale vorhanden ist oder nicht, ob neben der Neubildung noch eine Blasen- oder Darmhernie die betreffende Geschwulst mit bilden hilft.

Der Fall von Schreger (Lotzbeck a. a. O. p. 3.), wo eine vorgelagerte Blasenhernie für eine Cyste gehalten und angeschnitten wurde, der von Meinel (No. 76.), wo eine darmhaltige Cyste punktirt wurde und das Kind starb, dürften besonders warnende Beispiele abgeben.

Ebenso fordern die Krankengeschichten von Bruns und Middeldorpf (No. 8. und 9.) ganz besonders zur Vorsicht auf, da sich hier trotzdem dass vor der Operation genau untersucht worden war, während derselben noch nachträglich ein Zusammenhang des *Tumor* mit dem Spinalcanale vorfand, der trotz des sofortigen Abbrechens der Operation den Tod der Kinder herbeiführte.

Zwar ist nun nicht zu verkennen, dass es nicht immer leicht sein wird, eine gleichzeitige Darm- oder Blasenhernie auszuschliessen, da die Erscheinungen der Hernien überhaupt durch die vorhandene Neubildung verdeckt werden können; man wird aber gerade deshalb jedes Zeichen, das auf eine solche Combination bezogen werden könnte, wie Anschwellung und Abschwellung des *Tumor* bei Verhalten und Entleeren der Excrete, Reiz zur Entleerung derselben bei Druck auf die Geschwulst etc. um desto genauer verfolgen, und nicht unterlassen dürfen, Blase und Mastdarm mit Sonde und Finger möglichst genau zu exploriren.

Eben so misslich, wie schon die Fälle von Middeldorpf und Bruns zeigen, kann es um die Bestimmung der Verhältnisse des Spinalcanales stehen. Hat man freilich eine Geschwulst, die in der Mitte der Wirbelsäule liegt, transparent, fluctuirend, einfächrig, compressibel ist, bei deren Compression die Fontanellen anschwellen, das Kind Convulsionen bekommt, oder somnolent wird, so ist der Zusammenhang derselben mit dem Spinalcanale klar. Dagegen wird man sich wohl hüten müssen, aus dem Fehlen dieser Erscheinungen auch auf das Fehlen einer Communication zu schliessen. Im Kauffmann'schen Falle (No. 83./4) lag die Geschwulst seitlich, war nicht comprimirbar, und bei der Compression traten keine evidenten Erscheinungen von Seiten des Nervensystems auf. In dem Bruns'schen Falle konnte ebenfalls die Geschwulst stark gedrückt werden, ohne dass man etwas Abnormes bemerkte, und doch fand sich bei beiden eine Betheiligung der Meningen.

Man könnte vielleicht erwarten durch die Analyse der durch Probepunction erlangten Flüssigkeit einen entscheidenden Aufschluss zu gewinnen, dass man in analoger Weise wie am Kopfe das Ausfliessen der Cerebrospinalflüssigkeit an dem Mangel an Eiweiss erkennen dürfte. Auch könnte man, da nach Bernard und Felix Hoppe die Spinalflüssigkeit Zucker enthält, sich aus der Prüfung auf Zucker vielleicht viel Vortheil versprechen.

Doch ist nicht ausser Acht zu lassen, dass bei Entzündungen der chemische Charakter der Spinalflüssigkeit sich wesentlich ändert, dass namentlich der Inhalt an Eiweiss wesentlich zunimmt, und dass bei vorhandener Communication, also bei *Hydrorrhachis*, ein entzündlicher Zustand der Meningen erwartet werden muss.

In Betreff der Zuckerbestimmung wird man auch nicht viel mehr erwarten dürfen, da, wenn man auch mit Umgehung der unzuverlässigen Reductionsversuche, durch die Gährungs- und Polarisationsprobe Zucker wirklich nachgewiesen haben sollte, es immer noch zweifelhaft bleibt, ob der Zucker wirklich aus dem Spinalcanale stammt oder nicht. Wenigstens wurde in einem Falle auch aus einer sicher nicht mit dem Spinalcanale communicirenden Cystengeschwulst bei der Punction zuckerhaltige Flüssigkeit gewonnen (No. 60./$_{44}$ p. 64.).

Prognose.

Die Prognose der Steissbeingeschwülste im engeren Sinne ist wie schon oben bei der Besprechung des Verlaufes derselben gezeigt wurde, eine so schlechte, dass man sie fast letal nennen könnte; und zwar wird sie, so weit man jetzt die Verhältnisse beurtheilen kann, durch eine Operation nicht gebessert. Wenn nämlich auch in einigen seltenen Fällen mit Glück operirt, und wenn auch Erwachsene beobachtet wurden, an denen man eine congenitale Steissbeingeschwulst zu erkennen glaubte, so ist doch hier nochmals hervorzuheben, dass gerade unter den glücklichen Operationsfällen sich einige befinden, die vielleicht nicht hieher gehören, dass ferner die an Erwachsenen beobachteten Tumoren bei weitem nicht sicher genug bestimmt sind, um bei Feststellung der Prognose mit verwerthet werden zu können.

Bei weitem günstiger ist die Prognose der Sacralhygrome und am günstigsten die der Schwanzbildungen und Lipome.

Bei letzteren handelt es sich nur um eine Missstaltung, die keinen wesentlichen Einfluss auf das Leben des Individuum ausübt, und ohne Gefahr auf operativem Wege entfernt werden kann, wenigstens ist unter den 5 Malen in denen operirt wurde, der günstige Erfolg 2 Mal ohne besondere Schwierigkeiten erreicht worden.

Die Sacralhygrome sind allerdings nicht unbedeutende Affectionen. Sie hindern das Individuum viel bedeutender als die Lipome und können gefährliche, ja tödtliche Entzündungen und Eiterungen hervorrufen. Jedoch ist gerade hier die Prognose eine bedeutend bessere, wenn eine Operation in Aussicht steht.

Es hat sich gezeigt, dass gerade die Kinder bis auf eins sämmtlich zu Grunde gingen, bei denen nicht operirt wurde, dass dagegen von den operirten weit über die Hälfte geheilt wurde. Es wurden nämlich elf operirt, von denen vier starben (eines noch dazu wegen fehlerhafter Behandlung, No. 67./$_{5}$), sieben aber geheilt wurden.

Therapie.

1. Die Steissbeingeschwülste machen, wie oben gezeigt wurde, in den meisten Fällen dem Leben der Kinder so frühzeitig ein Ende, dass sie nur selten Gegenstand der ärztlichen Behandlung werden. Sollte man dagegen einen von den seltenen Ausnahmefällen zu Gesicht bekommen, so wird es doch die nächste Aufgabe sein müssen, das Kind nur durch möglichst gute Nahrung zu kräftigen, und die Geschwulst durch zweckmässige Bandagen vor In-

sulten zu schützen, anstatt durch eine Operation eine Spinalmeningitis hervorzurufen oder eine Verjauchung der nicht entfernbaren Geschwulstreste anzuregen.

Es hat sich nämlich nicht nur bei Vergleichung der fremder Beobachtungen, sondern auch durch die Untersuchung der Spirituspräparate ergeben, dass, wenn auch ein grosser Theil der Steissbeintumoren aus der LUSCHKA'schen Drüse entstehen sollte, doch die Gegend des *Hiatus sacralis* selten frei ist, so dass eine **vollständige** Exstirpation der Geschwulst ohne gleichzeitige Verletzung des Spinalcanales bei der hier besonders in Betracht kommenden Kleinheit und öfteren Verbildung des Wirbelsäulenendes kaum denkbar ist.

Wollte man dennoch von Neuem den Versuch einer Operation wagen, so müsste man den anatomischen Verhältnissen entsprechend, in der Weise verfahren, dass man zunächst durch einen durch Haut und Zellgewebshülle dringenden Längsschnitt den Stiel der Geschwulst freilegte, und dann von den unteren Rändern der Glutäalmuskeln beginnend, mit den Fingern oder dem Scalpellstiele auf der fibrösen Kapsel der Geschwulst herumgehend, den schmäleren Geschwulstansatz allseitig freilegte, was, wie ich mich an Spirituspräparaten überzeugt habe, ausführbar ist. Man würde sodann, um den Stiel möglichst nahe am Steiss- oder Kreuzbeine (da das Steissbein öfters fehlt oder durch seine Kleinheit schwer zu finden ist) eine Schlinge, entweder die des Écraseur oder die des MIDDELDORPF'schen galvanocaustischen Apparates, anlegen und durch Trennung desselben auf unblutigem Wege nicht nur die Hauptanheftung der Geschwulst lösen, sondern auch die zuführende *Arteria sacralis media* sowie auch eine etwaige Communication mit dem Spinalcanale schliessen, und die ganze Geschwulstmasse dann leicht aus der lockeren Zellgewebshülle herausschälen können, wobei jedoch wegen des Zurückbleibens von etwaigen Geschwulstresten und der meist heterologen Natur der betreffenden Bildungen immer noch Recidiven zu befürchten wären.

Es versteht sich von selbst, dass bei irgendwie grösserem Umfange des *Tumor* der beginnende Schnitt elliptisch sein müsste, um einen Theil der überflüssigen Haut gleich anfangs mit zu entfernen; doch ist immerhin bei der grossen Retractionsfähigkeit derselben schonend dabei zu verfahren und nur die allzuverdünnte oder degenerirte Parthie derselben wegzunehmen.

2. Die Cystenhygrome geben, wie oben gezeigt wurde, nicht nur günstige Operationsresultate, sondern sie bringen auch an und für sich soviel Gefahr für das Leben des Kindes mit sich, dass eine Operation nicht nur erlaubt, sondern als die einzige hülfreiche Behandlungsweise geradezu geboten erscheint. Die Zeit in welcher operirt werden soll, wird sich natürlich theils nach der Grösse des nöthigen Eingriffes sowohl als nach dem Kräftezustand des Kindes richten müssen, so dass man bei einem kräftigen Kinde eine kleine Geschwulst bald nach der Geburt entfernen kann, dagegen bei einem schwächlichen Kinde unter Beobachtung des *Tumor* warten muss, bis durch geeignete Nahrung und Pflege die Kräfte sich soweit gehoben haben, um den operativen Eingriff zu gestatten. Das von KELLER in Amerika operirte Kind No. 67./5 p. 66. wäre

wahrscheinlich nicht zu Grunde gegangen, wenn der Operateur für bessere Ernährung mehr gesorgt haben würde.

Freilich liegt es nicht immer in der Hand des Arztes, ob er die Operation verschieben kann oder nicht, weil überall da, wo durch Unreinlichkeit oder sonst welche Ursachen Entzündung des Sackes hervorgerufen wird, oder bereits vorhanden ist, eine Ruptur droht, welcher mit ihren unvermeidlichen letalen Consequenzen sofort durch eine Operation vorzubeugen ist.

Da die Operation nun darauf ausgehen muss, nicht nur durch Entleerung des Inhaltes den *Tumor* zeitweilig zu beseitigen, sondern durch Ausrottung oder Verödung der Cyste einer erneuten Anschwellung vorzubeugen hat, so wird man hier dieselben Methoden anwenden müssen, wie sie bei der Radicalbehandlung der Cysten überhaupt, Hydrocele, Cystenkropf etc. in Anwendung kommen. Jedoch ist hierbei ganz besonders hervorzuheben, dass eine Modification der hier anzuwendenden Methode dadurch nothwendig wird, dass man es mit Kindern zu thun hat, welche eingreifende Ernährungsstörungen weniger gut vertragen als Erwachsene. Man wird deshalb die einfache Punction, die nur bei öfterer Wiederholung eine adhäsive Entzündung hervorrufen kann und deshalb auch bei der Hydrocele Erwachsener zuweilen guten Erfolg gehabt hat, bei den vorliegenden Formen als Radicalcur nicht empfehlen dürfen, da wiederholte Verluste eiweissreicher Flüssigkeit das Kind bedenklich schwächen müssen. Sie würde nur dann in Frage kommen, wenn sie als Probepunction die Diagnose sichern und eine nachfolgende Radicaloperation einleiten sollte.

Da die Zahl der hier ausgeführten Operationen immerhin noch klein zu nennen ist, so wird man bis jetzt aus der vorliegenden Statistik noch kein endgültiges Urtheil über den Werth der verschiedenen Operationsmethoden gewinnen können, sondern dabei die Erfahrungen bei den Operationen der Hydrocele, des Cystenkropfes und anderer Cystenbildungen verwerthen müssen. Die hier in Frage kommenden Methoden sind die Iodinjection, Incision, Exstirpation, Ligatur, das Écrasement und die Galvanocaustik.

Da die Iodinjection, trotzdem dass sie bereits 1 Mal mit Erfolg bei einem Cystenhygrom ausgeführt wurde (Strassmann, p. 67.), doch bei nur irgend grösseren Säcken nicht sicheren Erfolg verspricht, auch bei Behandlung der Hydrocele und des Cystenkropfes (Busch, chirurgische Beobachtungen, Berlin 1854, p. 116. und Gurlt, Cystengeschwülste p. 201.) anderen Methoden nachsteht, so würde sie auch hier nicht in den Vordergrund zu stellen sein, sondern wohl nur in den Fällen empfehlenswerth erscheinen, wo die Kleinheit der Geschwulst eine vollständige Obliteration erwarten lässt und die Schwäche des Kindes einen grösseren Eingriff verbietet.

Ebenso möchte ich nicht die einfache Incision befürworten, die sonst so guten Erfolg bei der Hydrocele zu geben pflegt, da die langsame Verödung des Sackes durch Granulation und besonders die Eiterung zu sehr die Kräfte der Kinder in Anspruch nehmen würde.

Es erscheint mir vielmehr geboten, sobald es irgend thunlich durch eine möglichst vollkommene Exstirpation den Balg zu entfernen und unter Bildung geeigneter Hautlappen die *prima intentio* anzustreben. Nur dann würde man von einer vollständigen Entfernung der

Aftermasse absehen müssen, wenn sich einzelne Theile derselben in die Tiefe des Beckens erstrecken (p. 69. No. 77./$_{15}$), die man dann zurücklassen und zur Losstossung durch Eiterung bringen müsste. Man würde ebenfalls überall da von einer Exstirpation abgehen, wo der Verdacht einer Communication mit dem Spinalcanale vorliegt, wo also die Cyste in der Mittellinie, an der Wirbelsäule sitzt, einfächrig ist und zuckerhaltige Flüssigkeit enthält. Für solche Fälle dürfte sich die Ligatur, das Abquetschen und das Abbrennen besonders empfehlen, da durch eine solche Procedur nicht nur das Abfliessen der Spinalflüssigkeit vielleicht verhindert, sondern auch möglicherweise eine Obliteration des Verbindungscanales, der meist eng zu sein pflegt (No. 82./$_3$, 83./$_4$ p. 74.), hervorgebracht werden könnte.

Zwar scheint es, dass bei Behandlung der Hydrorrhachissäcke, die ja eben hier einzuleiten wäre, die Iodinjection (Günther, Operationslehre. *Spina bifida*) besonders empfehlenswerth ist, doch sind die Beobachtungen immer noch zu sparsam, um diese Methode, die keinesfalls ungefährlich ist, darauf hin besonders zu empfehlen.

3. Die angebornen Lipome und Schwanzbildungen geben von allen Excrescenzen an der Sacralgegend die besten Operationsresultate und bieten bei ihrer Entfernung die geringsten Schwierigkeiten. Es ist bis jetzt stets mit Erfolg operirt worden, gleichviel ob man Messer, Scheere oder Ligatur angewendet hat, und es ist nirgends angegeben, dass besonderer Gefässreichthum wie er sich an Lipomen anderer Gegenden in einzelnen Fällen in störender Weise findet, die Operation hier erschwert hätte.

Vierter Theil.

Beiträge zur pathologischen Entwicklungsgeschichte.

1. **Doppelmonstrum eines Menschen.** Tripodie (D'ALTON), auf dem MECKEL'schen Museum in Halle befindlich. Mit zwei Abbildungen, Tab. XIV., XV., nach der Natur gezeichnet von SCHENK.

Das höchst interessante, schon früher von D'ALTON beschriebene Skelet dieser Doppelbildung wurde mir von Herrn Hofrath VOLKMANN gütigst überlassen. Eine Nachuntersuchung erschien dadurch gerechtfertigt, dass sich seit D'ALTON's Untersuchung die Ansehauungen über Doppelbildungen, namentlich über die Stellung der sogenannten Tripodieen wesentlich geändert haben; eine Abzeichnung war durch den nicht zu verhindernden allmählichen Ruin des kostbaren Präparates geradezu geboten. Bekanntlich vertrat D'ALTON die jetzt mehr und mehr verlassene Ansehauung, welche jeden dritten Fuss, jeden seehsten Finger auf ein zweites Individuum bezog und eine einzige Reihe von Doppelbildungen aufstellte, deren einzelne Glieder nur dem Grade ihrer Ausbildung nach von einander differirten. Man hat sich nun in neuerer Zeit nicht damit begnügt, derlei Bildungen auf Verdoppelung der Extremitätenkeime zu beziehen, sondern hat sogar bei einer theilweisen Aehsenverdoppelung nicht zwei vollkommene Aehsen mit Versehmelzung am gemeinsamen Theile angenommen, sondern eine von vornherein gablig getheilte Achse zu Grunde gelegt (SCHULTZE).

Besonders für die letztere Frage ist das vorliegende Präparat von grosser Wichtigkeit, da man es hier nur mit einer Verdoppelung der unteren Körperhälfte scheinbar zu thun hat. Es scheint dasselbe nämlich einen Thorax, einen Kopf, dagegen am unteren Stammesende eine Verdoppelung der Wirbelsäule und drei Beine zu haben. Es handelt sich somit hier um die Frage, ob Thorax und Kopf auf zwei Individuen zu beziehen sind oder nicht; ob also durch seitliche Versehmelzung zweier Aehsen unter Verkümmerung der aneinanderliegenden Theile der symmetrische, einfache Thorax sowie der verkümmerte Kopf gebildet worden ist.

Es war mir eine Freude, unabhängig von D'ALTON, dessen Beschreibung ich erst später vornahm, auf gleiche Grundanschauungen zu kommen, wenn ich auch im vorliegenden Falle in nicht unwesentlichen Punkten von ihm abweichen muss.

d'Alton's Beschreibung findet sich in seinem Werke, *De monstris, quibus extremitates superfluae suspensae sunt.* Halle, 1853. p. 21., sie wird citirt von Schwarz, a. a. O. p. 17., von Förster, a. a. O. p. 30.

Zunächst kann ich mich damit nicht einverstanden erklären, dass d'Alton den Fall zu den Pygomelen rechnet, und von der einen Wirbelsäule als einer accessorischen spricht.

Man hat ein Skelet vor sich, das beim ersten Anblick für die Bestimmung der einzelnen Theile grosse Schwierigkeiten bietet, namentlich wenn man mit der Idee daran geht, ein accessorisches Bein und eine accessorische Wirbelsäule zu suchen. Kopf, Thorax, Arme mit dazu gehöriger Rückenwirbelsäule erscheinen auf den ersten Anblick einfach; — weiter unten hat man zwei Wirbelsäulen und drei fast gleich grosse untere Extremitäten. Bis auf die Gelenktheile, besonders die Oberschenkelköpfe, sind sie gut ausgebildet und haben jede ihr Beckenstück, aus Darm-, Scham- und Sitzbein bestehend.

Die Zugehörigkeit der Extremitäten zu den beiden Wirbelsäulen wird nach den Gesetzen der Entwickelungsgeschichte durch die Sacralsymphyse bestimmt. Die Schambeinsymphyse ist eine secundäre Bildung, sie wird erst später beim Aneinanderrücken der Bauchplatten fertig. Deshalb kann man bei Vertheilung der Beine nicht die Schambeinsymphyse zwischen II. und III. trotz ihrer Vollkommenheit als bestimmendes Moment benutzen. Bein I. und II. gehören also zusammen, und zur Wirbelsäule *A*; Bein III. zur Wirbelsäule *B*.

Beachtenswerth ist hierbei die Stellung von I. und II. Diese beiden Beine erscheinen in ihrer *Symphysis pubis* gelöst (oder vielmehr ist eine solche gar nicht zu Stande gekommen) und um 180° um ihre Längsachse gedreht, so dass ihre Streckseite nach hinten gerichtet ist; eine Stellung, wie sie bei der Sirenenbildung constant ist, welche auch von Vrolik (*Tab. ad embryogen.* Amsterd. 1849. Tab. 71.) ohne gleichzeitige Verwachsung beobachtet, und deshalb als Uebergang oder als niederster Grad der Sympodie aufgefasst wurde. Eschricht in Kopenhagen hat das Verdienst, die Stellung bei der Sirenenbildung aus der früheren Lage der Beine erklärt zu haben. (Deutsche Klinik, 1851, 4. pag. 467.).

Ferner ist die Vollkommenheit der Schambeinsymphyse zwischen II. und III. auffallend, so dass man nicht sagen kann, ob sie Ursache oder Folge der Verdrehung der Wirbelsäule *A* ist. Dass übrigens selbst vollkommene Schambeinsymphysen auch zwischen Beckentheilen verschiedener Individuen bei Doppelmonstren sich bilden, ist nichts Seltenes. Auf dem Museum in Jena finden sich mehrere Beispiele davon bei Ischiopagen; dasselbe bestätigt ferner die Abbildung eines ischiopagen Doppelbeckens in Förster's Atlas zu den Missbildungen, Tab. VI. Fig. 14 und 15; ferner das Doppelmonstrum eines Schafes, welches weiter unten von mir beschrieben werden wird (Tab. XVI. XVII.).

Da die rechte untere Hälfte der Achse *B* nicht zur Ausbildung kam, oder verkümmerte, wie man an dem Fehlen der Wirbelbögen noch sehen kann, so ist es auch nicht auffallend, dass mit den fehlenden Rücken- und Bauchplatten auch die entsprechende Extremität nicht vorhanden ist.

Verfolgt man die Wirbelsäule *B* weiter hinauf, so bemerkt man, dass sie nach oben

immer vollkommener ausgebildet erscheint. Unten hat man ein rudimentäres mit den letzten Wirbeln nach oben gedrehtes Kreuzbein, und schmale Wirbelkörper, die nur auf der linken Seite, dem linken Beine entsprechend, Bogenreste haben. Erst an ihrem oberen Ende treten auch auf der rechten Seite Bogentheile auf; ein Bogenschluss ist nur an einem Wirbel der Halsgegend vorhanden. Man hat also den höchsten Grad einer fast totalen *Spina bifida* vor sich. Warum die rechte Seite der Achse *B*, welche dem Individuum *A* zugekehrt ist, nicht zur Entwicklung kam, oder so total verkümmerte, mag unerörtert bleiben. Soviel ist gewiss, dass bei einer Verkümmerung der rechtsseitigen Rücken- und Bauchplatten auch keine rechte Thoraxhälfte und keine rechte obere Extremität sich entwickeln konnte, dass ferner nur der linke Arm und die linke Thoraxhälfte wegen ihrer Anheftung an die Wirbelsäule auf *B* bezogen werden dürfen. Die bei *u* sichtbaren Knöchelchen mussten als Bogenreste aufgefasst werden, wenn sie sich auch durch Grösse und Form vor den übrigen auszeichnen.

Etwas unter der Mitte, etwa am Ende der Rückenwirbelsäule setzt sich die Wirbelsäule *A* an die von *B* an, deren Wirbelkörper nach oben immer mächtiger werden, während die von *A* immer mehr zurücktreten. Vom Rücken aus sieht man die Verbindungsstelle als Furche ein Stück weit angedeutet; bald verschwindet sie aber, und bereits am Halse besonders von vornher hat man nur noch Wirbel, zu *B* gehörig, vor sich, welche schliesslich den Hemicephalus tragen. Kopf, linke Thoraxhälfte, linker Arm, Bein III., Wirbelsäule *B* gehören also zu einander.

Dieses evidente Vorwiegen der Wirbelsäule *B* am Halstheile, wo nur hie und da Knochenstückchen sich finden, die als rudimentäre Körper von *A* angesehen werden müssen, ist von d'Alton nicht genügend hervorgehoben, und doch überaus wichtig. Es ist *in natura* noch viel deutlicher als auf der Abbildung, dass die Wirbelsäule am Halse fast allein von *B* gebildet wird. Eben so wenig hat d'Alton den Umstand urgirt, dass der Kopf als zu *B* gehörig zu betrachten ist, was sich sowohl durch die Einlenkung als durch das Grössenverhältniss der Halswirbelsäule erweist.

Die Wirbelsäule *A* zeigt nicht nur eine entgegengesetzte Entwickelung als *B*, sondern auch eine Drehung um die Längsachse, welche *B* nicht hat. Diese Drehung beträgt fast 180°, so dass man bei der Hinteransicht des Skeletes die Vorderseite der Lenden- und Kreuzbeinwirbel zu sehen bekommt. Dadurch kommen dann wieder die zu ihr gehörigen Beine I. und II. in normale Richtung zum Kopf und zur Brust.

Die Wirbelsäule *A* zeigt ferner einen fast vollständigen Bogenschluss. Im unteren Theile sind die Wirbel am besten ausgebildet, und dem entsprechend auch zwei relativ gut ausgebildete Beine vorhanden. Weiter hinauf schwinden die Wirbelkörper immer mehr, so dass zuletzt nur noch Bögen mit Körperrudimenten vorhanden sind. Es lassen sich auch Spuren eines zweiten Kopfes, als zu *A* gehörig, nachweisen, freilich nicht auf der linken Seite, wie d'Alton angiebt, sondern auf der rechten.

Bei *w* Tab. XV. sieht man drei Knochen, die sich an das obere Ende von *A* ansetzen; zwei könnten der *Pars condyloidea*, einer der *Pars occipitalis* entsprechen. Ausserdem

erscheint das rechte rudimentäre *Os bregmatis* am Hauptkopfe beträchtlich vergrössert gegen das entsprechende linke, eine Vergrösserung, die man wohl auch mit auf Rechnung der Achse *A* setzen muss.

Die rechte Thoraxhälfte gehört mit dem rechten Arme zu *A*. Die Rippen setzen sich in normaler Weise an die ihnen zugehörigen Wirbel an und sind deshalb eben zu ihnen zu rechnen, wie die linke Hälfte zu den Wirbeln von *B*. Während aber die rechte Seite von der Achse *B* im Brusttheile noch so verkümmert erscheint, dass weder Bögen noch Rippenrudimente vorhanden sind, erscheinen auf der linken Seite von *A* zugleich mit den ausgebildeten Wirbelbögen, drei leidlich ausgebildete Rippen (*x*) und ein *Clavicula*-artiger Knochen (*y*), welche auf *A* der Bögen halber bezogen werden müssen, und welche einen noch weiteren Beweis für die Nothwendigkeit einer Halbirung des Thorax abgeben.

Es ist somit klar, dass hier, bei Ausbildung eines Doppelmonstrum, unter gleichzeitiger Verkümmerung der zugekehrten Platten, vollkommen symmetrische und einfach erscheinende Körpertheile durch das Zusammenrücken zweier correspondirender aber verschiedenen Individuen angehöriger Platten gebildet worden sind.

Man betrachte auf Tab. XIV. die Vorderansicht des Thorax und wird die Regelmässigkeit des Brustbeins und der Rippen so gross finden, dass man einen einfachen Thorax vor sich zu haben glaubt. Man hat somit ein Doppelmonstrum vor sich, durch seitliche Verschmelzung zweier Achsen gebildet. Dabei findet sich die beachtenswerthe Erscheinung, dass die Reste der verkümmerten, einander zugekehrten Platten noch deutlich erkennbar sind.

Während das eine Individuum *B* seine Hauptentwickelung am Kopfende erreicht hat, hat es das andere *A* am Schwanzende. Zu *B* gehört der Schädel, dafür aber nur ein Bein. *A* hat zwei ausgebildete Beine, dafür aber nur Spuren von Kopfknochen. In der Mitte sind beide Wirbelsäulen fast gleichwerthig, deshalb die Symmetrie des Thorax und die Gleichheit der Arme.

Ich glaube somit den Beweis geliefert zu haben, dass dies Präparat, wenn es auch den Anschein einer nur theilweisen Doppelbildung giebt, doch nicht zu den *Terata anadidyma, dipygus*, wie es Förster, a. a. O. p. 30 thut, gerechnet werden darf, dass man ferner auch in diesem Falle keine gablige, oben einfache, unten doppelte Achsenanlage zu Grunde legen darf.

Den Klagen d'Alton's über die vorzeitige Zerstörung der Genitalien und Eingeweide kann man sich Angesichts des wichtigen Präparates nur anschliessen. Es stammt dasselbe von Dr. Moser aus Görlitz, und machte seiner Erzählung nach, vor der Präparation den Eindruck eines *Foetus* mit *Spina bifida*, dem eine accessorische dritte Extremität (I.) beweglich mit Einlenkung am rechten Darmbeine angeheftet war. Es setzt diese Angabe den diagnostischen Irrthum voraus, dass man die beiden Wirbelsäulen *A* und *B*, die man beiderseits neben dem hydrorrhachitischen Sacke fühlte, für die beiden Seiten einer einzigen gespaltenen Wirbelsäule hielt, und dass das mittlere Beckenstück der Beobachtung völlig entging, da man das

Beckenstück I. für das rechtsseitige hielt, welchem zwei Extremitäten I. und II. zugeschrieben wurden.

Es mag dies als Beleg dafür dienen, wie vorsichtig man bei Beurtheilung und Operation einer sogenannten Tripodie sein muss, zu welchen Irrthümern und Schaden eine oberflächliche Untersuchung und vorschnelle Operation hier führen kann.

No. 2. **Doppelmonstrum eines Schafes,** auf dem Meckel'schen Museum in Halle befindlich, durch die Güte des Herrn Hofrath Volkmann zur Untersuchung überlassen.

Dieses seiner grossen Symmetrie halber interessante Skelet bildet eine wichtige Ergänzung zu dem vorhergehenden Falle, da es ebenfalls zum „seitlichen Doppeltsein" gehört, dagegen bei weitem vollkommener ausgebildet ist als die eben beschriebene Tripodie.

Tab. XVI. und XVII. geben die von Schenk nach der Natur gefertigten treuen Zeichnungen, die Manches erläutern und hinzufügen, was der d'Alton'schen Beschreibung fehlt. Ich gebe im Folgenden dieselbe wörtlich wieder, da sie das Wesentliche kurz und klar beschreibt und habe nur Weniges noch an dieselbe anzureihen. Sie findet sich in dessen oben citirtem Werke pag. 24. 48.

„Seeletum nimirum agnorum duplicium, duobus capitibus, sex pedibus praeditorum. Utrumque cranium fauce lupina dupliei et latissima est difforme. Spina dorsi simplex, litterae X habet formam; vertebrae enim cervicales et dorsales priores a se invicem segregatae sunt, item lumbares, sacrales et caudales. In regione thoracica spinae curvatura justo est major, in priore parte elata, in posteriore depressa. A secunda vertebra dorsali ad ultimam omnes vertebrae ad latera sunt connatae et in angulo, quo columnae antrorsum divergunt, costarum rudimenta exstant, quorum tria processus longos imitantia, ad dorsum reflexa eminent, reliqua quae posteriora sunt, ab utroque latere confunduntur. A dextro et sinistro latere costae reperiuntur tredecim, decima tertia dextra brevior quam eadem sinistra. Costae utriusque lateris coeunt cum sterni ossibus, quae per omnem longitudinem binas series constituunt. Cum osse sacro dextro pariter atque sinistro ab exteriore latere os innominatum conjunctum est, quod cum osse alterius lateris solito more per symphysin ossium pubis connectitur. Cum utroque hujus pelvis acetabulo pes ordinarius articulatur. Inter utrumque os sacrum caudasque duplicatas pelvis imperfecta inclusa est, quae ex ossibus quatuor constat. Duo anteriora ilium ossa sunt, sinistrum dextrae spinae et dextrum sinistrae: quae ossi tertio impari adaptae, acetabulum offerunt femori composito tertii pedis posterioris, qui haud minus duplex est. Tertium os ischii ossi respondet atque ante hoc ossiculum quartum, item simplex, exstat, quod, ni vehementer fallor, duobus pubis ossibus est aequiparandum (Tab. XVI) Pedes accessorii ab initio simplices; adest enim unum modo femur unaque tibia, quae vero duplicationem ambitu aucto formaque mutata lucnlenter produnt; tarsi et pedes extremi omnino dupliees sunt. In pedibus quatuor ordinariis nihil insoliti. Maxime mirum vertebrarum columnam ab anteriore et posteriore fine discretas, in medio dorso conjunctas esse."

Dazu ist noch hinzuzufügen, dass sich vorn an der Theilungsstelle der Brustwirbelsäule ausser den bei *a.* sichtbaren überzähligen mittleren Rippen noch ein gabelförmiger Knorpel

angehängt vorfand, der möglicherweise auf eine rudimentäre doppelte *Scapula* bezogen werden könnte. Ausserdem ist die Richtung der überzähligen Extremität nach hinten beachtenswerth, eine Stellung, welche an den mittleren oberen Extremitäten bei menschlichen Doppelskeleten ebenfalls beobachtet wurde, cfr. Förster Atlas, Tab. VI. Fig. 4. 5. und die identisch mit der bei der Sirenenbildung und den Tripodieen zu sein scheint. Sie charakterisirt sich im vorliegenden Falle nicht nur durch die Stellung der Füsse, sondern auch durch das verschmolzene *Femur*. Bei *f* ragt der gemeinsame *Trochanter minor* nach hinten vor, er gehört den um 180° gedrehten Oberschenkeln *e* und *d*, die demnach so wie die zu *g* verschmolzenen *Tibiae* an ihrer inneren Seite mit einander verwachsen sind.

Bei der Sirenenbildung sind die beiden Beine eines Individuum an ihrer äusseren Seite mit einander verschmolzen; in einer Lage also, welche der normalen Stellung der Beine im früheren Embryonalleben entspricht. Nach Eschricht's Angaben (Deutsche Klinik 1851. 4. 467.) erscheinen nämlich anfangs die Beine so gegen den Bauch hinaufgeschlagen, dass sie sich ihre äusseren Seiten, ihre kleinen Zehen, einander zukehren. Beim späteren Wachsthum treten sie unter einer „schraubenförmigen" Drehung herab in ihre spätere Lage. Hier hängen die beiden verschiedenen Individuen angehörigen Beine mit der inneren Seite an einander. Spaltet man nun das mittlere gemeinsame *Femur* in seine beiden Hälften, so ist nicht zu läugnen, dass die Hinterbeine von *A* sowohl wie von *B* jene nach Vrolik zur Sympodie führende Drehung zeigen, dass *b* und *d*, *c* und *e*, beide in starker Abductionsstellung stehen und also eine Lage beibehalten haben, die in früherer Periode die normale war. Dabei kehrten natürlich *d* und *e* ihre Innenfläche einander zu, mit der sie auch jetzt noch an einander hängen. Die Extremitäten *b* und *d* sind ebensowenig durch eine Schambeinsymphyse mit einander verbunden als *c* und *e*, vielmehr sind bei *h* beide Becken eine vordere Vereinigung mit einander nach Art einer Symphyse eingegangen. Es findet sich somit auch hierin eine auffallende Aehnlichkeit mit der oben beschriebenen menschlichen Doppelbildung.

Also auch hier findet sich ein gemeinsamer Thorax mit zwei fast gleichen Vorderextremitäten, der nicht nur der mittleren Rippen *a* wegen, sondern auch der Wirbelspaltung halber auf zwei Individuen zu beziehen ist. Mag nun die Missbildung durch Verschmelzung zweier Keime, oder durch Spaltung eines einzigen entstanden sein, so ist doch soviel sicher, dass man hier keine oben und unten gablige Achsenanlage annehmen dürfte, die nur in der Mitte einfach sei, sondern dass man es mit zwei Achsen zu thun hat, deren einander zugewendete Platten an einer Strecke nicht zur Entwickelung kamen oder verkümmerten, deren äussere Platten sich aber so symmetrisch entwickelten, dass sie vorn sich in der Mittellinie mit einander vereinigten und einen scheinbar nur **einem** Individuum angehörigen Brustkorb bildeten.

No. 3. **Skelet eines Hahnes mit überzähligen Extremitäten.** Auf dem Meckelschen Museum in Halle befindlich, durch die Güte des Herrn Hofrath Volkmann zur Untersuchung überlassen.

Der Hahn lebte mehre Jahre lang im Meckel'schen Garten, das Präparat wurde später von d'Alton (a. a. O. No. 100. p. 61.) beschrieben.

Seine Beschreibung lautet daselbst:

„*Caudae vertebris in dextrum latus deflexis a latere sinistro adaptata sunt ossa duo, plana inter se coalita, ita tamen, ut in faeie superiore suturam mediam ostendant. Haec ossa coni exeavati formam habent, iisque in apice alterum ossium par, quod femorum et tibiarum loeum explet, adnexum est. Conus coneavus, ab antiea parte large patens, pelvis alterius minoris speeiem sistit et sub apieem duo habet foramina, quae foraminibus videntur respondere obturatorum nomine distinetis. Fines tibiarum anteriores, pollieem alter ab altero distantes, per aneyloses eum tarsis eonjuneti. Uterque tarsus, retrorsum direetus, duos digitos exeipit, alterum longiorem et ungue magno instruetum, alterum breviorem sine ungue.*"

Ich hielt dieses Präparat besonders wichtig zur Erklärung der sogenannten Tripodieen und habe deshalb eine genaue Abbildung von Schenk anfertigen lassen, die sich auf Tab. XVIII. findet. Ohne Abbildungen ist die obenstehende Beschreibung kaum zu verstehen, und auch trotz der Abbildung und dem Präparate selbst ist Manches dunkle darin enthalten.

So erscheint mir hauptsächlich die Deutung des Knochentrichters nicht klar genug. Da nämlich bei Vögeln, den Strauss ausgenommen, das Becken vorn offen ist, so erscheint es zweifelhaft, den allseitig geschlossenen Trichter auf Beckenknochen allein zu beziehen. Ich glaube daher (Fig. *B.*) den Punkt *x* als Kreuzbeinstelle, 1 und 2 als Beckenknochen, 3 und 4. Fig. *A.* dagegen als rudimentäre und dislocirte Oberschenkel ansehen zu müssen, welche d'Alton als mit 5 und 6, den Unterschenkelknochen verschmolzen annimmt. Doch möchte ich mich in dieser so schwierigen Sache nicht entscheidend erklären, da sie ohnehin nicht für meine Untersuchung die Hauptsache ist.

Das, worauf es mir hauptsächlich ankam, war die bestimmte, nach hinten gerichtete Stellung der accessorischen Extremitäten zu constatiren, eine Stellung, wie sie auch in dem ganz analogen Falle einer menschlichen Doppelbildung von Bär, No. 9./2 pag. 15. beobachtet wurde.

Man würde bei der Annahme einer Gastromèle mit Verkümmerung des einen Individuum bis auf die unteren Extremitäten im vorliegenden Falle die Stellung der accessorischen Extremitäten erklärt finden.

No. 4. **Skelet eines Hahnes mit überzähligen Extremitäten.**

Ein ganz ähnliches Skelet, wie das vorhergehende, wurde mir von Herrn Professor Haubner auf der Thierarzneischule zu Dresden gezeigt.

Es hatte, wie das vorhergehende, eine ziemliche Grösse und ausser den überzähligen Extremitäten keine Abnormität. Die Schwanzwirbelsäule war nach rechts verschoben, eine Verschiebung, die möglicherweise durch die auf der linken Seite sitzenden accessorischen Theile bedingt war. Dieselben befanden sich mehr auf der Rückseite der Wirbelsäule als im vorhergehenden Falle, und bestanden aus einem Beckenrudiment, das aus zwei verschmolzenen Beckenhälften gebildet wurde. Von diesem ging ein dickes Oberschenkelbein ab, an welches sich

dann zwei mit einander verschmolzene Unterschenkelknochen anschlossen. An der äusseren Seite der linken *Tibia* lag eine deutliche *Fibula*. Beide Beine sind demnach als an ihrer inneren Seite mit einander verschmolzen anzusehen. Die Streckseite der accessorischen Beine ist nach hinten gerichtet.

Man würde also hier eine Pygomèle vor sich haben, wo vom Parasiten nur die unteren Extremitäten vorhanden sind. Die Lage der *Fibula* beweist, dass die Beine in ihrer ursprünglichen Lage, ohne vorausgegangene Drehung, wie bei der Sirenenbildung, mit einander verwachsen sind.

No. 5. **Tripodieen an Vögeln,** auf dem Meckel'schen Museum in Halle befindlich.

Da das Museum auf eine so liberale Weise mir geöffnet wurde, so benutzte ich die Gelegenheit, um die 21 Fälle von Extremitätenverdoppelung an Vögeln, welche d'Alton a. a. O. pag. 62. erwähnt, nachzuuntersuchen. Die Thiere sind fast sämmtlich noch unverletzt, und in Spiritus aufbewahrt. Sie geben einen reichen Stoff für eine spätere Untersuchung, da sich weder die Anheftung der accessorischen Theile noch die Verhältnisse der Eingeweide am Hauptindividuum in ihrem jetzigen Zustande deutlich erkennen lassen. Es würden daraus wesentliche Beiträge zur Kenntniss der Tripodieen sich ergeben.

Für das Einzelne verweise ich auf die d'Alton'sche Beschreibung. Ich hebe nur das hervor, was für die vorliegenden Fragen Werth hat.

a. Selten fand sich nur eine einfache (dritte) accessorische Extremität; meist fanden sich vielmehr an dem überzähligen Beine Spuren, welche die Annahme einer aus zweien verschmolzenen Extremität nothwendig machten. Und zwar bestand entweder eine Vermehrung der Zehen, oder Verdoppelungen höherer Grade, selbst zwei vollkommen ausgebildete Extremitäten. Es fand sich unter den 21 Fällen nur ein Mal ein einfaches accessorisches Bein, wobei noch nicht ausgemacht ist, ob sich nicht auch in diesem Falle noch Spuren einer zweiten Extremität beim Präpariren würden auffinden lassen.

b. Die Richtung der accessorischen Extremitäten war meist eine der des Trägers entgegengesetzte.

Dasselbe fand sich auch bei einer Gans im Dresdener Museum der Thierarzneischule, so wie bei einigen Beispielen in Otto's grossem Werke *De monstris*, z. B. Tab. 28. Fig. 1.

c. Gleichzeitig fanden sich oft Anomalieen des Afters und der Genitalien.

Unter den 21 Fällen war 3 Mal nichts über die Verhältnisse des Afters zu entscheiden, da diese Theile schon früher zerstört waren; von den übrigen 18 hatten 14 eine doppelte Afteröffnung, nur 4 eine einfache.

Hier möge sich das anschliessen, was Geoffroy St. Hilaire, *Histoire des anom.* Paris, 1836. III. p. 264, über die Tripodieen und pygomelen Doppelbildungen angiebt:

Sie finden sich nach ihm bei Hühnern, überhaupt bei Vögeln, häufiger als bei Säuge-

thieren, und stellen eine fast ununterbrochene Reihe von einzelnen Uebergängen dar. Er trennt aber dieselben der Uebersicht halber in mehrere Classen:

A. Zwei getrennte accessorische Beine mit Beckenrudiment. Hiervon beobachtete er einen Fall. Ein Schwein hatte ein kleines parasitisches Becken; dasselbe war in die Symphyse des Hauptbeckens eingeschoben. Die accessorischen Beine hingen nahe an einander zwischen den Hauptbeinen herab. Bei den Vögeln war das accessorische Becken meist an der Schwanzwirbelsäule angeheftet.

B. Die accessorischen Beine mehr weniger mit einander verwachsen. Das Beckenrudiment kann sehr klein werden und sich an das Hauptbecken beliebig ansetzen, selbst nur mit den Weichtheilen verbunden sein. Zuletzt findet man gar nichts mehr von einem zweiten Becken. Man findet manchmal auch Reste von Genitalien, einen doppelten *Anus*, und überzählige *Mammae* bei Säugethieren. Bei Vögeln gehen die beiden After meist in eine gemeinsame grosse Kloake, selten findet sich ein gabliges doppeltes *Intestinum*.

No. 6. **Ueberzählige dritte unvollkommene Extremität in der Bauchhöhle eines mit mannichfachen Hemmungsbildungen behafteten menschlichen Fötus.**

Das Präparat stammt aus dem Meckel'schen Museum in Halle, und wurde mir von Herrn Hofrath Volkmann zur Untersuchung übergeben, da die frühere Präparation, von Garvens, auf die übrigen Missbildungen gerichtet, die Extremität aber nicht nur fast ununtersucht geblieben, sondern auch falsch bestimmt worden war. Die Abbildungen Tab. XIX. und XX. stellen das Kind im unverletzten und im präparirten Zustande dar; sie wurden von Schenk angefertigt, die zweite nach der Natur, die erste nach der Zeichnung copirt wie sie Garvens gegeben hatte.

Vergleiche Garvens, *Dissertatio inaug., inversio vesicae urinariae, accedente ano praeternaturali etc. Hal. Saxon.*, 1841. — d'Alton, *De monstris etc. p.* 16. — Förster, Missbildungen etc. p. 43. — Von beiden letzteren Autoren wurde die falsche Angabe mit fortgeführt, wonach die accessorische Extremität an das Schambein angeheftet sein sollte.

Die Angaben über die früheren Verhältnisse und anderweitigen Missbildungen entnehme ich der Arbeit von Garvens.

Die Mutter des Kindes war gesund, und hatte vorher schon fünf gesunde Kinder geboren und eine bis zum 8. Monat normal verlaufende Schwangerschaft gehabt, welcher der vorliegende *Foetus* seinen Ursprung verdankt. Die Schwangerschaft endete mit der frühzeitigen Geburt von Zwillingen, von denen der erstgeborene nur einige Minuten lebte und dann von Dr. Schotte auf das Meckel'che Museum zur Untersuchung geschickt wurde. Es ist dies der vorliegende *Foetus* männlichen Geschlechts. Das zweite nachfolgende Kind war ein Mädchen, das neun Monate lebte und dann am Keichhusten starb. Es fand sich nur eine *Placenta* und ein gemeinsames *Chorion*.

Das vorliegende Kind ist 12 Zoll lang, 2℔. ℥jv ʒjjj schwer. Kopf, Hals, Arme, Hände, Thorax normal. In der Mitte des Bauches eine Geschwulst von der Grösse einer vollkommenen männlichen Harnblase. Die Geschwulst ist als mächtige Nabelhernie aufzufassen:

ihren Inhalt bildet die Leber. Der Bruchsack besteht aus zwei Häuten, deren äussere das *Amnion* ist, welches sich in die Haut des Körpers fortsetzt; die innere Haut ist das ausgedehnte *Peritonaeum*. Man sieht an den Decken den Ausgang der Nabelvene, die zur Leber hingeht, daneben die linke Nabelarterie, die eine Strecke weit zwischen beiden Lamellen liegt, um sich dann in die *Hypogastriea* (*!*) einzusenken. Keine äusseren Genitalien sichtbar.

Vergleiche Tab. XIX. *a*. Ausgang der Nabelvene. *b*. Linke Nabelarterie. *c*. *Molluseum*-artige Geschwulst. *d*. Papillärer Auswuchs. *e*. Mündung des linken *Ureter*. *f*. Oeffnung, welche zum *Coecum* und *Colon* führt. *g*. Widernatürliche Afteröffnung, aus welcher sich Koth ausdrücken liess. *h*. Spaltförmige Oeffnung, in einen Blindsack führend. *i*. Papille, rudimentäres *Scrotum*. *k*. Oeffnung eines *Vas deferens*. *l*. Loch, vielleicht der Ausgang eines rudimentären Samenbläschens, oder einer rudimentären *Prostata*.

Man hat somit eine Inversion der Harnblase, vor der sich unten ein ligamentöser Strang, der Rest der Schambeine zeigt, ausserdem Missbildungen am Darme, Defecte, falsche Ausmündungen. Während Magen, *Duodenum* und Anfang des Dünndarmes nichts Abnormes darbieten, führt der untere Theil des Dünndarmes zur Oeffnung *g*, aus der etwas *Meconium* ausgedrückt werden konnte. Der rechte *Ureter* ist unten geschlossen, sehr ausgedehnt, der linke mündet bei *e* nach aussen; die dazu gehörige Niere lag in der Beckenhöhle. Es wurde auch ein Hode und Nebenhode gefunden Die Knochen der dritten, accessorischen, Extremität sind von Garvens nicht richtig gedeutet, auch sollen sie, was nicht der Fall ist, am Schambeine aufsitzen. Die Wirbelsäule zeigt eine Spaltung der Bögen von den unteren Brustwirbeln an bis herunter. Aus der *Spina bifida* ragte ein hydrorrhachitischer Sack hervor, der sich bis zur Grösse eines borsdorfer Apfels aufblasen liess. Die *Spinae il. poster.* sind sehr nahe an einander gerückt.

Bis hieher die Garvens'sche Untersuchung. Bei der ziemlich schwierigen Präparation, welche mit möglichster Erhaltung der einzelnen Theile ausgeführt werden musste, ward zunächst die hintere Wand des *Peritonaeum* abgelöst, die Eingeweide auf die rechte Seite hinübergeschoben und dadurch die Ansicht dargestellt, wie sie Tab. XX. zeigt. Dabei fand sich, dass die kleine accessorische Extremität von hinten her in das *Peritonaeum* hineingestülpt war und dadurch einen Ueberzug erhielt, der mit dem der Milz zusammenhing. Der untere Theil des Ueberzuges ward am Beine unversehrt gelassen, wie auch auf der Abbildung ersichtlich ist, so wie der Zusammenhang mit der Milz, der nun einen schräg über das Kreuzbein zur Milz hinaufgehenden ligamentösen Strang darstellt. Rechts von der Milz liegt die linke Niere mit ihrem herabgehenden *Ureter*, welcher unter dem Beine weg nach der vorderen Bauchwand geht, um bei *e*, Tab. XIX, nach aussen zu münden. Die Niere ward aus der Beckenhöhle herausgehoben und auf die rechte Seite mit hinübergewälzt. Weiter davon ist die Leber und das Darmconvolut sichtbar.

Das accessorische Bein ist auf Tab. XX. in der vorgefundenen eigentlichen Lage, nach abwärts hängend, abgezeichnet worden. Die Knochentheile der Wirbelsäule und des linken Darmbeines sind der Deutlichkeit halber gelb gefärbt. Auf Tab. XIX ist das Bein nach aufwärts

geschlagen und besonders gezeichnet. Man sieht daselbst bei No. 6. ein unförmliches Darmbein, welches vom Kreuzbeine S. 9. durch eine tiefe Furche getrennt ist, und nur durch eine Knochenbrücke 7. mit dem untersten Lendenwirbel zusammenhängt. Diese Furche würde somit eine übermässig ausgebildete *Incisura ischii* darstellen; die dieselbe nach unten abschliessenden Bandmassen fehlten.

Das blos aus Wirbelkörpern bestehende Kreuzbein ragt in die Beckenhöhle abnorm weit nach vorn vor.

Das accessorische Bein, welches ohne Gelenk säulenartig nach vorn aus dem linken Darmbeine hervorkommt, besteht aus einem cylindrischen, 1 Centimeter langen *Femur*, No. 1., aus einer 1 Centimeter langen *Tibia*, welche durch ein Gelenk mit dem *Femur* zusammenhängt, No. 2., und aus einem in Varusstellung befindlichen Fusse, von 1 Cm. Länge, No. 3. 4. 5. Der Fuss ist durch ein Gelenk mit dem Unterschenkel verbunden und zeigt drei unterscheidbare Theile: bei 3, eine knollige Knochenmasse, die rudimentären Fusswurzelknochen, bei 4, eine breite plattenartige Knochenmasse, die mit zwei Vorsprüngen bogenförmig endet, *Metatarsus*knochen und Phalangen, bei 5, ein rundliches Knötchen, rudimentäre *Phalanx (?)*, an der die umhüllende Membran in einen frei endigenden Faden auslief.

Beachtenswerth ist die Klumpfussartige Stellung an dem accessorischen Fusse, da sich auch an den Hauptfüssen des Kindes eine solche Missbildung zeigte, siehe Tab. XIX., ein Verhältniss, welches sehr oft bei *Spina bifida* beobachtet wird und vielleicht damit in ursächlichen Zusammenhang gebracht werden muss.

Der Fuss des accessorischen Beines konnte nur nach zwei Richtungen hin, nach der der Flexion und Adduction bewegt werden; die normale Richtung nach der Achse des Unterschenkels war nicht möglich.

Von Muskeln fanden sich am accessorischen Beine im oberen Theile zwei. Der eine ging kappenartig über das dem Knie entsprechende Gelenk vom Ober- zum Unterschenkel; er wurde der Deutlichkeit halber abgeschnitten und ist deshalb auf der Abbildung nicht zu sehen. Der andere ging von der linken Bauchwand des Kindes zum Unterschenkel herab und ist auf der Abbildung bis zum Untertritt unter die Peritonäalhülle röthlich gefärbt.

Die Gefässverbindung liess sich nicht vollständig nachweisen. Es gelang wohl, einige Aestchen zu finden, die von der linken *Arteria iliaca* zum Unterschenkel gingen, doch glückte ihre Darstellung nicht vollkommen. Die Nerven liessen sich besser darstellen, ohne dass man jedoch das Verhältniss hätte erschöpfend darstellen können. Es gelang, ein isolirtes Nervenfädchen freizulegen, das unter der linken Knochenbrücke des fünften Lumbarwirbels hervorkam und sich ohne weitere Verbindung zu dem accessorischen Beine hin versetzen liess. Dasselbe ging über die grossen Gefässe hinweg und ist auch auf der Abbildung deutlich zu sehen. Ausserdem gingen vom *Nervus obturatorius sin.* Fädchen zur accessorischen Extremität ab.

Die Untersuchung des Gefäss- und Nervensystems des Trägers ergab wichtige Anomalieen. Zunächst kam es darauf an, das Rückenmark auf etwaige Verdoppelung

zu untersuchen. Es fand sich davon keine Spur, nicht einmal eine auffallende Verdickung der Stränge auf der Seite der accessorischen Bildung, wie sie Bär bei der Tripodie No. 15./8 constatirte. Nach dem Freilegen und Aufschneiden der Rückenwirbelbögen wurde das Rückenmark mit seinem unteren häutigen Sacke dargestellt. Derselbe erschien als eine 2 Zoll lange, stellenweise erweiterte häutige Röhre, die im Sacraltheile die Gestalt einer Birne hatte und daselbst etwas kleiner war als eine Kastanie. Nach oben verengte sie sich um die Hälfte, um dann von neuem im Lendentheile etwas anzuschwellen. Von da ab ging sie mit ihren Wandungen allmählich in die Medullarmasse über, die nicht ganz bis zu der Lendenwirbelsäule herabreichte. Das Lumen der sich nach oben spindelförmig verengernden Röhre führte in den Centralcanal der *Medulla* hinein. Die *Medulla* erschien im Rückentheile als gelbgraue, zerreibliche wurstförmige Masse, die nach unten zu allmählich abnahm und sich auf den Häuten des Hydrorrhachissackes endlich verlor. Nach vollständiger Spaltung desselben fanden sich auf der Vorderseite desselben einige kleine, schmale, paarige vorspringende Leisten, von gelbgrauer morscher Masse gebildet (Reste der grauen Substanz?).

Zu beiden Seiten des Sackes, in seiner ganzen Länge entsprangen die Nervenwurzeln, rechtwinklig von ihm abgehend. Die Membran desselben liess sich stellenweise in zwei Häute trennen (*Dura* und *Pia?*); zwischen ihnen verliefen eine Strecke weit die Nervenwurzeln, um dann ihre Schlingen von entsprechender Stärke zu bilden. Nirgends zeigte sich eine unsymmetrische Vertheilung der Stärke an den Wurzeln, nirgends die Verdoppelung eines Centraltheiles.

Auf der Vorderseite in der freigelegten Bauchhöhle sah man den *Nervus cruralis sin.*, der auch unter dem Poupart'schen Bande dargestellt und in normaler Lage zu den Gefässstämmen gefunden wurde, sich aus dem *Plexus lumbalis* zusammensetzen. Einige Fasern gingen durch den Ansatz des Zwerchfells, das zum Theil noch erhalten ward und auch auf der Abbildung zu sehen ist. An der innern Seite des *Cruralis* verlief der *Nervus obturatorius*, zum Theil mit ihm zusammenhängend; derselbe geht aussen um den Ansatz des accessorischen Beines herum, um unter demselben dann seinen Weg weiter zu verfolgen.

Von Gefässen wurden nur die Hauptstämme präparirt. Die *Aorta* (roth gefärbt) ging unter das Zwerchfell, um dann eine sehr kurze *A. abdominalis* zu bilden. Von hier ging links die *Iliaca* ab; in der Mitte lag nur eine grosse Nabelarterie, die bei *b.* Tab. XIX. nach aussen mündet, rechts liessen sich die Stämmchen der Gekrösarterien darstellen, so wie die rechte *Iliaca*, die in normaler Weise zum rechten Schenkel hinging.

Die Nabelvene ward nicht gefunden; vielleicht war sie schon bei der früheren Präparation zerstört worden. Man sieht auf der Abbildung, durch blaue Farbe kenntlich gemacht, die linke *Vena iliaca*, die sich in einen grossen, auf der Wirbelsäule liegenden Venenstamm einsenkt.

Ausser den Klumpfüssen, welche sich am Kinde selbst vorfanden, war besonders die Kleinheit und Kürze der Bauchhöhle namentlich auf der linken Seite auffallend, so dass der linke Oberschenkel den Anschein hatte, als ob er zu weit hinaufgerückt wäre.

7. Lebendes Kalb mit zwei Köpfen.

Im October 1861 wurde in Leipzig von Herrn Wilhelm Falkenstein aus Posen während der Michaelismesse ein lebendes grosses Kuhkalb ausgestellt, welches zwei Köpfe hatte, sonst aber vollkommen wohlgebildet war. Die Länge desselben vom Ende des Kreuzbeins bis zu dem zwischen den Hörnern gelegenen Theile des grösseren Kopfes betrug 12 Decimeter (3 Fuss $8^3/_{10}$ Zoll P.), die Höhe vom Fussboden bis zum oberen Theile des Kreuzbeins 9 Decimeter (2 Fuss $9^2/_{10}$ Zoll P.). Es war ungefähr 1 Jahr und einige Monate alt. Den Termin der Geburt konnte der Besitzer nicht genau angeben. Er hatte es im September 1860 in Berlin gekauft, und erfahren, dass es in Posen geboren worden sei. Als er es kaufte, saugte das Kalb noch an der Mutterkuh, die zugleich mit demselben nach Berlin gebracht worden war.

Die beiden Köpfe des Kalbes stehen nicht neben einander, sondern schief unter einander; sie sind auch nicht von gleicher Grösse und Vollkommenheit. Der rechte und obere ist grösser und vollkommen ausgebildet. Er steht auch in normaler Verbindung mit dem Halse, welcher keine sichtbare oder fühlbare Spur einer Theilung in zwei Hälse darbietet. Der kleinere herabhängende Kopf ragt unten an der linken Seite des Halses hervor. Man fühlt nicht, dass er durch Wirbel mit der Wirbelsäule zusammenhinge; da er aber kleine drehende Bewegungen macht, so ist anzunehmen, dass Muskeln vom Skelete zu ihm gehen. Er hat zwar auch zwei Augen, zwei Ohren, zwei Nasenlöcher, ein Maul mit Zunge und Zähnen, und zwei Hörner, aber die Augen sind kleiner und in der Pupille ist eine trübe graue Masse sichtbar; die Augenlider sind halb geschlossen. Jedoch werden Bewegungen an Augapfel und den Augenlidern wahrgenommen. Ferner ist die Nase eingedrückt und das Maul in etwas schiefer Richtung. Auch die Ohren und die untere Kinnlade werden bewegt und das Maul geöffnet und geschlossen.

Der grosse Kopf, der als der eigentliche Kopf des Thieres zu betrachten ist, wendete sich weg, wenn man in der Nähe eines seiner Ohren mittels einer Orgelpfeife, die das dreimal gestrichene Fis gab, pfiff, und schlug stark mit den Ohren; ja, als er mehrmals den unangenehmen Eindruck empfangen hatte, wendete er sich schon weg, ehe man pfiff, wenn man sich ihm nur mit der Pfeife näherte.

Pfiff man mit der Pfeife in der Nähe des linken Ohres am kleinen Kopfe, so zeigten sich zwar Bewegungen an diesem Ohre, jedoch blieb es immer noch zweifelhaft, ob er höre. Am anderen Kopfe nahm man keine Bewegungen wahr, die darauf hindeuteten, dass er zugleich von dem Tone afficirt werde, ebensowenig am Rumpfe und Beinen. Zog man an den Haaren der Lippe des kleinen Kopfes, so schienen Bewegungen an den Ohren desselben zu entstehen.

Der grosse Kopf schreit nur selten; nach der Aussage des Besitzers ist seine Stimme gewöhnlich. Der kleine Kopf dagegen bringt von Zeit zu Zeit einen ziemlich tiefen, schwachen, knurrenden Ton hervor, den man oft zu hören Gelegenheit hatte. Auch fühlte man hinter dem kleinen Kopfe eine harte Geschwulst, die der besondere Kehlkopf desselben zu sein schien. Der andere Kehlkopf, der zu dem grossen Kopfe gehörte, war leicht zu fühlen.

Beide Köpfe empfinden nach Aussage des Besitzers von Zeit zu Zeit Durst. Der grosse bewegt sich dann nach dem Wasser, das ihm dargereicht wird. Dem kleinen, da er blind ist und sich nur wenig bewegen kann, muss das Wasser bis an das Maul gebracht werden. Es liess sich gut beobachten, wie er das dargereichte Wasser soff, man fühlte auch deutlich hinter dem Kopfe, wie er schluckte. Zur Zeit, als das Thier von der alten Kuh noch gesäugt wurde, hat nach Aussage des Besitzers auch der kleine Kopf Milch gesaugt, wenn man ihn an das Euter brachte.

Wenn dem Thiere Futter vorgehalten wurde, so streckte nur der grosse Kopf sich und seinen Hals aus, oder setzte die Beine in Bewegung, um sich dem Heu zu nähern. Er ergriff es mit den Lippen und frass es. Der Hals, der Rumpf und die Beine wurden also offenbar von dem grossen Kopfe aus zweckmässig in Bewegung gesetzt. Der kleine Kopf hatte dagegen keine Macht über dieselben.

Ob der kleine Kopf Speisen aufnehmen, kauen und verschlucken könne, liess sich nicht feststellen, da der Besitzer den Versuch nicht gestattete. Er fürchtete, festes Futter könne, wenn man es ihm in den Mund bringe, in der Speiseröhre stecken bleiben und den Tod des Thieres herbeiführen. Es hatte sich nämlich, wie er erzählte, einmal die Speiseröhre durch das aus dem Magen zum linken Kopf aufwärts gedrängte Futter verstopft. Das ganze Thier litt dabei, der rechte Kopf hustete, bis der Thierarzt König eine Schlundsonde einbrachte und das Futter in den Magen zurückschob.

Es liess sich daher nur das Fressen des grossen Kopfes beobachten. Aber beide Köpfe schienen sich am Wiederkäuen zu betheiligen. Der grosse Kopf käute nach der Aussage des Besitzers nur zu bestimmten Zeiten wieder, dagegen machte der kleinere continuirliche Bewegungen mit der unteren Kinnlade und dem Maule, als ob er fortwährend mit Wiederkäuen beschäftigt wäre. Dabei floss aus dem Maule eine speichelähnliche Flüssigkeit aus, welche in einem untergebundenen ledernen Beutel, den man, um die Streu trocken zu halten, angelegt hatte, sich sammelte. In dieser Masse fanden sich aufgequollene und erweichte Stücken Heu. Da das Thier nun kein Heu von aussen bekam, so musste man annehmen, dass dies Heu aus dem Magen durch die Speiseröhre in das Maul des kleinen Kopfes gelangt war, dass somit das Thier einen Magen mit zwei Speiseröhren habe. Der Besitzer war der Meinung, dass der kleine Kopf vorzugsweise die Verrichtung des Wiederkäuens besorge; doch ist dies zweifelhaft, da man niemals grössere Quantitäten Heu in dem Maule desselben bemerkte, und das angebliche Wiederkäuen Tag und Nacht, vielleicht ununterbrochen, fortdauerte. Indessen bewegte das Thier wirklich die untere Kinnlade so, dass sich die Zähne aneinander rieben. Da der grosse Kopf zu bestimmten Zeiten und dann, wenn das Thier eine liegende Stellung angenommen hatte, wiederkäute, so ist schwer zu entscheiden, ob nicht der grosse Kopf allein diese Verrichtung ausführt und ob nicht dabei und überhaupt auch zu anderen Zeiten ein wenig Futter aus dem Magen in das Maul des kleinen Kopfes zurückgetrieben werde.

Es lässt sich vermuthen, dass, sowie ein einfacher After da ist, auch nur ein

Darmcanal und nur ein Magen existiren, von dem aber zwei Speiseröhren zu den zwei Köpfen gehen.

Beide Köpfe athmen, soviel man wahrnehmen konnte, und zwar immer gleichzeitig aus und ein. Es würde, um dies sicher festzustellen, nützlich sein, im Winter den ausgeathmeten Dampf zu beobachten. Leider konnte nicht bestimmt werden, ob sie auch beim Husten beide zugleich betheiligt würden, was von Wichtigkeit sein würde, da die Stimme beider Köpfe, wie oben bemerkt wurde, sich so verschieden verhielt. Jedoch ist es wahrscheinlich, dass nur ein Thorax und ein Zwerchfell vorhanden ist, und nur die gewöhnlichen zwei Lungen existiren, von denen aber zwei Luftröhren zu den beiden Köpfen gehen, von denen jede mit einem Kehlkopfe versehen ist.

Sollte es sich zeigen, dass die Athmungsbewegungen nur durch Reizung des grossen Kopfes beeinflusst werden können, so würde es sich ergeben, dass dieselben nur unter Herrschaft dieses Kopfes stehen, und dass die im Kehlkopfe des kleinen Kopfes gebildeten Töne dadurch erzeugt werden, dass die Luft, indem sie durch beide Luftröhren ausgetrieben wird, im linken Kehlkopfe andere Verhältnisse findet, als im rechten, dass die vom kleinen Kopfe aus regierten Muskeln eine gewisse Verengerung und Spannung an der Stimmritze erzeugen.

Sehr interessant ist die Angabe des Besitzers, dass der kleine Kopf in der Nacht nicht schläft, während der grosse sammt allen Gliedern des Thieres in Schlaf verfällt. Die beschriebenen Bewegungen am kleinen Kopfe, das Wiederkäuen an demselben, dauert Tag und Nacht fort. Der Besitzer vermuthet nur deshalb, weil dabei mitunter die Augenlider geschlossen werden, dass auch der kleine Kopf bisweilen schlafe. Es ist schwer darzuthun, ob ein Zusammenhang des Nervensystems beider Köpfe durch das Rückenmark existire. Dass das Pfeifen an einem Ohre des grossen Kopfes oft ein Schliessen der Augenlider am kleinen Kopfe bewirkte, scheint darauf hinzudeuten, wenn gleich dabei immer noch die Möglichkeit zugegeben werden musste, dass der Schall auch auf die Ohren des kleinen Kopfes mit eingewirkt hatte.

Es wäre wichtig und wünschenswerth, dass weitere Experimente über das Verhalten der Reflexbewegungen an diesem Thiere angestellt würden, wenn sie auch nicht geringe Schwierigkeiten bei der Beschränktheit der Bewegungen am linken Kopfe darbieten. So würde vielleicht die Anwendung von Reizmitteln auf die Schleimhaut der Nasenhöhle sich empfehlen, um weitere Aufschlüsse über den Grad und die Ausbreitung der Reflexbewegungen zu bringen.

Leider konnten die Untersuchungen nicht auf das Herz und das Gefässsystem ausgedehnt werden. Freilich war es dem Besitzer, der für sein Thier Schaden fürchtete, nicht zu verargen, dass er das Experimentiren nicht so weit, als man es gern ausgedehnt hätte, gestattete. Ebenso waren die Bewegungen des kleinen Kopfes zu beschränkt, um Aufschlüsse darüber zu erhalten, ob und in wie weit sie von einem bestimmten Willen hervorgebracht würden, so dass sich über eine etwaige psychische Selbstständigkeit des kleinen Kopfes gar nichts bestimmen liess.

Einen dem vorliegenden sehr ähnlichen Fall hat man in dem von meinem seligen Freunde Beckmann beschriebenen *Dicephalus biatlanticus*, Würzburger Verhandlungen, 1856, VI. p. 145.

Nachtrag zu No. 93./3, pag. 79. Operation, Tod, Section.

Leider war der Druck bereits soweit vorgerückt, als sich Frau N. (nicht Z., wie oben fälschlich angegeben wurde) zur Operation entschloss, dass nur noch auf der statistischen Tabelle das Nöthige eingeschaltet werden konnte. Es wurde daher in diesem Nachtrage die Beschreibung der Operation und der Sectionsbericht noch hinzugefügt und auch hier konnte nur das Hauptsächlichste davon gegeben werden.

Die Krankengeschichte bot nichts Bemerkenswerthes dar. Frau N. erholte sich bei der guten Kost und Pflege und befand sich den Umständen nach wohl, ein leichtes Fieber ausgenommen, das im Monat Juni mit einer erysipelatösen Entzündung am After ihr Befinden störte. Jedoch blieben davon keine weiteren Folgen zurück, ausser dass die Einkerbungen und Falten am After etwas vermehrt und vergrössert wurden. Die Kranke ass mit Appetit, hatte ihre normalen Stuhlentleerungen und zeigte keine Abnormitäten der Lunge und des Herzens. Als sie sah, dass die Geschwulst etwas grösser wurde, und dass die Geschwüre, welche anfangs sich verkleinerten, im letzten Halbjahre wieder wuchsen, so entschloss sie sich endlich zur Operation, die am 2. August 1862 von Herrn Prof. Günther ausgeführt wurde.

Da es zunächst darauf ankam, eine Kenntniss der Cysten und ihres Inhaltes zu gewinnen, so wurde damit begonnen, den Troikar an der am meisten fluctuirenden Stelle einzustossen, und es wurden dadurch über 9000 Cubikcentimeter einer dünnflüssigen, braungelben, mit Fetttropfen bedeckten Masse entleert. Während die letzten Flüssigkeitsmengen ausflossen, drang bei einer Wendung der zusammengefallenen Geschwulst mit laut hörbarem Geräusche Luft durch die Canüle ein, so dass Prof. Günther sich genöthigt sah, in die Einstichsöffnung ein Messer einzuführen und durch einen langen Schnitt die Höhle frei zu legen. Durch den Einschnitt konnte man bequem eine Hand einführen und constatiren, dass man es mit einer sehr grossen einfachen Cyste zu thun hatte, welche den Haupttheil der Geschwulst ausmachte und weder mit Mastdarm noch Rückenmark in einer näheren Verbindung stand.

Die Frau war schon während der Operation so erschöpft, dass an eine Abtragung der Geschwulstmasse nicht gedacht werden konnte, obgleich sich Nichts von einer Blutung zeigte. Sie wurde in ein trocknes Bett gebracht, erhielt Wein eingeflösst; jedoch erwiesen sich alle Maassregeln als vergeblich; sie starb unter den Zeichen einer allgemeinen Erschöpfung bereits 48 Stunden darauf.

Die Section bestätigte die Aehnlichkeit der vorliegenden Geschwulst mit den angebornen Steissbeintumoren und rechtfertigte auch theilweise eine Beziehung derselben auf die Luschka'sche Steissdrüse.

Es zeigte sich nämlich, dass man ebenso wie bei den angebornen Steissbeintumoren die Geschwulst, welche hier einen colossalen Beutel darstellte, aus den beiden oberen Umhüllungen, der verdickten Haut und dem fettreichen subcutanen Zellgewebe *in toto* herausschälen konnte, und dass dieselbe, einige schwächere Anheftungen an den Sitzbeinen, Sitzbeinbändern und Schambeinen abgerechnet, am Kreuzbeinende und Steissbeine mit einem dicken, festen, fibrösen Stiele ansass. Man hätte sonach bei einer totalen Exstirpation, wie der Versuch am Leichnam zeigte, auch in diesem Falle den Hals der Geschwulst umgehen können, um nach Durchtrennung desselben die ganze übrige Geschwulstmasse leicht herauszuschälen. Der Beutel selbst bestand aus einer ½ Zoll dicken fibrösen Wand mit glatter missfarbiger Innenfläche und enthielt noch mehrere Pfunde einer jauchigen Flüssigkeit. Die Untersuchung der Punctionsflüssigkeit zeigte, dass dieselbe sehr eiweissreich war, viel Körnchenhaufen, Fetttropfen und Cholestearintafeln enthielt, dagegen nur wenige Eiter- und Blutkörperchen. Die Geschwulst selbst lag unter den grossen Glutäalmuskeln, welche etwas erhoben und bedeutend verdünnt als schwache muskulöse Platten ihr auflagen. Während die Fasern des **linken** *Glutaeus* sämmtlich ihre normale Endigung hatten, erreichten die untern Bündel des **rechten** *Glutaeus maximus* nicht das Kreuzbein, sondern strahlten auf die Geschwulst aus, so dass es, wie im Falle 13./4 Tab. IX, den Anschein hatte, als ob sie durch die wachsende Geschwulst abgerissen und heruntergezogen worden wären. Dass die Geschwulst nicht genau in der Mittellinie, sondern mehr von der rechten Seite her sich entwickelt hatte, zeigte sich auch an dem Verhalten der Knochen und Gefässe. Das untere Kreuzbeinende zeigte nämlich, ausser einer Abflachung seiner normalen Krümmung nach vorn, eine Verschiebung des untern Endes nach links. Ferner wich das rechte Sitzbein etwas zu weit nach rechts ab, sodass das rechte *Lig. tuberoso-sacrum* bedeutend verlängert erschien. Die zuführenden Gefässe waren hauptsächlich die erweiterte *Art. glutaea dextra*, welche an Stärke die *Subclavia* übertraf und eine fingerdicke Vene zur Seite hatte. Die *Arteria sacralis media* und die Arterien der gegenüberliegenden Seite waren nicht vergrössert. Daraus geht deutlich hervor, dass die Geschwulst nicht in der Mittellinie, sondern mehr auf der rechten Seite sich entwickelte, was denn auch mit der Angabe der Patientin (pag. 79) übereinstimmt, wonach von Kindheit an ihre rechte Hinterbacke etwas stärker gewesen sein soll.

Der Mastdarm war mit den Genitalien durch eine Zellgewebsschicht von der Geschwulst, auf deren vorderer Seite er lag, vollständig abgetrennt und zeigte eine Länge vom After bis zur Douglas'schen Falte von 9″, was mit der (pag. 81) diagnosticirten Verlängerung von 0, 23 Meter = 9,8″ gut übereinstimmt.

Der Spinalcanal war auf normale Weise geschlossen, am Rückenmarke fand sich keine Abnormität. Dagegen zeigte sich ein auffallendes Verhalten der Endigung der sympathischen

Stränge und Ganglien, die ich mit Herrn Bacc. Schüppel möglichst weit verfolgte. Es fanden sich nämlich die Ganglien des *Sympathicus* sämmtlich in normaler Weise vor, und liefen mit ihren Nervenfäden in das *Ganglion coccygeum* auf der Grenze des Kreuz- und Steissbeins aus. Mit diesem stand aber durch wirkliche Nervenfasern ein ästiges, ½″ langes und 1‴ breites, mit vielen Ausläufern versehenes, Ganglion in Verbindung, das auf der vordern Fläche der Geschwulsthülle 1″ unter dem Ende der Wirbelsäule etwas mehr auf der rechten Seite der Mittellinie lag, und Nerven weit hinab zur Geschwulst sendete. Sollte man diesen Knoten, in welchem sich nur einzelne Nervenelemente und viel gelocktes Bindegewebe nachweisen liess, für einen Rest der Luschka'schen Steissdrüse halten?

Der übrige Theil des Sectionsberichtes ist von Herrn Prof. Wagner, der auch die Güte hatte, meine Untersuchung zu bestätigen.

Schädeldach etwas dick, an der Innenfläche geringe Osteophytbildung, *Dura mater* dicker, am vordern Ende der *Falx* ein ¼″ langer und ⅓″ dicker platter Knochen. Weiche Hirnhäute schwach verdickt, Hirnsubstanz blutarm, von normaler Consistenz.

Rachen- und Halstheile normal.

Schilddrüse doppelt grösser, mit zahlreichen, zum Theil verkalkten Colloidknoten durchsetzt.

Linke Lunge zum Theil verwachsen, im obern Lappen zwei peripherische graugelbe Stellen, in deren Umgebung das Gewebe pigmentirt und indurirt ist. Das übrige Gewebe im obern Lappen blutarm, im untern mässig bluthaltig, in beiden etwas ödematös und pigmentirt. In den grossen Bronchien spärlicher eitriger Schleim; Schleimhaut normal, Bronchialdrüsen grösser, schwarz, fest.

Rechte Lunge ebenso, ohne luftleere Stellen.

Herzbeutel ohne Flüssigkeit.

Herz im Längsdurchmesser um fast die Hälfte, im Querdurchmesser nur schwach vergrössert, sehr schlaff, links leer, rechts mit reichlichen Gerinnseln. Fleisch beiderseits in der ganzen Dicke gelbröthlich, auffallend weich, undeutlich faserig. Beide Höhlen um die Hälfte weiter als normal. Mitral- und Aortenklappen mässig verdickt, stellenweise verkalkt. Aorta weit, sonst normal.

Leber im rechten Lappen stark, im linken schwach zungenförmig verlängert. Gewebe gelbröthlich, sehr weich, ziemlich deutlich acinös, auf dem Durchschnitt reichlich Fett abgebend. Galle reichlich, dunkelgrün, dickflüssig.

Nieren von normaler Grösse, Kapsel leicht abziehbar, Gewebe blutarm.

Milz 6″ lang, verhältnissmässig breit und dick, Kapsel getrübt, Gewebe braun- und grauroth, etwas fester.

Magen normal.

Schleimhaut des unteren Dünndarms gleichmässig schwarz gefärbt, die des Dickdarms normal.

Uterus normal.

Am rechten Eierstock eine kirschkerngrosse Cyste.

An der Wirbelsäule keine bedeutenden Veränderungen sichtbar.

Dagegen zeigte das Becken eine auffallend starke Entwicklung der *Processus spinosi* des Kreuzbeins, eine Abflachung der normalen Kreuzbeinwölbung und eine Steilheit der Darmbeinschaufeln, so dass man die Form eines männlichen Beckens vor sich hatte. Am Schambogen zeigte sich eine beträchtliche Asymmetrie; der rechte aufsteigende Ast des Sitzbeins wich nach aussen und vorn ab, so dass er mehr geschweift erschien als der linke. Dem entsprechend war auch das rechte *Foramen ovale* von mehr länglicher und gestreckter Form als das linke. Der untere scharfe Rand des Schambogens war nach oben umgekrempt.

Fünfter Theil.

Literatur.

(Die Werke, welche dem Verfasser nicht unter die Hände kamen, sind mit einem Sternchen bezeichnet.)

Selbstständige Werke.

d'Alton, Commentatio de monstris, quibus extremitates superfluae sunt. Halae, 1853.
v. Ammon, Die angebornen chirurgischen Krankheiten. Berlin, 1842. p. 47. 50. 140., Tab. 9, Fig. 10. 11., Tab. 34, Fig. 1. 2., Supplementtafel, Fig. 3. 4.
Bär, Doppelleibige Missgeb. Petersburg, 1845. p. 79. 89.
Barkow, Monstra animalia duplicia. Lipsiae, 1828. 1836.
Behn, De monopod., Dissertat. inauguralis. Berolini, 1827.
Brak, Descriptio tumoris, qui in foetu est repertus, Dissert. inaugur. Marburg, 1857.
Claudius, Die Entwickelung der herzlosen Missgeburten. Kiel, 1859.
Faber, Duorum monstror. human. descriptio anatom. Berolini, 1827.
Fleischmann, Der Fötus im Fötus. Nürnberg, 1845. p. 25.
Förster, Die Missbildungen des Menschen. Jena, 1861. 1. Lieferung.
Geller, Dissert. de tumore coccyg. foet. rudiment. Bonn, 1856.
Isid. Geoffroy de St. Hilaire, Histoire des anomalies. Paris, 1832—1837. III. p. 298.
Gilles, De hygromat. cystic. congenit., Dissert. inaugur. Bonn, 1842.
Haller, Opera anat. argument. minora. III. 50.
* Herrlich, Geburtshindernisse von Seiten des Kindes. Inauguraldissert. Würzburg, 1836.
Hesselbach, Beschreibung der Würzburger Präparate. p. 237.
Himly, Geschichte des Foetus in foetu. (Beiträge zur Anat. u. Physiol. 2. Lieferung.) Hannover, 1831.
Hohl, Geburten missgestalteter Kinder. Halle, 1850. p. 78. 96. 296.
* Jani Planci, De monstris epistola. Venet., 1749.
Liceti, De monstris etc. Padua, 1634. p. 80. 97.
* Liesching und Dennenberger, Tripus Heisterbacensis, Dissert. inaugur. Tübingen, 1755.
Lotzbeck, Die angebornen Geschwülste der hintern Kreuzbeingegend. München, 1858.
Luschka, Der Hirnanhang und die Steissdrüse. Berlin, 1860.
Meckel, Pathol. Anatomie. Leipzig, 1812—1818. I. p. 371. 385. II. 1. p. 63 sqq.
Meckel, De duplicitate monstrosa. Halae, 1815. p. 40.
Müller, Ueber das Vorkommen von Resten der Chorda dorsalis. Besonderer Abdruck aus Henle u. Pfeuffer's Zeitschrift, III. Reihe II. Bd.
Osiander, Entbindungskunst. I. 2. p. 754., I. 3. p. 757.
Otto, Monstror. sexcent. descript. anatom. Breslau, 1841. No. 415, 594—598.
Paré, Oeuvres. Lyon, 1664. p. 647.
* Peu, Pratique des accouchements. II. p. 469.

Porta, Caso singolare di vertebre sopranumerarie articolate coll' osso sacro. Memoria di Luigi Porta, letta nell' adunanza dell' I. R. Ist. Lombardo dell' 8 gennajo 1852.
Rokitansky, Pathol. Anatomie. Wien, 1855. I. p. 224.
* Saxtorph, Gesammelte Schriften. p. 231.
* Schaumann, Dissert. inaugur., sist. rarior. cas. foet. in foet. Berolini, 1839.
Schuh, Die Pseudoplasmen. 1854. p. 474.
Schulze, Das Nabelbläschen, ein const. Gebilde. Leipzig, Engelmann. 1861.
Schwarz, Marburger Festprogramm zum Rectoratswechsel 1860.
* Slevogt, Programma de partus impedimentis. Jenae, 1704.
Veling, Essai sur les tumeurs enkystées de l'extrémité inférieure du tronc foetal. Strasbourg, 1846. p. 8. 13. 16. 21. 24.
Vrolik, Tabulae ad illustrandam embryogenesim. Amsterdam, 1849. Tab. 100. Fig. 1. 2. 3. 4.
Walter, Museum anatomic. Berolini, 1805. p. 128.
* Werther, De monstr. hungar. dissert. Lipsiae, 1707.
Wedl, Grundzüge der pathologischen Histologie.
Wernher, Die angebornen Cystenhygrome. Giessen, 1843.

Journale.

Acta Academiae imperialis Petropolit. pr. a. 1778. P. I. p. 41. 1780.
* Acta helvet. T. VII. p. 108—111.
Acta physico-medica Acad. Leopold. T. V. p. 445, obs. 133.
* Allgemeine medicin. Zeitung. 1832.
* v. Ammon's Monatsschrift für Med. III. 615.
Archiv für physiolog. Heilkunde, von Wunderlich etc. Bd. VI. 1847. p. 187. Bd. XI. p. 141.
Archives générales. 1827. T. XV. p. 544. 546. 548. 556. 558.; 1838. 3. Sér. T. III. p. 265.; 1846. 4. Sér. T. VI. p. 119.; 1846 Suppl. 231.; 1855. 5. Sér. T. V. p. 750.
* Asclepcion. Berlin, 1811. No. 47, p. 745.
Behrend's Journal für Kinderkrankheiten. 1846. VI. p. 75. 397., VII. p. 399., 1856. XXVII. p. 133., 1859. p. 144.
Bairisches Intelligenzblatt. 1857. No. 18. p. 220.
* Beobachtungen aus dem Gebiete der gesammten pract. Heilkunde. V.
* Boston med. and surg. Journal. 1829.
Bulletin de la faculté de méd. 1818. No. I. p. 1.
Bulletin des sciences pour la soc. phil. No. 49.
Bulletin de Thérapie. 1855, Juli.
Canstatt's Jahresbericht für 1845, IV., für 1846, IV. 18., für 1854, IV. p. 2., für 1855, IV. p. 8., für 1859, IV. p. 3.
* Coll. soc. Hafn. T. II. No. 10. p. 25.
Deutsche Klinik, 1850. p. 26., 1852. No. 18., 1853. No. 42.
Dublin Hospital reports. 1827. Bd. IV. p. 571.
El siglo med. Febr. 1857. p. 163.
* Fränkische Sammlungen. Nürnberg, 1757—1760. II. 343. V. 195.
Froriep's Notizen. XXIV. p. 154.
Gazette hebdomadaire. 1861. Jan. 18. No. 3.
Gazette méd. de Paris. 3. Sér. T. X. p. 282, T. XII. p. 518; 1844.
Gemeinsame deutsche Zeitschrift für Geburtskunde. 1829. Bd. IV. p. 1.
* Gentleman's Magazine. London, 1748. Vol. XVIII. p. 535.
Göttinger gelehrte Anzeigen. 1809. No. 193.
Gräfe's und Walther's Journal. 1826. Bd. IX. p. 114., 1827. Bd. X. p. 88.
Guy's Hospital Reports. 3. Serie. London, 1859. Vol. V. p. 252.
Hamburger Magazin von Gumbrecht. Juli 1818. p. 66.

Hamburger Zeitschrift für die ges. Medicin. 1840. Bd. 13. p. 514.
Henle's und Pfeuffer's Zeitschrift. 1857. p. 219.
* Heusinger's Zeitschrift für organ. Physik. 1828. p. 220.
* Histoire de l'Académie des sciences. 1771. p. 38. Paris, 1774.
Jahrbuch für Kinderheilkunde v. Mair. Wien, 1858. Bd. II. 2. p. 23., 1859. Bd. II. Anal. p. 66.
Jahresbericht der schlesischen Gesellschaft für vaterländ. Cultur. 1857. p. 151.
Journal für Kinderkrankheiten von Behrend und Hildebrand. Siehe: Behrend.
* Journal von Walther und Ammon. Neue Folge. 1847. Bd. VII. p. 563.
* Journal génér. de méd. ou Recueil périodique de la Soc. de méd. de Paris, redigé par Sedillot. 1755. T. II. 227. — 1816. T. LV. p. 342.
Lancet. Octbr. 27. 1860. p. 411. — März 1845.
Malgaigne, Journal de chirurgie. 1845. T. III. p. 44.
* Medicin. Jahrbücher des österr. Staates. 1814. Bd. II. p. 83. Bd. XVIII. St. 2.
Med. Chirurg. Transact. 1841, Vol. XXIV, Ser. 2. vol. VI. p. 231. 235. 237. 240. Vol. XXIX.
* Medical essays. Vol. I. P. I. No. 37. p. 361.
Med. facts and observations. London, 1800. Vol. VIII. p. 1—15.
Medical Times. 27. July 1850, p. 81., 1855, p. 274, 11. July 1857, No. 367, 2. July 1859, p. 5. 6. 7.
Mémoires de l'Acad. de Pétersbourg. 1845. T. VI. 6. p. 166.
Mémoires de l'Acad. royal des Sciences. 1746. T. XXVII. p. 68.
Monatsschrift für Geburtskunde. 1855. Bd. V. p. 161, 1857. Bd. IX. p. 127, 259, 1861. Febr. p. 121. Juli. p. 1.
Nassauische Jahrb. 1853. p. 244.
Neue Zeitschrift für Geburtskunde. 1840. IX. p. 113. 1842. XII. p. 128.
Ned. Tijdschr. v. Geneesk. II. 46, p. 722. Decbr. 1860.
Oesterr. medic. Wochenschrift. 1841. No. 26. p. 601. 1842. No. 45. p. 1120.
* Oesterr. Zeitschrift für pract. Heilkunde. 1860. No. 14.
* Omodei Ann. Univ. di Med. Giugno 1843.
Philosophical transact. 1748. Vol. 45. p. 325; 1757. Vol. 50. p. 311.
Prager Viertcljahrsschrift. 1849. Bd. III. p. 116; 1850. Bd. XXV. p. 74.
Preuss. Medicinalzeitung. 1861. No. 17. p. 134; No. 31.
* Revue médicale franç. et étrangère. 1826. p. 419.
Rheinische Jahrbücher von Harless. 1823. VII. Hft. 3. p. 1.
Schmidt'sche Jahrbücher. 1844. Bd. 41. p. 312; Bd. 89. p. 284.
Siebold's Journal. Bd. X. St. 3. p. 529.
* Stark's neues Archiv. Jena, 1799. p. 145.
* Transact. of the pathol. society of London. 1857. Vol. VIII. p. 16.
* Verhandelingen van het Genootschap ter bevordering der Geneeskunde. Deel II. Verst. p. 221.
Virchow's Archiv. VI. p. 520; XIII. p. 187. 188. 411; XVIII. p. 106.
Wiener medic. Wochenschrift. 1851. Nr. 26; 1855. No. 51; 1858. No. 23. 31. 32. 33.
Wochenblatt etc. der Wiener Aerzte v. 14. August 1861. No. 33. p. 269.
* Württemberger Correspondenzblatt. 1858. Bd. 28. No. 4.
Würzburger medicin. Zeitschrift. 1860. I. Heft 6. p. 369.
Würzburger Verhandlungen. X. 1. p. 42.
Zeitschrift für Wundärzte von Hahn und Heller. 1860. Heft 4. p. 250.

Sechster Theil.

Erklärung der Abbildungen.

Tafel I.

Fig. 1. Helena und Judith, vollkommene pygopage Doppelbildung, cfr. pag. 11, No. 1. Entnommen aus Torcos Aufsatz in *Philos. transact.* 1757. vol. 50. p. 311.

Fig. 2., 3., 4., 5., 6., 7. Einzelne Theile aus der vollkommenen pygopagen Doppelbildung, die Barkow untersuchte; cfr. p. 12, No. 4. Entnommen aus Barkow, *Monstra animalium duplicia, Lipsiae* 1828. Tab. I.

2. Perinäalgegend.

A. A. A. A. Hinterbacken. *B.* Rinne an der Hinterseite. *C.* Flache Rinne an der Vorderseite. *a. a.* Grosse hintere Labien; *b.* Grosses drittes vorderes *Labium*. *c. c.* Kleine Labien, grössere; *d. d.* kleinere. *e. e.* Oeffnungen der *Vaginae*. *f. Septum*, zwischen den *Vaginae*. *g. g.* Afteröffnungen. *h. Septum*.

3. Harn- und Geschlechtsorgane.

A. A. Nieren. *B. B.* Nebennieren. *C. C.* Dickdärme. *D. D.* Grosse Schamlippen. *E. E.* Kleine Schamlippen, grössere. *F. F.* Afteröffnungen. *G. G.* Kleine Schamlippen, unentwickelte. *a. a.* Harnblasen. *b. b. c. c.* Nierenhyli. *d. d. d. d.* Ureteren. *e. e.* Nabelarterien. *f. f. f. f.* Tuben. *g. g. g. g.* Ovarien. *h. h. Vaginae*. *i. i. Uteri*.

4. Skelet- und Rückenmarksverhältnisse.

A. A. Ossa ilium, der hinteren, *B. B.* die der vorderen Seite. *C. D.* Interstitien, die durch Weichtheile ausgefüllt waren. *a. Medulla spinalis*. *b.* Ligamentöse Masse, die beide Kreuzbeine an einander heftete. *c.* Erster Kreuzbeinwirbel, *d.* zweiter, *e.* dritter, *f.* vierter, *g.* fünfter desgleichen. *h.* Erster Steissbeinwirbel, *i.* zweiter Steissbeinwirbel des rechtsseitigen Mädchens. *k. l. Ligamenta tuberososacra*. *m. n. o. p.* Erster, zweiter, dritter, vierter Kreuzbeinwirbel des linken Mädchens.

5. *Penis*, in natürlicher Grösse, der Länge nach aufgeschnitten, so dass der Canal frei liegt.

a. a. Obere Wand des *Canalis medullae spinalis*. *b. b. Penis*. *c.* Canal des *Penis*. *d. d. Medulla spinalis*. *e.* Untere Wand des *Canalis medullae spinalis*.

6. *Penis*, in natürlicher Grösse, mit seiner Insertion, in umgekehrter Lage.

A. A. Ossa ilium. *a.* Obere fibröse Wand des gemeinschaftlichen Spinalcanales, zurückgeschlagen; *b.* dessen untere Wand. *c. c.* Seitenschenkel des *Penis*, die an die innere Oberfläche der unteren fibrösen Wand angeheftet sind. *d. Penis*. *e.* Mittlere Endigung des *Penis*. *f.* Rückenmark, von der *Dura mater* umgeben.

7. Die tieferliegenden Theile an der Vorderseite der Verbindungsstelle, durch Abheben der grossen Glutäalmuskeln sichtbar gemacht.

A. Obere Scheidungsfurche. *B. B.* Zurückgelegte Haut der Hinterbacken. *C. C.* Zurückgeschlagene grosse Glutäalmuskeln. *D. D.* Zurückgeschlagene Haut der Lendengegend. *E. E.* Sitzknorren. *F. F.* Darmbeine. *a. a. Musculi glutaei medii. b. b.* Zurückgeschlagene Haut der grossen vorderen Schamlippe. *c. d. e.* Bündel des *Musculus transversus perinaei tertius*, der von einem Sitzknorren zum andern geht. *f.* Longitudinalmuskelfasern, die den Zwischenraum zwischen den Ligamenten und den Perinäalmuskeln ausfüllen und an den Vaginalwandungen endigen. *g. g. Musculi pyriformes. h. h. Nervi ischiadici. l. l. l.* Ligamente. *m. Medulla spinalis*, von der *Dura mater* umgeben. *n. n. Penis. o. o.* Abgeschnittene *Arteriae glutaeae superiores. p. p. Nervi glutaei superiores.*

Fig. 8., 9. *Dipygus tripus.* Acton. cfr. p. 17. No. 10./$_2$. Aus Förster, Missbildungen Atlas. Tab. III. Fig. 1. und 2.

Tafel II.

Fig. 1., 2. Dreibeiniger Knabe, Sirenenbildung. cfr. p. 17. No. 13./$_6$. Aus Behn, *Diss. inang. de monopodibus, Berolini*, 1827.

1. Vordere Ansicht des unverletzten Kindes.
2. Hintere Ansicht der Skelettheile.

1. 1. Lumbalwirbel. 2. Kreuzbein. 3. 3. 3. Verschmolzene Beckentheile. 4. *Nervus ischiadicus.* 5. Rechter Oberschenkel. 6. Mittlerer accessorischer Oberschenkel. 7. 8. *Patellae.* 9. Rechter Unterschenkel. 10. Mittlerer accessorischer Unterschenkel. 11. Rechter Fuss mit 6 Zehen. 12. Mittlerer accessorischer Fuss. *a.* Linkes Becken. *b.* Linker Oberschenkel. *c. Patella. d.* Rudimentäre *Tibia.*

Fig. 3., 4., 5. Dreibeiniger Knabe. cfr. p. 18. No. 14./$_7$. Aus dem Aufsatze von Schmerbach, Würzburger Zeitschrift, 1860. I. Heft 6. p. 369.

3. 4. Verschiedene Ansichten des Knaben.
5. Der accessorische, mit 6 Zehen versehene Fuss.

Fig. 6., 7. Dreibeiniges Kind. cfr. pag. 18. No. 15./$_8$. Aus Bär, Doppelleibige Missgeburten. Petersburg, 1845.

6. Hinteransicht des unverletzten Kindes.

a. b. c. Brustwarzenähnliche Gebilde.

7. Skelettheile und Nerven.

A. Aufgebrochener Sacralcanal. *B.* Accessorisches Hüftbein. *C.* Normales rechtes Hüftbein. *D.* Verkümmertes accessorisches *Femur. E. Tibia. F.* Rudimentäre *Fibula. G. Talus. H. Calcaneus. a. a.* Viertes Lumbalnervenpaar. *b. b.* fünftes Paar. *c. c.* Erstes Sacralnervenpaar. *d. d.* zweites. *e. e.* drittes. *f. f.* viertes. *g. g.* fünftes. *h.* Endfaden.

Tafel III.

Fig. 1., 2., 3. Abbildungen der mit einem Steissparasiten behafteten Anna Maria Przesomyl, in verschiedenem Alter. cfr. pag. 20. No. 16./$_1$.

1. Aus Ammon, Angeb. chirurg. Krankheiten. Tab. 34. Fig. 1: zeigt das Mädchen im Alter von 10 Jahren.
2. Aus Behrend und Hildebrand, Journal für Kinderkr. 1846. Bd. VI. p. 75: im Alter von 16 Jahren.

3. Aus Pitha's Aufsatz in der Prager Vierteljahrsschrift. 1850. Bd. 25. p. 74: im Alter von 20 Jahren.

Fig. 4. Eine fingerhaltige Steissgeschwulst, beobachtet von Richardson. cfr. p. 22. No. 20./5. Aus d. *Med. Times*. 1859. July. p. 5.

Fig. 5., 6. Eine fingerhaltige Steissgeschwulst, beobachtet von Geller. cfr. p. 24. No. 25./10. Aus Geller, *Diss. inaug. de tumore coccygeo*. Bonn, 1856.

5. Ansicht der durchschnittenen Geschwulst.

A. A. Fettmasse. *B. C.* Knochen. *D.* Metacarpalknochen. *E. Phalanx. F. Phalanges. G. Molluscum. a. a.* Conische, klauenförmige Nägel.

6. Ansicht des unverletzten Kindes.

A. Geschwulst. *B. B.* Präputiumartiger Hautumschlag. *E. F.* Frei hervorragende Finger.

Fig. 7. Extremitätenhaltiger Steissparasit, beobachtet von Fleischmann. cfr. pag. 27. No. 31./16. Aus Fleischmann, der *Foetus* im *Foetus*, Nürnberg, 1845.

a. Träger. *b.* Parasit. *c.* Verschmolzene Beine am Parasiten, mit 9 Zehen. *d.* Isolirt stehende einzelne Zehe. *e.* Unterarm mit Hand und 4 Fingern. *f.* Fuss mit 4 Zehen. *g.* Unterarm mit Hand und 4 Fingern.

Fig. 8. Includirter Steissparasit, beobachtet von Mayer. cfr. p. 29. No. 36./21. Aus Gräfe's und Walther's Journal. 1827. Bd. X. p. 88.

a. a. a. Oberer geöffneter Sack. *b. b. b.* Zusammengefallener unterer Sack. *c. c.* Hautfalten. *d. Arteria sacralis media*, *e.* dazugehörige Vene. *f.* Magen. *g. g.* Dünndarmstück, *h.* blindes Ende desselben. *i. i.* Dickdarm, bei *i** blind endend. *k. Coecum. l. Mesenterium. m. n.* Knochen.

Fig. 9. Steissparasit, beobachtet von Schaumann. cfr. p. 30. No. 37./22. Aus Ammon, Angeb. chirurg. Krankheiten. Supplementtafel. Man sieht an der nicht deutlichen Zeichnung, die genau nach dem Original gefertigt wurde, die aufgeschnittene Hinterbacke.

a. a. Rückenhaut. *b. b.* Haut der einen Hinterbacke. *c.* After. *d.* Vulva. *e. e.* Innenfläche des aufgeschnittenen Sackes, welcher die Extremitäten einschloss. *f.* Der eine Fuss, *g. g.* der andere. *h.* Die verschmolzenen Hände.

Tafel IV.

Fig. 1., 2., 3. Angebornes *Hygroma cysticum perinaeale* mit *foetus in foetu*, beobachtet von Luschka. cfr. p. 31. No. 40./25. Aus Virchow's Archiv. Bd. XIII. p. 411.

1. An der grossen, am untern Ende des Stammes eines neugebornen Knaben befindlichen, Geschwulst bemerkt man rechts einen umfänglicheren (*a*), links einen kleineren (*b*) Vorsprung, welche beide durch deutliche Fluctuation ausgezeichnet waren und zusammen 1 Schoppen klarer Flüssigkeit ausgaben; nach oben zwei Knoten (*c c*), welche teigartig anzufühlen waren. Durch einen drehrunden Strang (*d*) ist ein rundlicher Knollen (*e*) mit dieser Geschwulst in Verbindung gesetzt.

2. Durchschnitt eines Stückes vom *Parenchym* der Cystengeschwulst (nat. Grösse). Man erkennt rundliche Knoten (*a a*), in welchen bereits einige Cystenbildung aufgetreten ist. Daneben finden sich grössere, theils geschlossene prominirende Cysten (*b b*), theils solche, welche durch den Schnitt geöffnet worden sind.

3. Durchschnitt des Fig. 1. *e.* bezeichneten Knollens, in natürlicher Grösse.

a. Cutis, mit dem sehr dicken, körniges Fett (*b*) enthaltenden, Unterhautzellgewebe. *c. c.* Seitenhälften eines in der Ossification begriffenen Knochens.

d. Muskel, welcher die vorderen Ränder des Knochens verbindet. *e.* Darmcanal mit Gekröse. *f. f.* Hodenartige Organe. *g.* Rundlicher, livider, aus Zellstoff, Blutgefässen, Fettblasen und Zellenkernen bestehender Klumpen. *h.* Arterieller, *i.* venöser, durch den Stiel in den Knollen eintretender Gefässstamm.

Fig. 4., 5. Steissparasit, beobachtet von Schwarz. cfr. p. 31. No. 41./$_{26}$. Aus Schwarz, Beiträge zur Geschichte des *Foetus in foetu*, Marburger Festprogramm zum Rectoratswechsel 1860.

4. Hintere Ansicht. *A.* Solide Hauptmasse der Geschwulst. *B.* Vorspringender fester Knollen. *C.* Fluctuirender Beutel. *D.* Verdünnte Hautstelle. *a. b. c. d. e.* Warzenförmige Vorsprünge der *Cutis*. *f.* Fistelöffnung. *g. h.* Hautfalte, die um die Geschwulst herumlief. *i.* Haare.

5. Vordere Ansicht.

Fig. 6., 7. Steissparasit, beobachtet von Porta. cfr. p. 34. No. 48./$_{33}$.

6. Hintere Ansicht des unverletzten Mädchens.

7. Skelettheile.

a. Colossaler Wirbelbogen, der in der Geschwulst verborgen lag und mit seinem Ende einen deutlichen Vorsprung bildete. *b. c.* Zwei Knochen von der Form einer *Clavicula*. *d. d.* Kleinere Knochen ohne bestimmten Typus.

Fig. 8., 9. Steissparasit, bei gleichzeitiger *Spina bifida*, beobachtet von Himly. cfr. p. 36. No. 49./$_{34}$. Aus Himly, Geschichte des *Foetus in foetu*, p. 53.

8. Hintere Ansicht der Geschwulst.

9. Dieselbe aufgeschnitten.

a. a. Die nicht vereinigten Kreuzbeinwirbel. *b.* Rückenmark. *c. c.* Knorpelring, in der Mitte durchschnitten. *c**. Anheftungsstelle der Cystenmasse. *d. d. d. d.* Aufgeschnittene fibröse Hülle. *e. e.* brandiger Theil der Geschwulst *f. f.* Sarkomatöser Theil. *g. g. g.* 3 Cysten, durch die fibröse Hülle etwas durchschimmernd. *h.* Backzahn. *i* Kleine Geschwulst mit Fötusrudimenten. *k.* Geschlossenes Hygrom. *l.* Mastdarm. *m. m. m. m.* Zurückgeschlagene Hautlappen.

Tafel V.

Schematische Durchschnittszeichnungen von Steissbeingeschwülsten, nach der Natur entworfen vom Verfasser, ausgeführt von Schenk und Schmidel.

Fig. 1. Die Verhältnisse der Steissbeingeschwulst No. 1. p. 41, die als sarkomatöse Degeneration der *Dura mater spin.* mit *Hydrorrhachis sine spina bifida* aufgefasst werden kann.

In der Mitte der sarkomatösen Geschwulstmasse findet sich eine centrale Höhle, die von einer fibrösen Haut gebildet wird, welche sich als herniöse Ausbuchtung der *Dura mater med. spinalis* erweist.

Von derselben gehen Membranen und Fortsätze aus, welche mit mannichfaltigen cystoiden Bildungen die Geschwulstmassen durchsetzen. In dem röhrenartigen Stiele, der die Verbindung mit dem Spinalcanale vermittelt, lässt sich das Rückenmark mit dem Endfaden deutlich erkennen.

Die erste Umhüllungsmembran der Geschwulst geht unter den Rand des *M. glutaeus maximus* hinauf und setzt sich allseitig an das Periost des Kreuzbeines.

Die zweite Umhüllungsmembran konnte vorn wegen früherer Präparation nicht bis zum Ende verfolgt werden, liess sich aber hinten gut darstellen. Sie trennt sich am Rande des *M. g. m.* von der ersteren, um über den erwähnten Muskel hinwegzugehen und sich in der *Fascia lumbodorsalis* zu verlieren.

Fig. 2. Die Verhältnisse der Steissbeingeschwulst No. 10./$_{1}$ p. 47, die als Degeneration der Luschka'schen Steissdrüse angesehen werden kann.

Die Hauptmasse der sarkomatösen Geschwulst setzt sich an die vordere Fläche des in seinem untern Theile nach hinten verbogenen Kreuz- und Steissbeines. Sie ist durchsetzt von einem Balkenwerk, das mannichfaltige cystoide Bildungen darstellt, die Structur und das Aussehen der *Dura mater spinalis* hat (deshalb wie diese gelb gefärbt), das mit derselben aber in keinem nachweisbaren Zusammenhange steht.

Der Wirbelcanal ist in normaler Weise geschlossen. Die erste Umhüllungsmembran, die allseitig die Geschwulst umfasst, geht an das Periost des Kreuzbeines, und hat vorn den *Levator ani* zwischen sich und den Mastdarm.

Die zweite Umhüllungsmembran geht wie im vorhergehenden Falle über den *Musc. gl. m.* zur *Faseia lumbodorsalis* und endigt vorn an der Afteröffnung.

Himmelblau: Obere Umhüllungsmembran. *Gelbroth: Musc. glutaeus maximus. Grün:* Tiefere Umhüllungsmembran. *Grau:* Geschwulstmasse. *Gelb: Dura mater spinalis* und Fachwerk. *Roth: Medulla spinalis. Hochroth: Levator ani. Blassblau:* Mastdarm.

Tafel VI.

Vorderansicht des vom Verfasser untersuchten Kindes, das mit einer Steissbeingeschwulst geboren ward. — cfr. No. 2. p. 42.

Die Zeichnung wurde nach der Natur von Krantz in Dresden gefertigt und giebt das Kind in $^3/_4$ Grösse wieder.

Das Präparat findet sich in der path.-anatomischen Sammlung der chirurg.-med. Akademie zu Dresden und hat die Nummer 1591; es ist dies derselbe Fall, den bereits Ammon erwähnt.

Tafel VII.

Dasselbe. Hinteransicht.

Die geöffnete und zurückgelegte Haut lässt die von Ammon als hodenförmige Körper beschriebenen Theile erkennen. Es sind dies Cysten, theils im uneröffneten, theils im eröffneten Zustande (*a. a.*). Bei * fand sich die Hauptmasse der sarkomatösen Geschwulst; bei ** feinkörnige papilläre Wucherungen, die von der Innenfläche der Cystenwand ausgingen. — *y.* Geschwulstzapfen, aus der Spinalhöhle vorragend, den Ammon fälschlich für das Kreuzbeinende hielt.

Tafel VIII.

Fig. 1 *a.*, 1 *b.*, 2., 3., 4. Einzelne Theile desselben Präparates. 1 *a.* und 1 *b.* sind Copieen der Ammon'schen Abbildungen, die das Kind im völlig unverletzten und im Zustande gleich nach der ersten Eröffnung zeigen. cfr. Ammon, Angeb. chirurg. Krankheiten. Tab. XI. 10. 11.

1 *a.* Hintere Ansicht des völlig unverletzten Kindes.

1 *b.* Hintere Ansicht nach Eröffnung der Hautdecken.

a. a. a. a. Zurückgelegte Hautlappen. *b.* Zapfen, den Ammon fälschlich für das Ende der Wirbelsäule hielt. *c. c. e. e.* Die „hodenförmigen Körper".

Fig. 2. Schematische Durchschnittszeichnung der anatomischen Verhältnisse, vom Verfasser entworfen.

a. Letzter Lendenwirbel. *b.* Durchschnittene zapfenförmige Sarkommasse, die unter der *Dura mater* auf der plattgedrückten *Medulla* auflag, nach oben und unten stumpf endigte und durch ein Sacralloch *e* einen Fortsatz abgehen liess, der sich in einen der „hodenförmigen" Körper *d* verbreitete. *d. d. d. d.* Die übrigen

cystoiden Sarkommassen, welche das hodenartige Ansehen hatten. *e.* Scharfrandiges Ende der *Dura mater m. spin.* (in früherer Zeit beim Präpariren wahrscheinlich abgeschnitten). *f. f. f.* Zurückgeschlagene abpräparirte äussere Haut (*Cutis*). — *g'* 1. Kreuzbeinwirbelbogen. *g''. g''.* Knorpelige Bogen des 2. und 3. Kreuzbeinwirbels.

Fig. 3. Abbildung der sarkomatösen Hauptmasse, auf der Durchschnittsfläche gesehen. In natürlicher Grösse gezeichnet von KRANTZ.

* entspricht der durch das gleiche Zeichen auf Tafel VII. bezeichneten Stelle.

Fig. 4. Ein Stück der inneren Cystenwand mit feinkörnigen papillären Wucherungen, von **, Tafel VII. genommen, unter der Loupe, etwas vergrössert, nach der Natur gezeichnet von KRANTZ.

Fig. 5. Angeborne Steissbeingeschwulst, vom Verfasser nach der Natur gezeichnet. cfr. pag. 43. No. 3.

Das Präparat wurde vom Verfasser auf dem Berliner anatomischen Museum unter der Aufsicht des Herrn Professor REICHERT angefertigt, und trägt die Nummer 6011.

Man sieht das Kind von hinten. Ein Stück der *Cutis* sowie der oberen Zellgewebshülle ist abgetragen, mit ihnen zugleich die untere Hälfte des Ansatzes der grossen Glutäen. Die von der tieferen Zellgewebsschicht noch eingeschlossene birnförmige Geschwulst ist an die unteren Wirbel angeheftet und in der Gegend des *Hiatus canalis sacralis* von den dort austretenden Nerven, die sich auf der Geschwulst herabverbreiten, durchbohrt.

Tafel IX.

Fig. 1., 2. Steissbeingeschwulst, bei gleichzeitiger *Hydrorrhachis*, sarkomatöse Degeneration der *Dura* (?), beobachtet und untersucht von HEINEKEN. cfr. p. 45. No. 5. Copie aus HIMLY, Geschichte des *Foetus in foetu*. Tab. VI.

Fig. 1. Zeigt das Kind im unverletzten Zustande, von hinten gesehen.

Fig. 2. Die freigelegte Geschwulst, ebenfalls von hinten gesehen.

a. a. a. a. Die vier zurückgeschlagenen Lappen der kreuzweise eingeschnittenen *Cutis*. *b. b. b. b.* Vier „hodenförmige Körper", mit drüsigem Gewebe. *c.* Ein Sack mit eiweisshaltiger Flüssigkeit und hydatidenförmigen Körpern. *d.* Der in denselben gemachte Einschnitt. *e.* Gegend des Steissbeins. *f.* Rückenmark. *g. Dura mater. h. h.* Uebergang der *Dura mater* in die innere fibröse Haut des grossen Sackes.

Fig. 3., 4. Angeborne fibroide Geschwulst der *Dura mater spinalis*, beobachtet und untersucht von BRUNS und LOTZBECK. cfr. pag. 47. No. 9. Copie aus LOTZBECK, Die angebornen Geschwülste der hinteren Kreuzbeingegend. Tafel I. p. 18.

3. Hintere Totalansicht.

4. Das präparirte Kreuzbein mit den bei der Operation zurückgelassenen Geschwulstresten.

Dieselben liegen in einem Spalte sämmtlicher Bögen des Kreuzbeins und des 5. Lendenwirbels, und sitzen auf der *Dura mater* fest auf. Sie stellen ein festes, fibröses, innig verflochtenes Balkenwerk dar, das dem äusseren Ansehen nach den Hirnwindungen nicht unähnlich erschien.

Fig. 5. Angeborne Steissbeingeschwulst, bereits von MECKEL erwähnt, nachuntersucht vom Verfasser. cfr. pag. 47. No. 10./1. Copie aus MECKEL, *De monstris*, p. 40. Tab. IV. Fig. 4.

Die Abbildung betrifft denselben Fall, dessen schematische Durchschnittszeichnung auf Tab. V. Fig. 2. abgebildet ist.

a. Vulva. b. After. *c. c.* Schnittöffnung, die eine Ansicht des cystoiden sarkomatösen *Tumor* gewährt.

Fig. 6., 7., 8., 9., 10. Abbildungen einzelner Theile der angebornen Steissbeingeschwulst, die der Verfasser mit Herrn Dr. Möller untersuchte. cfr. pag. 49. No. 13./4.

6. Nach einer Zeichnung des Herrn Dr. Möller, der die Anheftung der Geschwulst untersuchte und ihre Beziehung zur Luschka'schen Steissdrüse nachwies. Man sieht von hinten her die präparirten Theile.

Bei *a.* schimmern rudimentäre Steissbeinwirbel durch den Ansatz der Geschwulst hindurch. *b. b. Musculi glutaei max.*, an ihrem Ansatze abgelöst und durchschnitten. Bei *f. f.* gehen ihre untersten Bündel auf die Geschwulst *c.* über. Dieselben sind wahrscheinlich beim Wachsen der Geschwulst von ihrem normalen Ansatzpunkte abgerissen worden. *d. d. Musc. glut. med. c. c.* Durchschnittene Kreuzbeinbogen. *f.* Normale *Medulla spinalis.*

7. Makroskopische Ansicht eines kleinen Stückchens der Geschwulst, die sich als gemischtes Enchondrom erwies und das Ansehen des Froschlaiches hatte. Vom Verfasser gezeichnet.

8. Mikroskopische Durchschnittszeichnung (250malige Vergrösserung) des knorpligen Balkenwerks. Vom Verfasser gezeichnet.

9. Mikroskopische Abbildung (gl. Vergr.) des weicheren, vorwiegend fasrigen Geschwulstantheiles. Man sieht links lockiges Bindegewebe, nach rechts hin Spindelzellen, die dann weiter immer mehr den Charakter der eckigen Körperchen annehmen. Die rechte Seite zeigt die beginnende Einwirkung der Essigsäure. — Vom Verfasser gezeichnet.

10. Uebergangsstelle zwischen Bindegewebe und Knorpel (gl. Vergr.). Vom Verfasser gezeichnet.

Tafel X.

Fig. 1. Angeborne encephaloide Steissbeingeschwulst; im schematischen Durchschnitte gezeichnet von Wittich und Wohlgemuth. cfr. pag. 51. No. 15./6. Copie aus der Monatsschrift für Geburtskunde. 1855. p. 161.

u. Vagina. r. Rectum. s. Geschwulst. *o.* Das nach hinten umgebogene Kreuzbein.

Fig. 2. Angeborne Steissbeingeschwulst, untersucht und gezeichnet vom Verfasser. Das Kind befindet sich im Besitze des Herrn Dr. Selzer in Gera. cfr. p. 52. No. 17./1. Bei * war die Haut durchbrochen, so dass die sarkomatöse Geschwulst mit ihrer fibrösen Hülle zu Tage lag.

Fig. 3., 4., 5., 6. Abbildungen der von Vrolik beobachteten Steissbeingeschwulst. cfr. pag. 56. No. 31./15. Copieen aus Vrolik, *Tabulae ad embryogenes.* etc. Tab. 100.

3. Totalansicht des unverletzten Kindes.

4. Vordere Ansicht des Beckens mit der präparirten Geschwulst. *a. Vagina. b. Rectum.*

5. Hintere Ansicht der präparirten Geschwulst mit ihrer Anheftung.

6. Ansicht des Beckens mit der halbdurchschnittenen Geschwulst. Bei *a. a.* neugebildete quergestreifte Muskelmasse. *b. b.* Knorpel. *c. c.* Knochenkerne.

Fig. 7. Abbildung der von Stanley beobachteten Steissbeingeschwulst. cfr. pag. 56. No. 32./16. Copie aus *Med. Chir. transactions* 1841. p. 231.

Man sieht das präparirte und vorn geöffnete Becken, mit der Harnblase, in welche eine Sonde eingelegt ist, und dem Mastdarme, hinter welchem sich ein Theil der Geschwulstmasse in die Beckenhöhle hinauf erstreckt.

Fig. 8., 9. Abbildungen des von Förster untersuchten Cystosarkom's. cfr. pag. 58. No. 36./$_{20}$. Copieen aus Förster, Atlas der angebornen Missbildungen. Tab. V. 11. 12.

Fig. 10. Abbildung des von Lehmann und Albers untersuchten Cystenhygromes. cfr. pag. 62. No. 49./$_{33}$. Copie aus Gilles, *Dissert. inaug. De hygr. cyst.* Bonn.

Tafel XI.

Fig. 1., 2. Angebornes Cystenhygrom, beobachtet von Veling. cfr. p. 67. No. 70./$_{8}$. Copie aus Veling, *Essai sur les tumeurs enkystées.* Strasbourg, 1846.

1. Seitenansicht des Kindes, vor der Operation.
2. Hinteransicht des Kindes, nach der Operation.

Fig. 3. Angebornes Cystenhygrom, beobachtet von Strassmann. cfr. p. 68. No. 72./$_{10}$. Copie aus der Monatsschrift für Geburtskunde, 1861.

Fig. 4. Angebornes Cystenhygrom, beobachtet von Coulon. cfr. p. 68. No. 73./$_{11}$. Copie aus d. *Gazette hebdomadaire* 1861. Jan. 18.

Fig. 5. Angeborne Sacralcyste, beobachtet und nach der Natur gezeichnet vom Verfasser. cfr. p. 72. No. 79./$_{17}$.

Fig. 6., 7. Angeborne Sacralcyste, abgeschnürter Hydrorrhachissack bei *Spina bifida.* — Nach der Natur gezeichnet von Schmidel. cfr. p. 72. No. 80./$_{1}$.

Das Präparat befindet sich auf dem Museum der königlichen Entbindungsschule zu Leipzig, und wurde von Herrn Hofrath Credé dem Verfasser zur Untersuchung überlassen.

6. Hinteransicht; man sieht den noch uneröffneten, gefalteten Sack in seiner normalen Lage.
7. Hinteransicht; der an der Vorderseite durch einen Schnitt geöffnete Sack ist nach aufwärts geschlagen, so dass man durch die Schnittöffnung einen Theil seiner Höhle übersehen kann.

Tafel XII.

Hydrorrhachis congenita c. spina bifida. cfr. p. 74. No. 82./$_{3}$.

Man sieht von hinten her in den geöffneten Sack, dessen innere fibröse Auskleidung mit der *Dura mater spin.* durch einen feinen röhrenförmigen Canal zusammenhing. In denselben ist eine Sonde eingebracht. — Nach der Natur gezeichnet von Krantz. Path.-anatom. Sammlung der chir.-med. Akademie zu Dresden. Präparat No. 60.

Tafel XIII.

Ansichten der Frau N. mit ihrer Sacralgeschwulst. cfr. p. 79. No. 93./$_{3}$.

Fig. 1. u. 2. Seitenansichten, nach Photographieen lithographirt.

Fig. 3. u. 4. Vorder- und Hinteransicht, nach der Natur gezeichnet von Schmidel.

Fig. 3. Zeigt das Verhältniss des Afters und die denselben umgebenden Hautfalten.

Tafel XIV. XV.

Vorder- und Hinteransicht des auf p. 125. No. 1. beschriebenen dreibeinigen *Hemicephalus.*

Das Skelet befindet sich auf dem anatomischen Museum zu Halle. Die Zeichnungen sind unter der Controle des Verfassers und des Herrn Dr. Volkmann nach der Natur von Schenk angefertigt.

A. Die rechte, *B.* die linke Wirbelsäule. *I. II.* Die zu *A* gehörigen, *III.* das zu *B* gehörige Bein. *u.* Rudimentäre Wirbelbögen. *w.* Drei Knochen, das zu *A* gehörige Schädelrudiment darstellend. *x.* Rudimentäre Rippen der linken Seite von Wirbelsäule *A.* *y.* *Clavicula*artiger Knochen. *z. z.* *Spinae ant. sup. oss. il.*

Tafel XVI. XVII.

Ansichten des auf p. 129. No. 2. beschriebenen Doppelmonstrum eines Schafes; nach der Natur gezeichnet von Schenk. Das Skelet befindet sich auf dem anatomischen Museum zu Halle.

a. Ueberzählige mittlere Rippenrudimente. *b.* Rechtes Hinterbein, zur Achse *B* gehörig. *c.* Linkes Hinterbein, zur Achse *A* gehörig. *d. e.* Die verschmolzenen Hinterbeine. *d.* Linkes Hinterbein, zu *B* gehörig. *e.* Rechtes Hinterbein, zu *A* gehörig. *f.* Gemeinschaftlicher *Trochanter minor.* *g.* *Tibiae.* *h.* Knochenstück, das beide Becken vorn vereinigt. *i.* Rudiment der verschmolzenen Schambeine.

Tafel XVIII.

Dreibeiniges Hahnenskelet, auf p. 130. No. 3. beschrieben; nach der Natur gezeichnet von Schenk. Das Präparat befindet sich auf dem Museum zu Halle.

A. Hinteransicht des Skelets. *B.* Vorderansicht des Beckens mit den accessorischen Theilen. 1. 2. 3. 4. Knochen, die den accessorischen Beckentrichter bilden und bei *x* in eine scharfe Spitze auslaufen. 5. 6. Die accessorischen Beine.

Tafel XIX. XX.

Abbildungen des auf p. 133. No. 6. beschriebenen Kindes (*Exomphalus*), mit einer dritten accessorischen unteren Extremität in der Bauchhöhle.

Tafel XIX. ist Copie aus der Dissertation von Garvens, Halle 1841, und zeigt das Kind im unverletzten Zustande.

Tafel XX. ist Originalzeichnung, von Schenk nach dem vom Verfasser ausgeführten Präparate abgenommen.

XIX. *a.* Nabelvene. *b.* Nabelarterie. *c.* *Molluscum*artige Geschwulst. *d.* Papillärer Auswuchs. *e.* Mündung des linken *Ureter.* *f.* Oeffnung, die zum *Coecum* und *Colon* führt. *g.* Widernatürliche Afteröffnung. *h.* Spaltförmige Oeffnung, in einen Blindsack führend. *i.* Rudimentäres *Scrotum.* *k.* Oeffnung eines *Vas deferens.* *l.* Rudimentäres Samenbläschen.

Auf Tafel XIX. befindet sich ferner die accessorische Extremität mit ihrer Insertion, nach einem Entwurfe des Verfassers, gezeichnet von Schenk.

Um die einzelnen Theile besser übersehen zu können, ist die Extremität in gestreckter Lage abgebildet.

1. Oberschenkel. 2. Unterschenkel. 3. 4. 5. Fuss, der sich in Varusstellung befand. 6. Unförmliches Darmbein des Hauptkörpers. 7. Knochenbrücke, die zur Lendenwirbelsäule führt. 8. Kreuzbein. 9. Steissbein. *a.* Peritonäalhülle. *b.* Nerven, zur accessorischen Extremität gehend.

XX. Abbildung der geöffneten Bauchhöhle, mit der accessorischen Extremität in ihrer vorgefundenen Lage. — Natürliche Grösse.

Man sieht die auffallend kurze Bauchhöhle, noch durch einen zurückgelassenen Zwerchfellsrest von der Brusthöhle unterschieden. Brust- und Baucheingeweide sind nach rechts hinübergelegt, wodurch die unter dem *Peritonaeum* gelegenen Theile sichtbar geworden sind.

Man sieht die roth gefärbte *Aorta*, die sich unten in die linke *A. iliaca* und *umbilicalis* theilt. Es fand sich nur eine *Arter. umb.* vor; ihre Ausmündung ist Taf. XIX. bei *b.* ersichtlich. Rechts von der Arterie liegt die Milz, daneben das vom Peritonäalüberzuge des Beines, dessen untere Hälfte noch zurückgelassen wurde, zur Milz hinübergehende Ligament. Weiter nach rechts sieht man die linke Niere mit ihrem *Ureter*, der bei *e.* Taf. XIX. nach aussen mündet; weiter die Leber und das Darmconvolut. Die untere Hohlvene, von der aus die *Vena iliaca sin.* verfolgt werden konnte, ist blau gefärbt.

Unter der Knochenbrücke des letzten Lendenwirbels kommt ein Nerv hervor, der sich zur accessorischen Extremität begiebt; auf deren äusseren Seite ist der *Nerv. obturatorius* des Hauptkörpers ersichtlich, von dem auch ein Zweig zum dritten Beine abgeht; und weiter nach aussen der *Nervus cruralis*.

Der kappenartige Muskel, der sich über das oberste Gelenk der accessorischen Extremität legend von *Femur* zu *Tibia* ging, ist entfernt worden, dagegen ist ein Muskel noch erhalten, der von der Bauchwand des Trägers entspringt und sich zur accessorischen Extremität begiebt, wo er bis zu seinem Untertritt unter den Peritonäalüberzug durch röthliche Farbe kenntlich gemacht ist.

Druck von Breitkopf und Härtel in Leipzig.

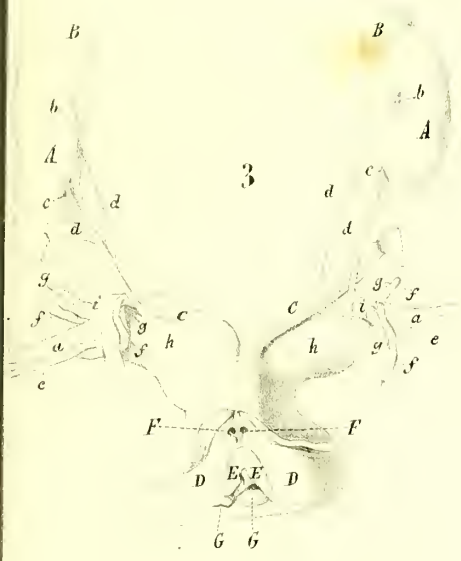
3
B
B
A
A
C
C
F
F
D
E
E
D
G
G

2
A
C
A
B

6
A
A

1

5
b
b
c

4
B
B
A
A

8

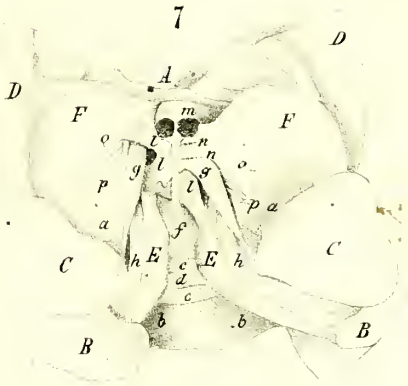
7
D
D
A
F
F
C
C
B
B
E
E

9

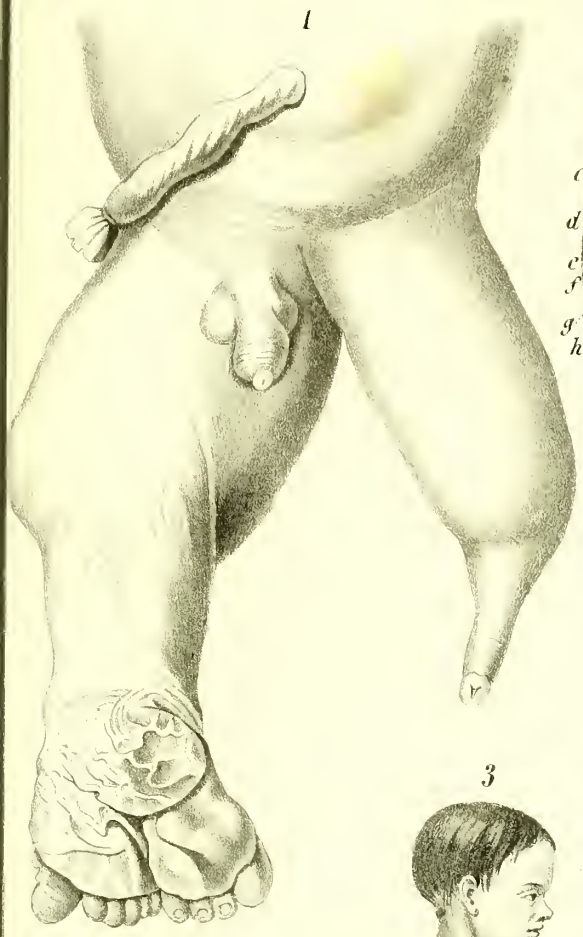

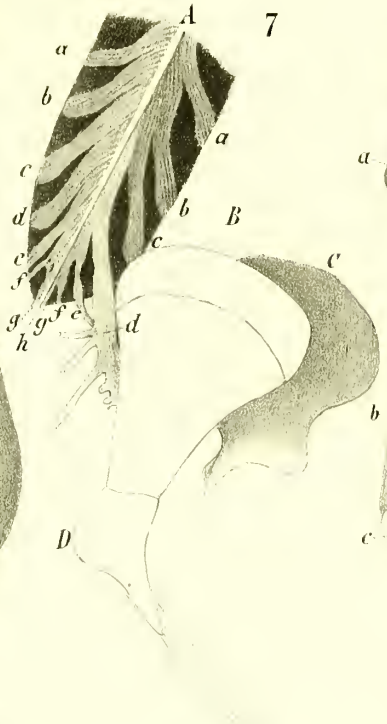

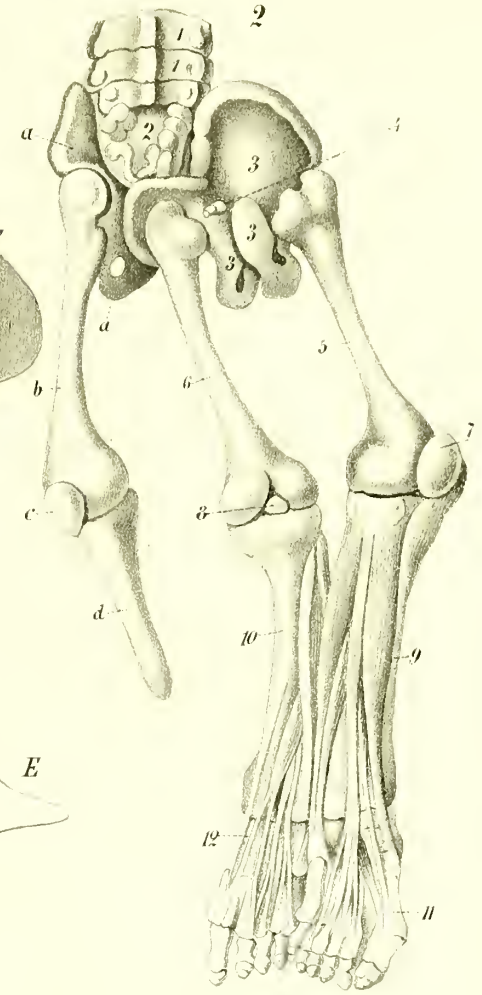

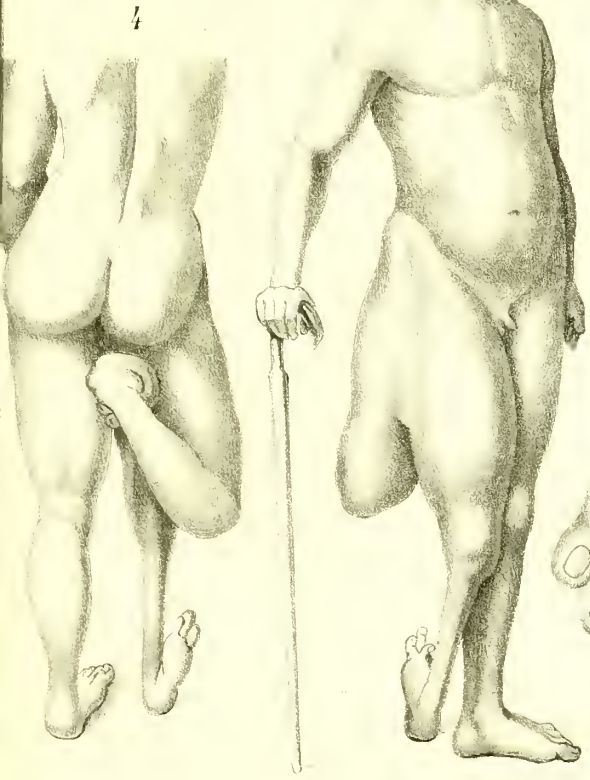

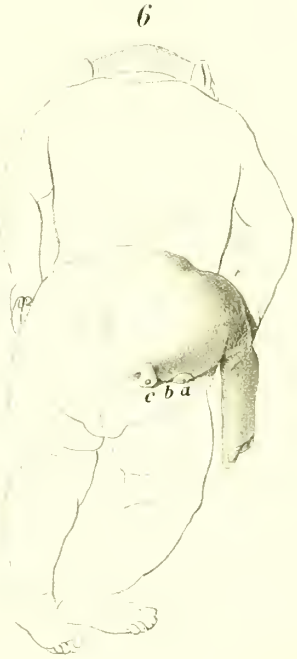

1

2

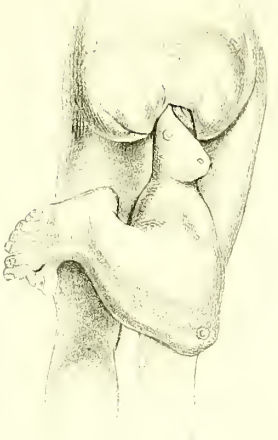

3

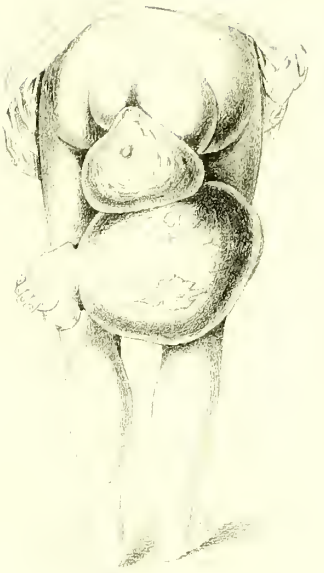

4

5

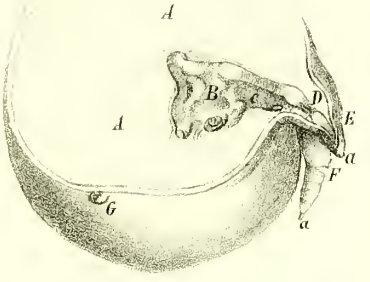

6

7

8

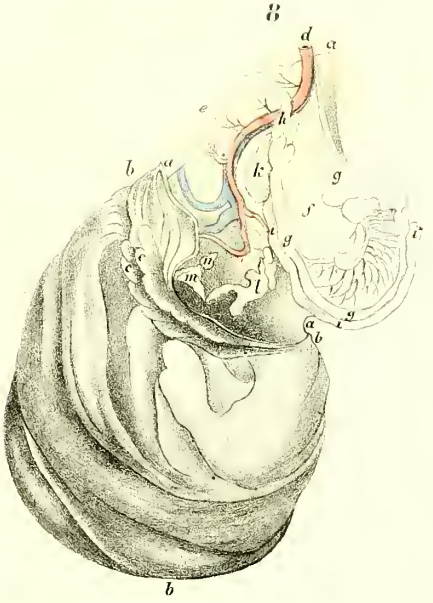

9

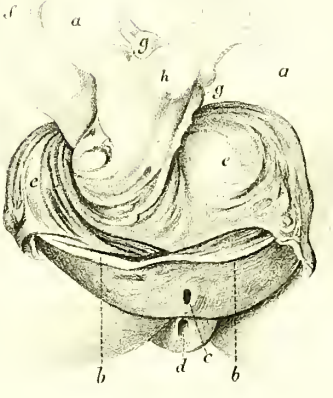

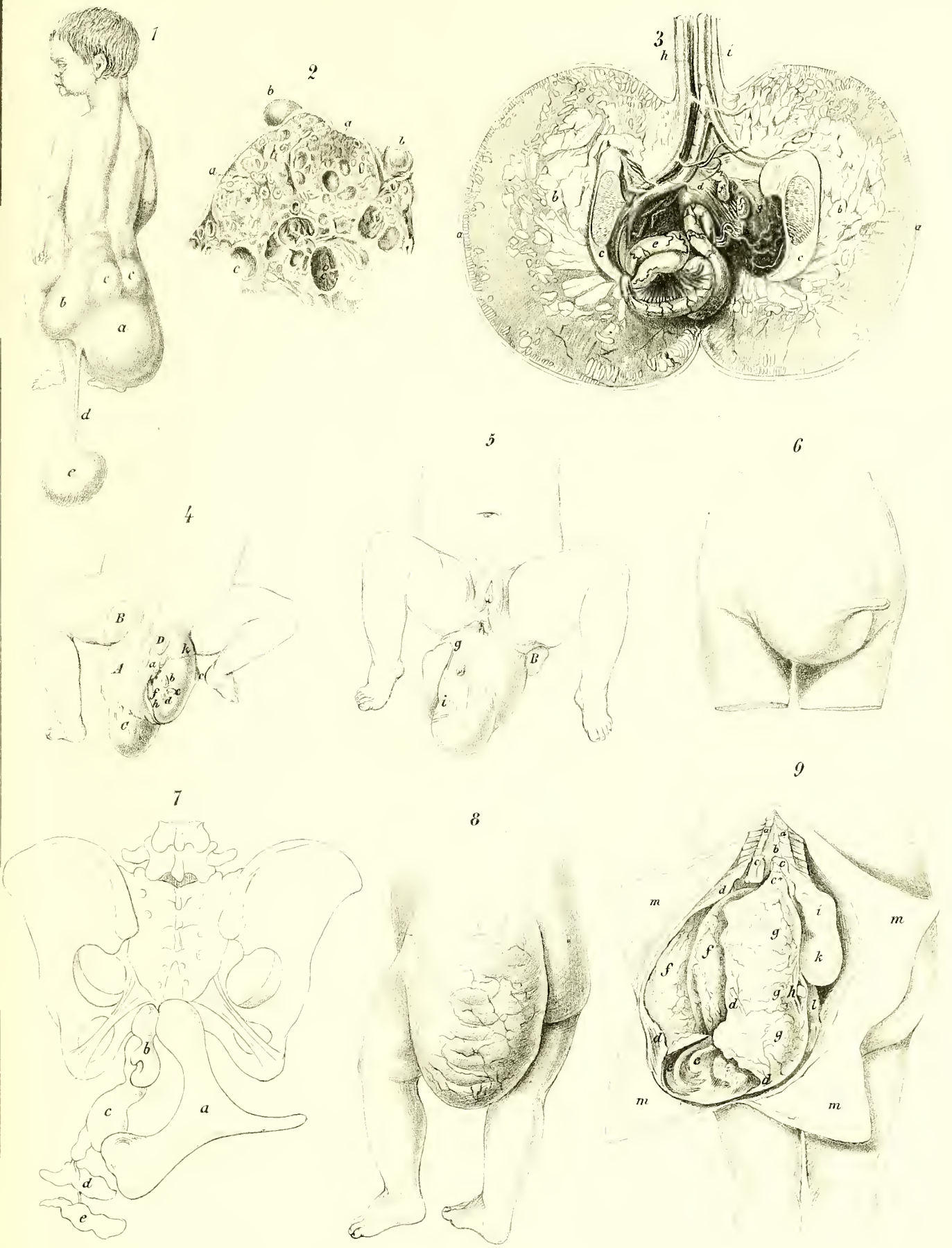
1
2
3
4
5
6
7
8
9

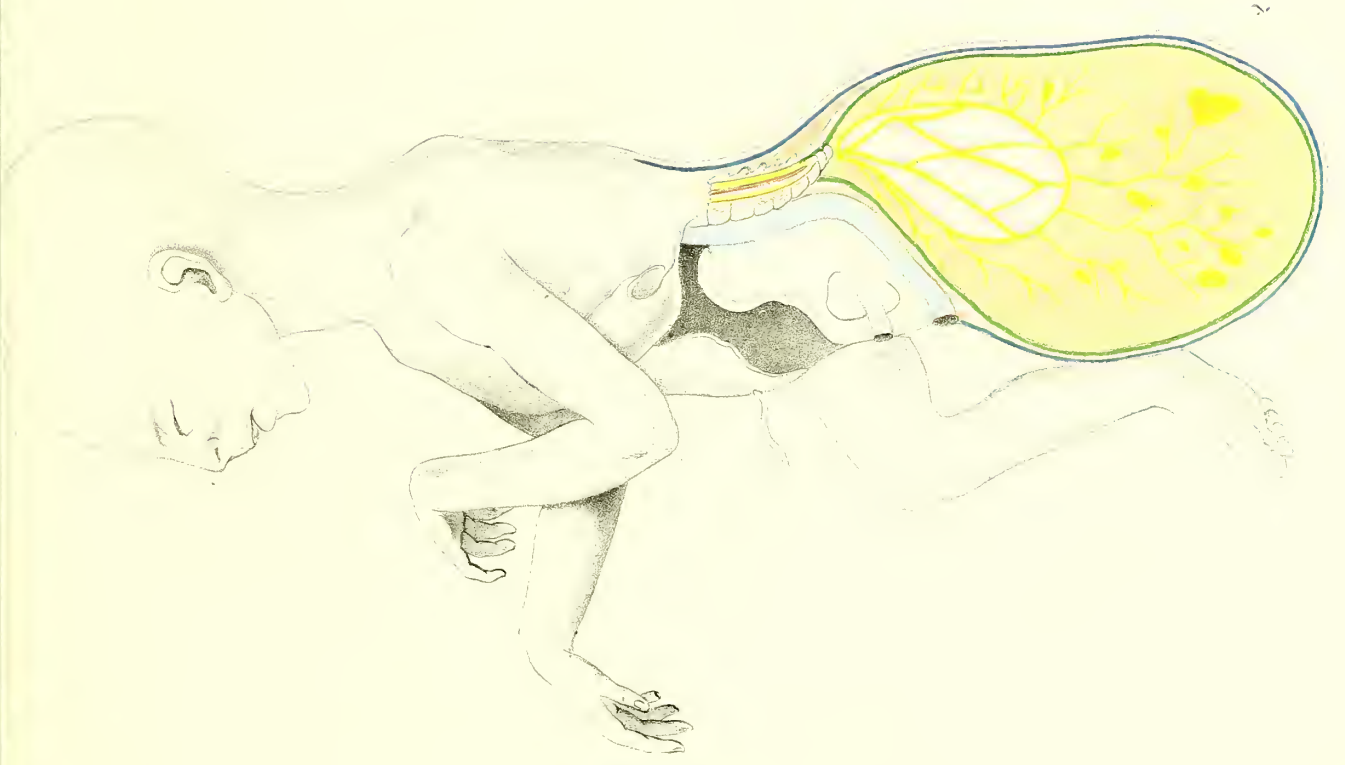

y
a
a
*
**

1a

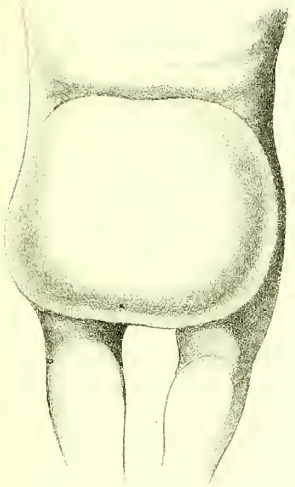

1b

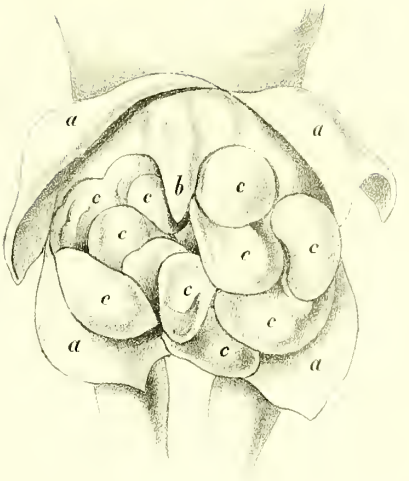

2

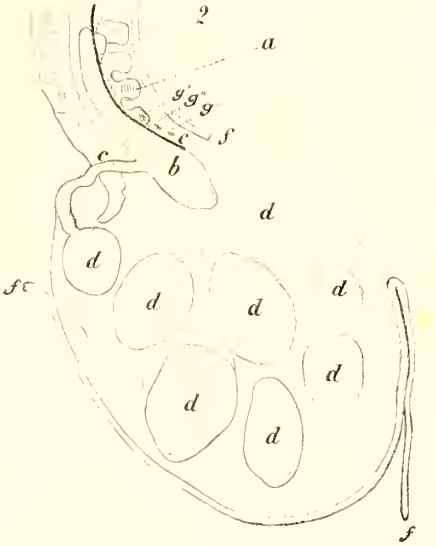

3

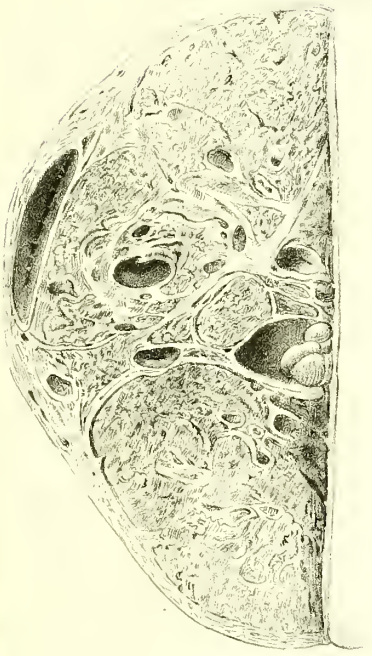

4

5

1

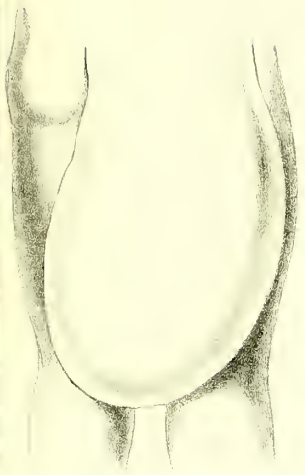

2

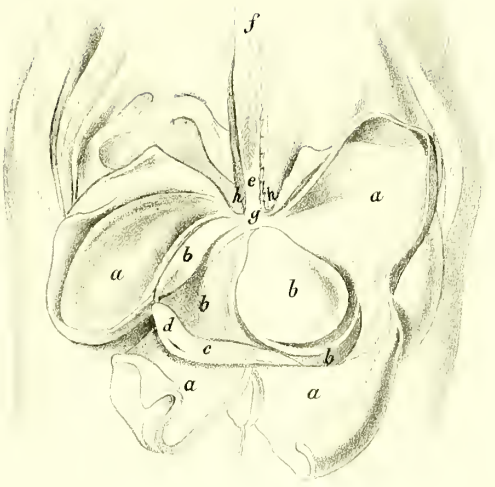

3

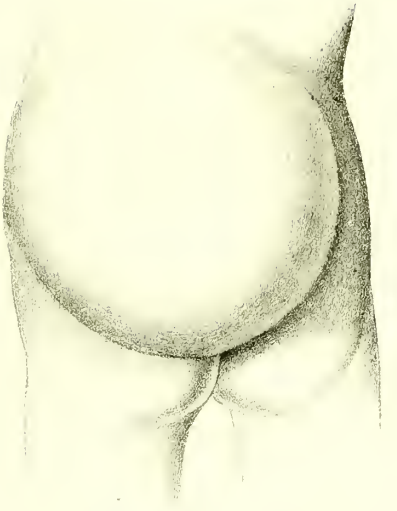

4

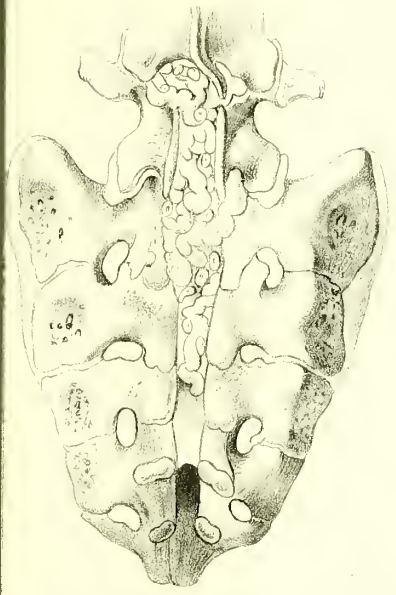

5

6



8

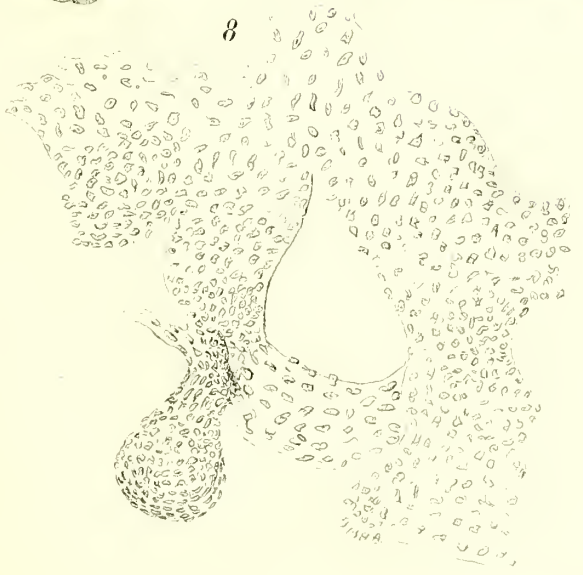

10



7

9

1

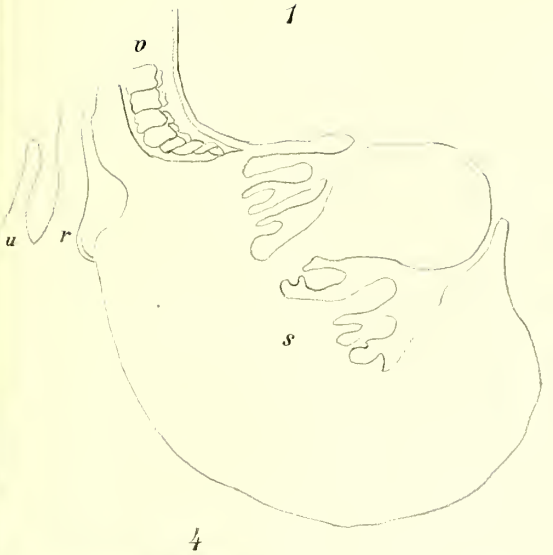

2

3

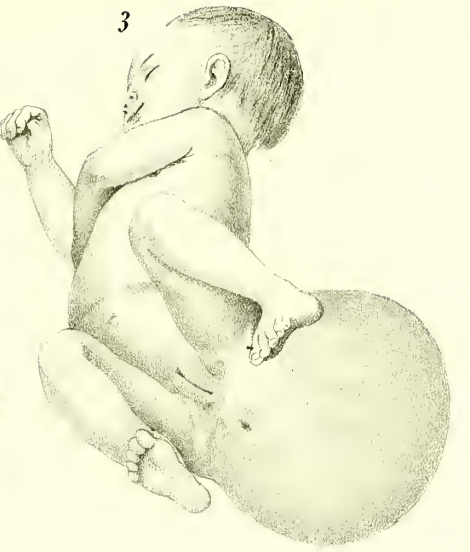

4

5

6

7

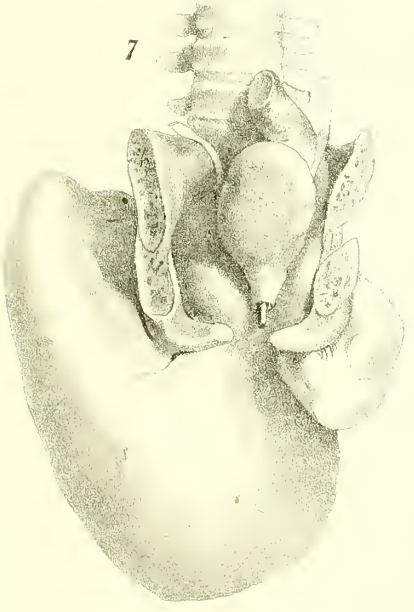

9

10

8

1

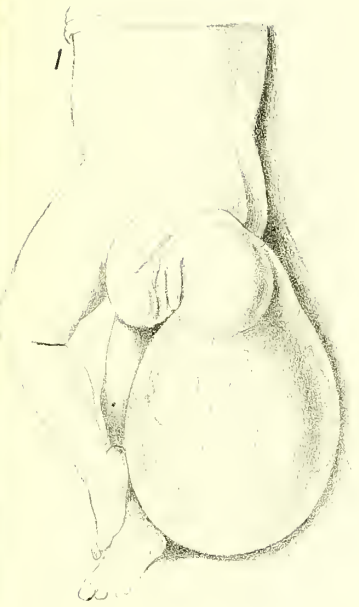

2

5

3

6

7

4

1

2

3

4

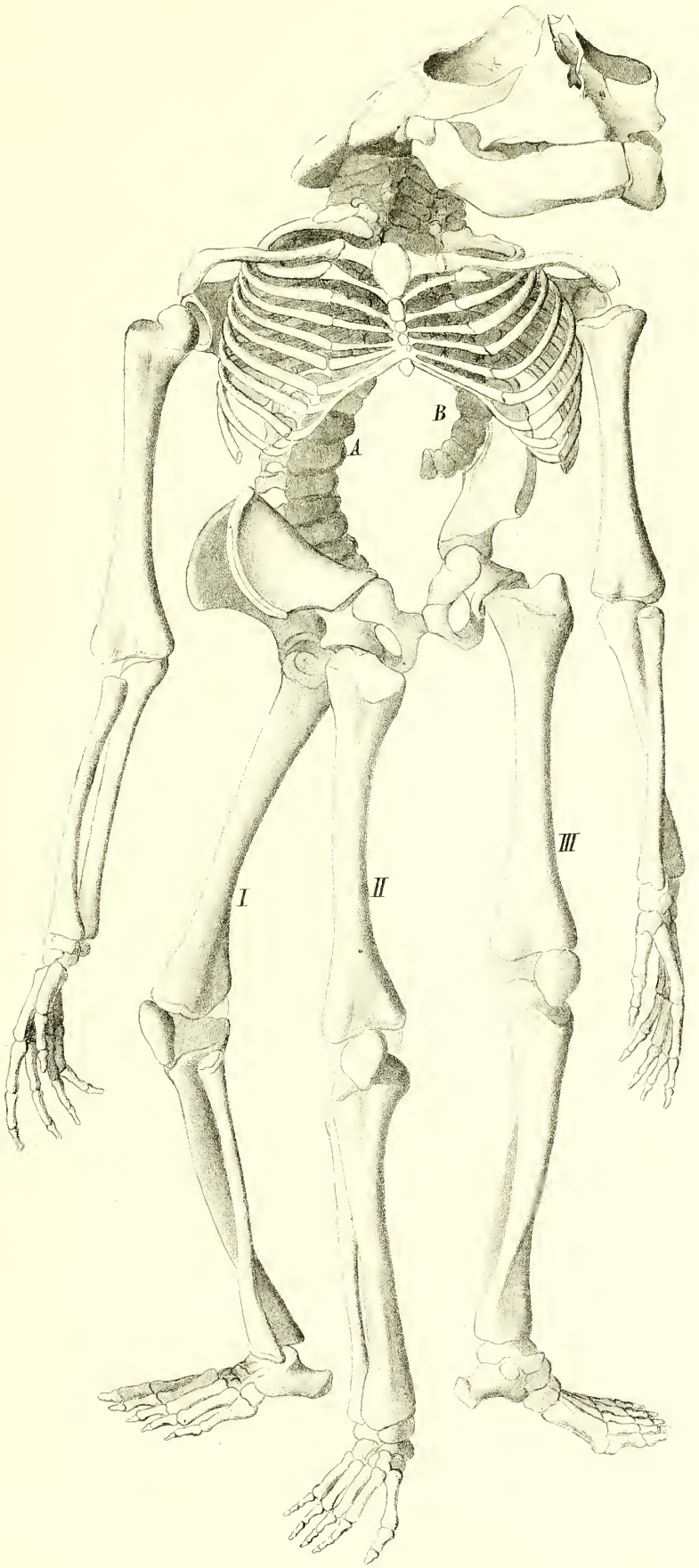
A
B
I
II
III

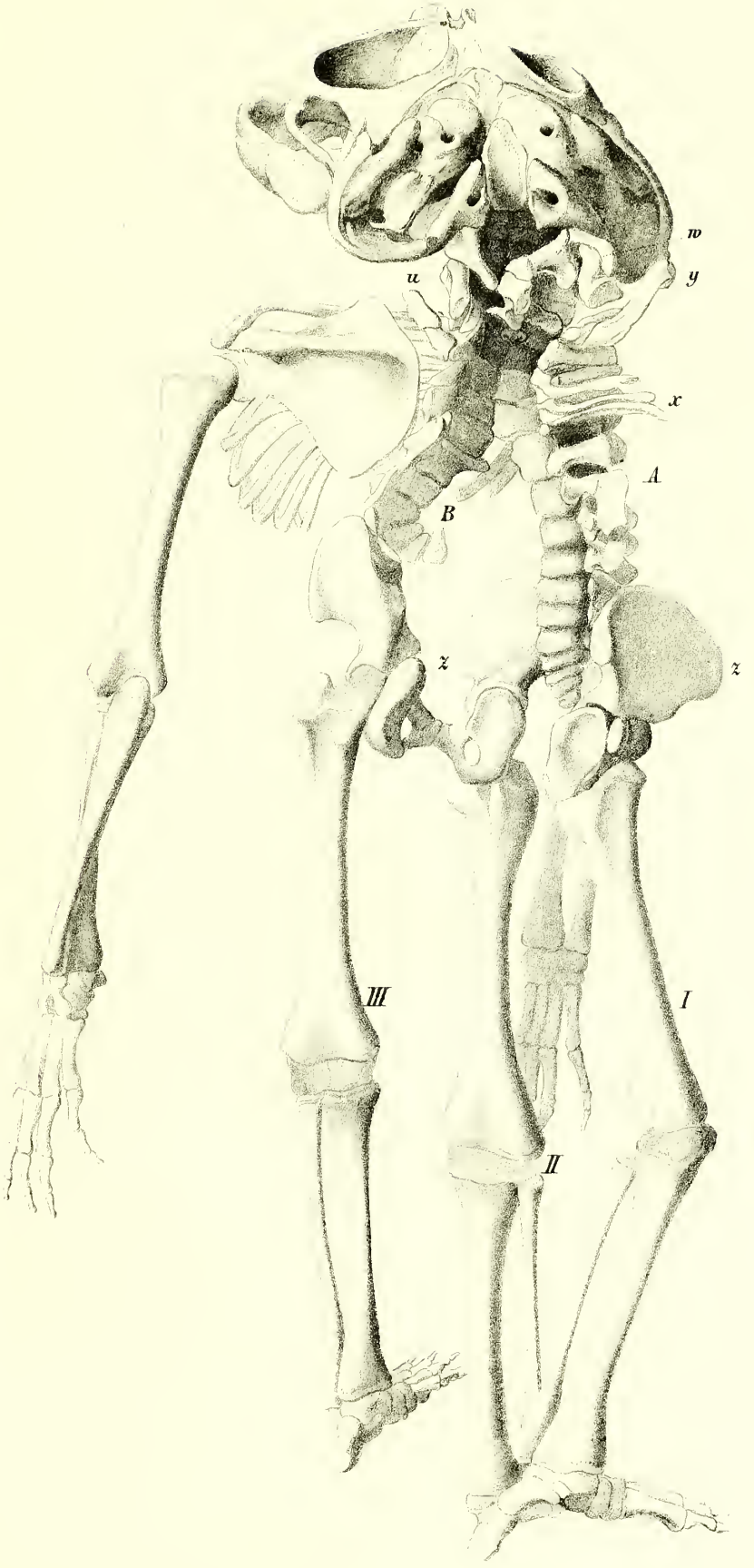
w
y
u
x
A
B
z
z
III
I
II

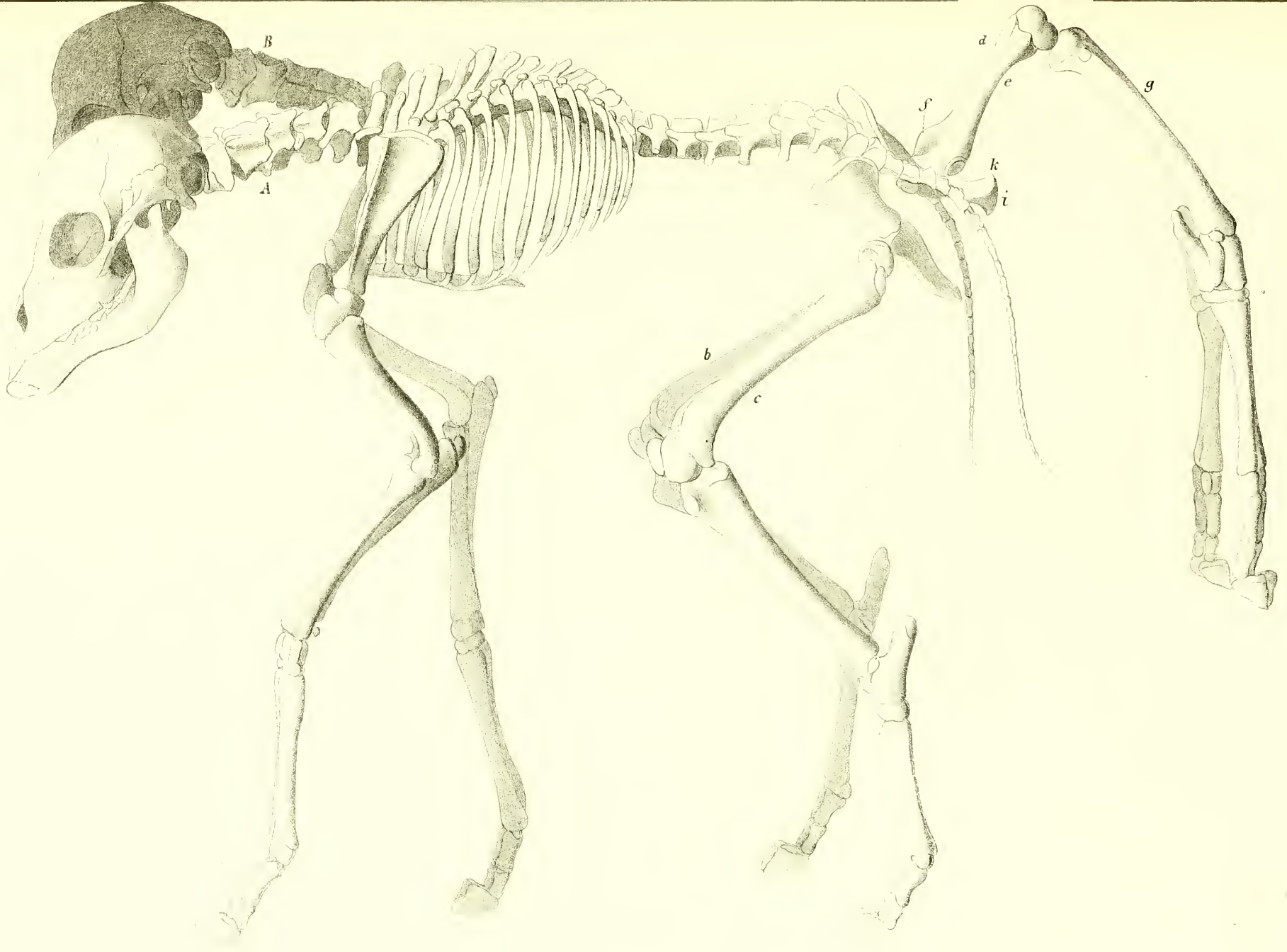
B
A
d
e
g
f
k
i
b
c

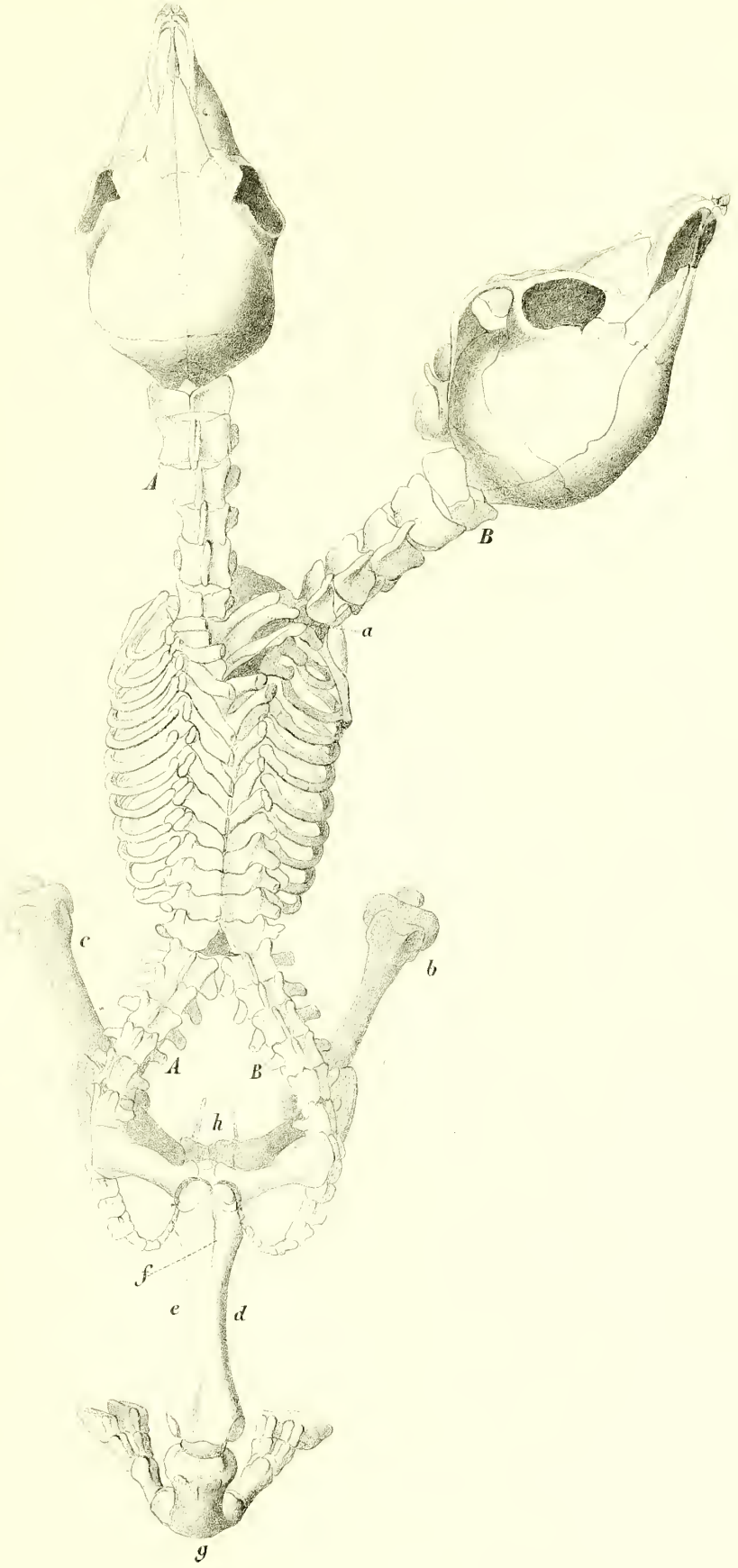
A
B
a
c
b
A
B
h
f
e
d
g

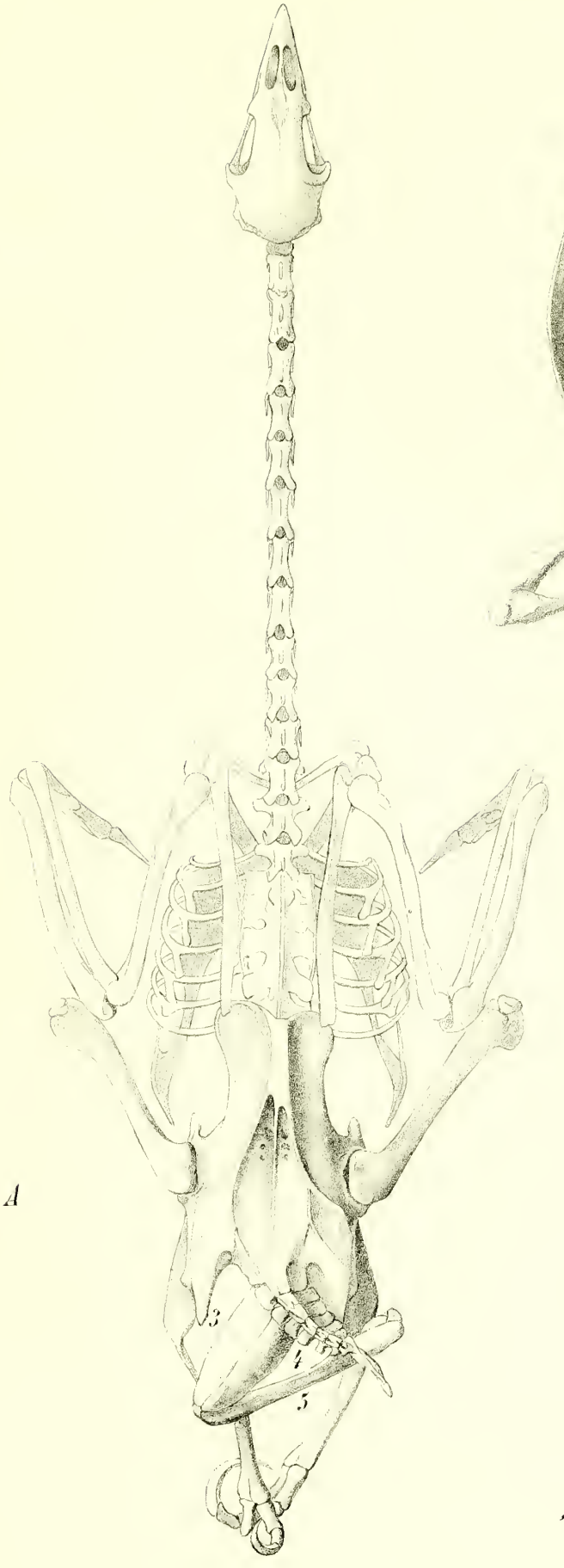
A
3
4
5

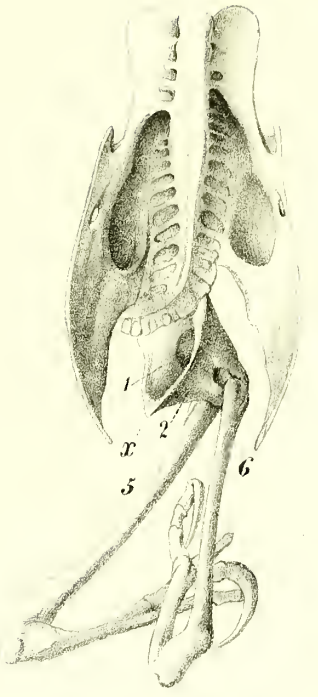
B
1
2
x
5
6

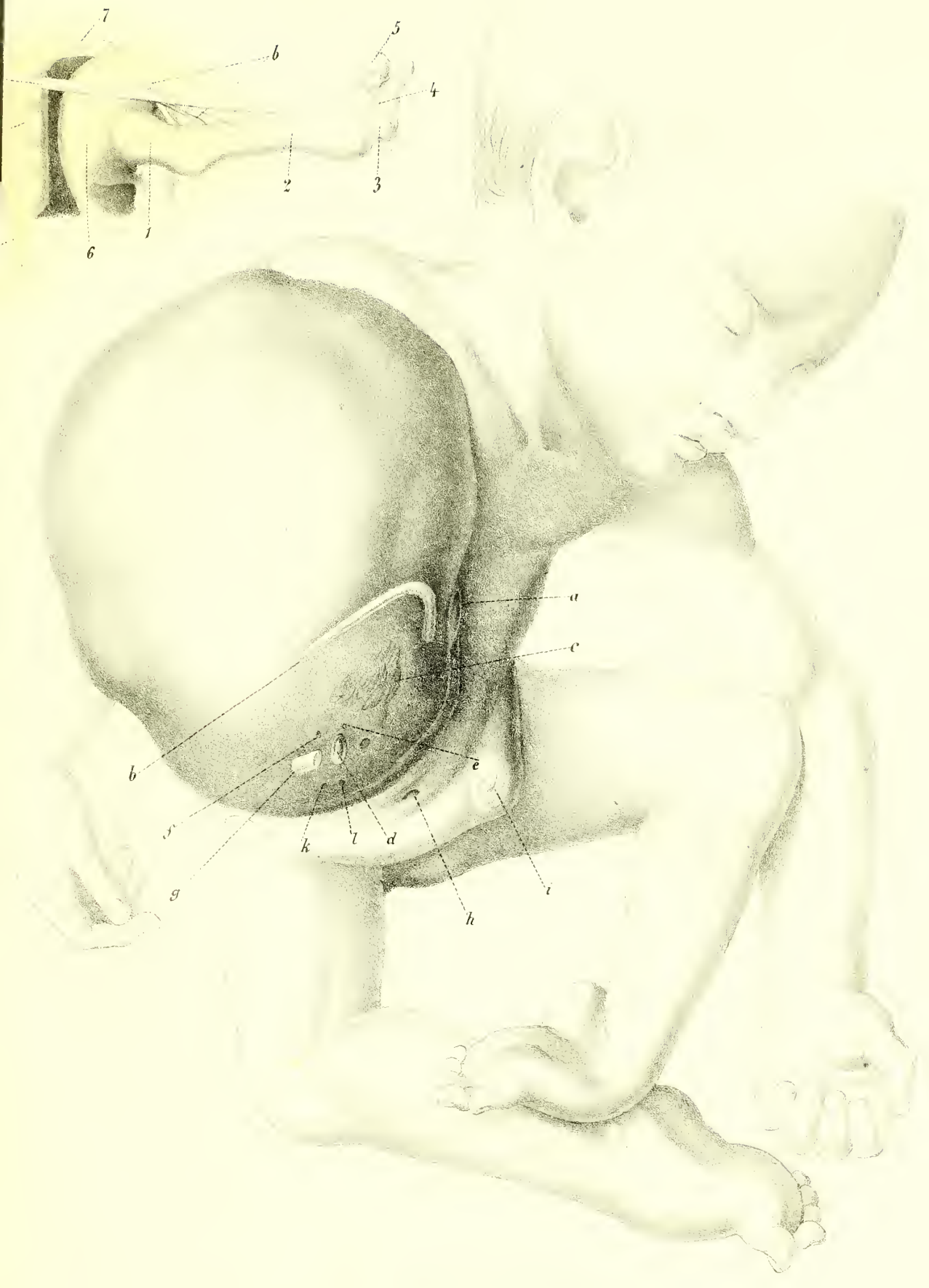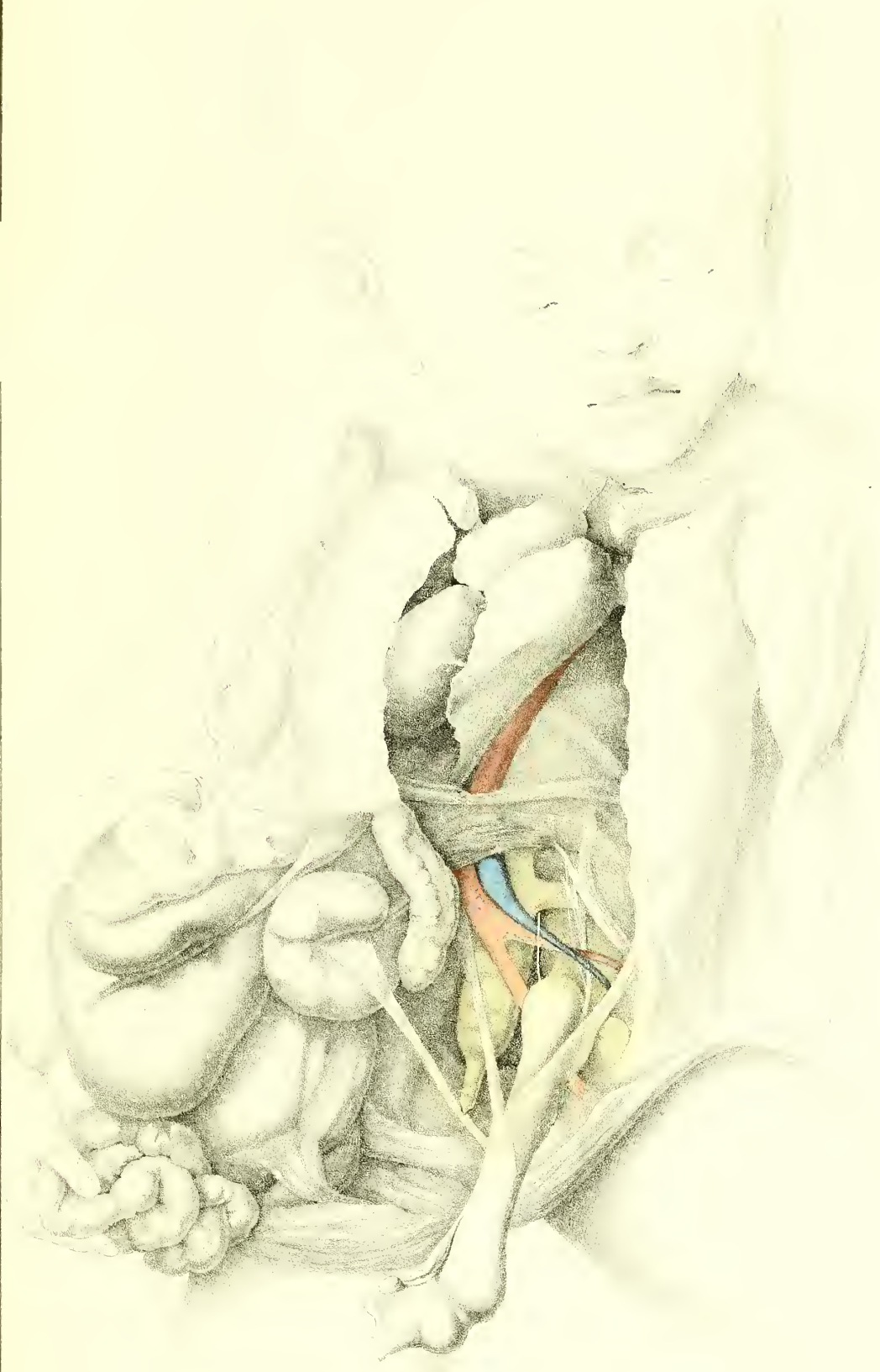
7
b
5
4
2
3
1
6
a
c
b
e
f
k
l
d
g
h
i